Universidade do Estado do Rio de Janeiro

Centro Biomédico

Faculdade de Ciências Médicas

Sérgio da Fonseca Lessa

A evolução da cirurgia órbito-palpebral e periorbitária

Rio de Janeiro

2015

Sérgio da Fonseca Lessa

A evolução da cirurgia órbito-palpebral e periorbitária

Tese apresentada, como requisito parcial para obtenção do grau de Doutor, ao Programa de Pós-graduação em Fisiopatologia e Ciências Cirúrgicas, da Universidade do Estado do Rio de Janeiro. Área de concentração: Técnica Operatória e Cirurgia Experimental.

Orientador: Prof. Dr. José Horácio Costa Aboudib

Coorientador: Prof. Dr.Waldemar Silva Costa

Rio de Janeiro

2015

CATALOGAÇÃO NA FONTE
UERJ/REDE SIRIUS/BIBLIOTECA CB-A

L638 Lessa, Sérgio da Fonseca.
A evolução da cirurgia órbito-palpebral e periorbitária / Sérgio da Fonseca Lessa. – 2015.
63 f.

Orientador: José Horácio Costa Aboudib
Coorientador: Waldemar Silva Costa

Tese (Doutorado) – Universidade do Estado do Rio de Janeiro, Faculdade de Ciências Médicas. Pós-graduação em Fisiopatologia e Ciências Cirúrgicas.

1. Cirurgia plástica ocular – Teses. 2. Pálpebras – Cirurgia – Teses. 3. Blefaroplastia – Teses. I. Aboudib, José Horácio Costa. II. Costa, Waldemar Silva. III. Universidade do Estado do Rio de Janeiro. Faculdade de Ciências Médicas. IV. Título.

CDU 617.5-089.844:617.77

Autorizo, apenas para fins acadêmicos e científicos, a reprodução total ou parcial desta tese, desde que citada a fonte.

_____ _____

Assinatura Data

Sérgio da Fonseca Lessa

A evolução da cirurgia órbito-palpebral e periorbitária

Tese apresentada, como requisito parcial para obtenção do grau de Doutor, ao Programa de Pós-graduação em Fisiopatologia e Ciências Cirúrgicas. Área de concentração: Técnica Operatória e Cirurgia Experimental.

Aprovada em 22 de julho de 2015.

Orientador: Prof. Dr. José Horácio Costa Aboudib
Faculdade de Ciências Médicas – UERJ

Coorientador: Prof. Dr.Waldemar Silva Costa
Faculdade de Ciências Médicas – UERJ

Banca Examinadora:

_____
Prof. Dr. Francisco José Barcellos Sampaio
Faculdade de Ciências Médicas – UERJ

_____
Prof. Dr. Fernando Serra Guimarães
Faculdade de Ciências Médicas – UERJ

_____
Prof.ª Dra. Maria Lídia de Abreu Silva
Faculdade de Ciências Médicas – UERJ

_____
Prof. Dr. Guilherme Herzog Neto
Universidade Federal Fluminense

_____
Prof. Dr. Roberto Sebastiá Peixoto
Universidade Federal Fluminense

Rio de Janeiro
2015

DEDICATÓRIA

Dedico este trabalho de Tese a minha querida esposa Cindy e aos meus filhos Marcelo e Guilherme, que sempre me incentivaram e apoiaram na vida profissional e pessoal.

AGRADECIMENTOS

Gostaria de agradecer as muitas pessoas que participaram do desenvolvimento da cirurgia orbito palpebral e que fazem parte da minha trajetória nesta subespecialidade.

Em primeiro lugar agradeço ao professor Ivo Pitanguy, pela formação abrangente e completa, oferecida através do seu Programa de Pós-Graduação em Cirurgia Plástica da Pontifícia Universidade Católica do Rio de Janeiro. Além da formação solida na especialidade, fui envolvido pela cultura de produção cientifica, respeito pela ato médico e a absoluta importância do bem estar do paciente. Na 38ª Enfermaria da Santa Casa da Misericórdia do Rio de Janeiro, tive exposição e contato com patologias das mais diversas, em números raramente reunidos em um só lugar. No contato com estes casos o Prof. Pitanguy sempre me deu total liberdade e independência de trabalho e pesquisa. Ao longo da minha associação no serviço do Professor, inicialmente como residente, depois como professor assistente, vivi um rico intercâmbio com colegas e jovens residentes. Sendo a 38ª Enfermaria, um centro de excelência internacionalmente reconhecido, estar neste ambiente me possibilitou trocas de conhecimento e participação em redes que abriram meus horizontes profissionais. Tenho enorme gratidão e me sinto honrado por fazer parte deste rico universo.

Agradeço também ao Professor Carlos Paiva Gonçalves Filho, pelo acolhimento na Enfermaria de Oftalmologia da Santa Casa da Misericórdia, onde pude participar exercendo a sub especialidade, podendo interligar mais a oftalmologia e a cirurgia plástica.

Na minha trajetória profissional tive uma convivência rica de trabalho e de grande amizade , com os colegas Sergio Carreirão e Roberto Sebastiá. Destaco estes pela longevidade da amizade, embora ao longo do tempo aprendi com muitos colegas.

Tenho que fazer um agradecimento especial a Jose Horácio Abudib, pelo convite para me candidatar ao programa de doutorado da Pós Graduação em Fisiopatologia e Ciências e Cirúrgicas da Faculdade de Ciências Médicas da Universidade do Estado do Rio de Janeiro. O convite me estimulou para novas perspectivas cientificas e os novos relacionamentos; um verdadeiro renascimento de energias para o trabalho. Fico muito grato por ter sido acolhido com tanto respeito e carinho no Programa de Pós Graduação. Sinto-me honrado de ter como mestres o Professor Francisco Sampaio, o Professor Waldemar Silva Costa e todo o staff . Espero poder contribuir para este ambiente de excelência.

Agradeço também as inúmeras outras pessoas com quem tive oportunidade de conviver profissional e pessoalmente.

A persistência é o caminho do êxito.

Charles Chaplin

RESUMO

LESSA, Sérgio da Fonseca. **A evolução da cirurgia órbito-palpebral e periorbitária**. 2015. 63 f. Tese (Doutorado em Fisiopatologia e Ciências Cirúrgicas) – Faculdade de Ciências Médicas, Universidade do Estado do Rio de Janeiro, Rio de Janeiro, 2015.

A cirurgia palpebral e periorbitária surgiu como subespecialidade há aproximadamente 45 anos, após a criação das Sociedades Americana, Brasileira e Europeia. Grandes cirurgiões introduziram técnicas que são empregadas até os dias atuais. Inúmeros conhecimentos recentes da anatomia possibilitaram o desenvolvimento de técnicas de cirurgia reconstrutora e de cirurgia estética palpebral. Os inúmeros casos de pacientes submetidos a cirurgias reconstrutoras e estéticas óculo órbito palpebrais foram avaliados nos últimos 40 anos. Foram revistos casos de feridas palpebrais, entrópios, ectrópios, tumores palpebrais, cavidades orbitárias anoftálmicas, exoftalmias, blefaroplastias, esqueletização orbitária e cantoplastias. A avaliação dos resultados dos inúmeros casos apresentados tanto da reconstrução órbito palpebral, como das blefaroplastias simples e ampliadas, mostrou uma baixíssima media de complicações e revelou o acerto das técnicas empregadas. Os recentes avanços dos estudos anatômicos peri-orbitários possibilitaram o desenvolvimento de importantes técnicas cirúrgicas que transformaram o tratamento das inúmeras deformidades. O emprego destas modernas técnicas e principalmente a frequente associação delas permitiu melhorar os resultados, minimizando os riscos e as complicações. Estas técnicas bem definidas e estabelecidas se mostram efetivas, seguras e simples de reproduzir.

Palavras-chave: Pálpebra. Blefaroplastia. Periorbitária.

ABSTRACT

LESSA, Sérgio da Fonseca. **The evolution of orbital and periorbital surgery**. 2015. 63 f. Tese (Doutorado em Fisiopatologia e Ciências Cirúrgicas) – Faculdade de Ciências Médicas, Universidade do Estado do Rio de Janeiro, Rio de Janeiro, 2015.

Eyelid and periorbital surgery became a surgical subspecialty approximately forty - five years ago with the creation of the American, Brazilian and European societies of this specialty after important surgeons introduced techniques that are the basis of procedures in use in eyelid surgery today. The progress of anatomical information has contributed to the development of new reconstructive and aesthetic surgical procedures. Many cases of patients submitted to both reconstructive and aesthetic surgery were evaluated in the last forty years. These cases include eyelid lesions, entropion, ectropion, eyelid tumors, anophthalmic eyelid sockets, proptosis, blepharoplasties, orbital eskeletonization and canthoplasties. The evaluation of the results of the cases presented, from cases of complex reconstruction to simple blepharoplasties, reveal the very low rate of complications and the accuracy of the techniques employed. Recent advances in anatomical studies of the periorbital area have contributed to the development of important surgical techniques that have transformed the treatment of many deformities. The employment of these modern surgical techniques and the frequent association of techniques have greatly improved results and reduced risks and complications. These well-defined and established techniques are effective, safe and simple to reproduce.

Keywords: Eyelid. Blepharoplasty. Periorbital structures.

LISTA DE FIGURAS

Figura 1 – Ferida palpebral complexa..... 23
Figura 2 – Entrópio .....……..... 24
Figura 3 – Ectrópio senil..... 25
Figura 4 – Epitelioma basocelular 26
Figura 5 – Cavidade anoftalmica pós trauma..... 27
Figura 6 – Oftalmopatia de Graves. A- Vista anterior; B- Vista de perfil..... 28
Figura 7 – Dermocalase e bolsas palpebrais. 29
Figura 8 – Reconstrução palpebral pós traumática..... 31
Figura 9 – Entrópio..... 32
Figura 10 – Ectrópio..... 34
Figura 11 – Exame clínico pré operatório..... 36
Figura 12 – Cantoplastia com retalho tarsal..... 37
Figura 13 – Epitelioma basocelular..... 39
Figura 14 – Reconstrução oncológica..... 40
Figura 15 – Enxerto dermoadiposo..... 42
Figura 16 – -Reconstrução da cavidade orbitária..... 43
Figura 17 – Descompressão orbitária..... 45
Figura 18 – Tomografia computadorizada..... 47
Figura 19 – Blefaroplastia..... 49
Figura 20 – Cantoplastia pessoal..... 52

LISTA DE ABREVIATURAS

CO^2	Dióxido de Carbono
LASER	Light Amplification by Stimulated Emission
SMAS	Superficial Muscle Aponeurotic Sistem
SOOF	Sub Orbicularis Oculi Fat

SUMÁRIO

	INTRODUÇÃO.....	12
1	**OBJETIVO**.....	21
2	**MATERIAL E MÉTODO**.....	22
2.1	**Feridas palpebrais**.....	22
2.2	**Entrópio** .....…	23
2.3	**Ectrópio**.....	24
2.4	**Tumores e reconstrução palpebral** ……...…….....……	25
2.5	**Reconstrução da cavidade orbitária** ……...…....…….….	26
2.6	**Descompressão orbitária** …….....……..	27
2.7	**Cirurgia estética periorbitária**…….....……..	29
3	**RESULTADOS**.....…….....……..	30
3.1	**Feridas palpebrais** …….....…….….	30
3.2	**Entrópio** ……..…….….	32
3.3	**Ectrópio** …….....….….	33
3.4	**Tumores e reconstrução palpebral** ……..……..	38
3.5	**Reconstrução da cavidade orbitária** ……..	40
3.6	**Descompressão orbitária** …….....……..	44
3.7	**Cirurgia estética periorbitária** …….....……..……...	48
4	**DISCUSSÃO**…….....…….……	53
4.1	**Feridas palpebrais** …….....…….…….	53
4.2	**Entrópio** ……..……..…….	53
4.3	**Ectrópio** …….....……	54
4.4	**Tumores e reconstrução palpebral** …….……..……..	54
4.5	**Reconstrução da cavidade orbitária** …….……..	55
4.6	**Descompressão orbitária** …….....……..	55
4.7	**Cirurgia estética periorbitária**…….....…….……...	55
	CONCLUSÃO.....	57
	REFERÊNCIAS	58
	APÊNDICE - Artigos publicados.....	61

INTRODUÇÃO

É praticamente impossível isolar a história de uma especialidade médica sem considerar a história da medicina, das sociedades e das culturas em geral. A influência das políticas, das guerras e da economia foi, muitas vezes, decisiva no desenvolvimento dos diversos procedimentos médico-cirúrgicos.

Revendo a história da cirurgia plástica das pálpebras e órbita, temos que considerar que foi um reflexo do desenvolvimento da medicina clínica e da cirurgia .

Desde os primórdios da cirurgia, o tratamento das deformidades palpebrais representou um grande desafio, devido à dupla dificuldade de atingir resultados estéticos e funcionais.

A subespecialidade denominada cirurgia plástica oftalmológica surgiu na metade do século passado, justamente no fim da II Guerra Mundial. Os princípios e técnicas básicas evoluíram e foram refinados através dos tempos graças ao grande crescimento das disciplinas de cirurgia plástica e oftalmologia. Os inúmeros procedimentos cirúrgicos básicos podem ser divididos em categorias, como cirurgia reconstrutora e estética.

Após a guerra, o interesse pela subespecialidade da cirurgia plástica oftalmológica se desenvolveu e foi criada a associação da nova especialidade nos Estados Unidos da América em 1969.[1]Em 1974, foi estabelecida a subespecialidade no Brasil, como ramo da oftalmologia. A Sociedade Européia e a Sociedade Canadense foram fundadas nos anos 80.

Após a guerra, uma série de cirurgiões talentosos, como Smith, Converse e Mustardé, apresentam suas técnicas fundamentais. Converse e Smith[2] descreveram o termo “blow out fracture” do soalho orbitário.

Os pacientes que apresentavam fórnices conjuntivais encurtados e volume orbitário reduzido foram favorecidos pelas técnicas sofisticadas desenvolvidas por Smith e colaboradores,[3-5]que são usadas até hoje. As contribuições de Mustardé[6] organizaram os vários tipos de reconstrução palpebral nas patologias congênitas e adquiridas. Vários tipos de enxertos e retalhos foram desenvolvidos para o tratamento de inúmeras deformidades oculares e palpebrais.

Feridas palpebrais

A prioridade no tratamento dos traumatismos faciais inclui uma perfeita manutenção das condições das vias respiratórias, controle da hemorragia, tratamento do choque, avaliação e tratamento dos problemas neurológicos e o preciso diagnóstico de lesões associadas. A avaliação e o tratamento dos traumatismos óculo-palpebrais e periorbitários constituem um grande desafio.

Extensas lacerações e avulsões frequentemente estão associadas à lesões oculares. O completo exame do globo ocular e dos anexos inclui avaliação da acuidade visual, biomicroscopia do segmento anterior, tonometria, oftalmoscopia indireta e avaliação retiniana. São também importantes os testes para avaliação da diplopia, exoftalmometria, medidas da função do levantador da palpebral superior, avaliação da movimentação ocular e de campo visual.[7,8]

Quando ocorre lesão ocular associada, regras devem ser observadas: prioridade no tratamento do envolvimento ocular nas primeiras horas, aguardar a regressão do edema das áreas palpebrais e peri-orbitárias para tratamento posterior.[9]

Em vista do ótimo suprimento sanguíneo, o risco de infecções locais é menor, apesar do fechamento primário das lesõespalpebrais ser postergado e ocorrer após 24 ou 48 horas (Figura 8).

Entrópio

Caracteriza-se pela inversão da borda ciliar. Pode ser classificado como involutivo ou senil, cicatricial e congênito. A forma mais frequente é a senil, que afeta ambos os sexos. A alteração da posição dos cílios causa dor ocular, fotofobia, irritação constante, lacrimejamento e alterações corneanas. As alterações ocorrem mais rapidamente se houver um filme lacrimal insatisfatório

As modificações degenerativas do entrópio senil podem ser resumidas em:

a) Variável grau de enoftalmia devido a absorção do tecido adiposo orbitário, associado a redução da pressão do globo ocular sobre a margem tarsal.
b) Flacidez e atonia dos retratores palpebrais inferiores e estruturas ligamentares cantais.

Do ponto de vista mecânico o entrópio senil pode ser explicado pela migração da porção pré-septal sobre a porção muscular pré-tarsal, alterando consequentemente a posição dos cílios.

A posição alterada dos cílios provoca desconforto nos pacientes São frequentes os espasmos musculares, agravando o processo inflamatório. Na fase pré-operatória devem ser empregados colírios anti-inflamatórios e fitas adesivas tracionando ligeiramente a pálpebra inferior, liberando o contato dos cílios com o globo ocular. Em poucos dias as condições se revertem e os pacientes estão aptos para a correção cirúrgica.

Ectrópio

Ocorre quando a margem palpebral encontra-se evertida, sem contato com o globo ocular. O ectrópio palpebral inferior pode ser classificado como congênito ou adquirido (senil, cicatricial, paralítico e mecânico). São comuns a irritação ocular, a disfunção lacrimal e, muitas vezes, alterações conjuntivais, como a queratinização da conjuntiva exposta. Epífora e irritação conjuntival e cutânea são frequentes.

O tipo mais comum de ectrópio palpebral é o adquirido . Pode ocorrer nos casos avançados de flacidez ou alterações cicatriciais das pálpebras inferiores. A flacidez palpebral é o resultado do frequente enfraquecimento do ligamento cantal lateral. A alteração senil do músculo orbicular, tracionado pelo SMAS e pela queda gradual dos tecidos do terço médio da face também contribui para o agravamento do ectrópio senil. Processos cicatriciais pós-queimadura afetando a pálpebra inferior, tecido adiposo subcutâneo, músculo orbicular palpebral ou septo orbitário, podem produzir ectrópio palpebral . Os ectrópios podem ocorrer após blefaroplastias inferiores, principalmente quando a flacidez palpebral não é reconhecida e tratada (Figuras 10e 11).

O tratamento do ectrópio palpebral inferior adquirido pode ser dividido em dois tipos: correção da posição com emprego de autoenxerto que pode ser cutâneo ou condro-cutãneo e sem exertia, através elevação palpebral . O tipo de cirurgia deve ser determinada pelo simples teste de elevação da pálpebra inferior, com o paciente olhando em posição primária. Se a pálpebra puder ser elevada gentilmente, atingindo sem dificuldade uma posição acima do limbo, não haverá necessidade de adição de enxerto na pálpebra inferior (Fig. 11). O tratamento do ectrópio sem perda da lamela anterior pode ser realizado com o emprego da

cantoplastia como retalho tarsal (Figura 12).[9-14] Nos últimos anos, com a evolução dos estudos anatômicos das estruturas peri-orbitárias foi possível tratar os ectrópios palpebrais inferiores utilizando incisão conjuntival, secção dos retratores palpebrais inferiores, secção do ligamento retentor orbicular e cantoplastia.

Caso a elevação palpebral se torne difícil, devido a perda cutânea severa, o planejamento cirúrgico deve incluir auto enxerto cutâneo ou pericôndrio-cutâneo, associado a cantoplastia.

Tumores e reconstrução palpebral

Os tumores palpebrais incluem uma variedade de patologias que podem ser de preocupação cosmética, causar danos funcionais ou ser localmente destrutivas. Os epiteliomas basocelulares são os tumores malignos palpebrais mais frequentes representando de 86 a 91% dos casos (Figura 7). A ressecção cirúrgica oferece seguro resultado, pois as metástases são raramente descritas (Figura 7). Os epiteliomas espinocelulares representam o segundo mais frequente tumor maligno palpebral, possibilitando riscos de metastatização.

Os melanomas e os carcinomas sebáceos são também considerados tumores malignos que causam metástases.

Doxanas[16] classificou os epiteliomas basocelulares em 4 tipos: nodular, ulcerativo, esclerozante e multicêntrico.

Os mais importante fatores de risco são a exposição à luz ultravioleta e a pele clara. As localizações mais comuns dos tumores palpebrais são: a pálpebra inferior, seguido do canto medial, pálpebra superior e canto lateral.

Após a biópsia confirmatória, o tratamento consiste na ressecção cirúrgica com a devida margem de segurança, verificação da completa remoção do tumor, através de exame de congelação, e aplicação de um apropriado planejamento de reconstrução.(Figuras 13 e 14)

A perda do globo ocular após evisceração ou enucleação deixa graves sequelas estéticas e psicológicas (Fig. 8). Geralmente estes pacientes encontram-se afastados de suas atividades sociais e laborais. A reconstrução imediata ou tardia destas cavidades anoftálmicas é complexa, dependendo do conteúdo remanescente da cirurgia ablativa. A cirurgia reconstrutora pode ser realizada com o emprego de implantes esféricos ou autoenxertos dermo-adiposo.

Os principais objetivos da cirurgia para a correção da cavidade anoftálmica são:

a) Restauração do volume orbitário.
- Volume do globo ocular – 7-8cc.
- Volume perdido na evisceração ou enucleação – 3-4cc.
- Total do volume perdido – 10-12cc.

b) Construção de um fundo convexo.
c) Possibilidade de boa motilidade final.
d) Pálpebras de aparência e posição normais, com tônus adequados para suportar as próteses.
e) Sulcos palpebrais superiores em boa posição e simétricos.
f) Prótese bem centralizada .

Enxerto dermoadiposo

É um enxerto composto .que oferece uma adequada reconstrução, em casos de grande perda volumétrica da cavidade, com ótimos resultados estéticos (Figuras15 e 16)[3]

- Após eviscerações primárias.
- Após migração ou extrusão de implantes.
- Correção de deformidade supratarsal.
- Reconstruções secundárias após enucleações ou eviscerações.
- Cavidades anoftálmicas com volume muito reduzido.

Descompressão orbitária

Oftalmopatia de Graves

A doença de Graves é definida pela tríade de manifestações: hipertireoidismo com bócio difuso, orbitopatia e dermopatia. A infiltração tecidual de linfócitos, células plasmáticas e outras, demonstra a natureza imunológica da doença. Os infiltrados inflamatórios ocorrem

na glândula tireóide e na órbita. O processo autoimune na órbita afeta os músculos extraoculares e o tecido adiposo intra e extraconal. O aumento do volume orbitário restringe a drenagem venosa resultando em congestão e proptose do globo ocular. A proptose associada à retração palpebral impede o perfeito fechamento da fenda palpebral, resultando em graves alterações corneanas (Figura 17).

As alterações histológicas que ocorrem na oftalmopatia de Graves podem ser agrupadas em dois tipos :

Tipo I – Caracterizada pela estimulação do tecido adiposo orbitário e do tecido conectivo, causando exoftalmia. Existe pouca inflamação orbitária e fibrose dos músculos extraoculares. Não ocorre diplopia restritiva e a complacência orbitária é boa. Frequentemente o tipo I é observado nos pacientes com idades entre 30 a 40 anos. Os pacientes com oftamopatia de Graves do tipo I com proptose são candidatos à ressecção de tecido adiposo, que pode ser realizada utilizando o acesso conjuntival inferior e cantotomia. Na pálpebra superior é empregado o acesso transcutâneo sobre a dobra palpebral.

Tipo II – Caracterizada por miosite extraocular com edema, infiltração linfocitária e graves alterações musculares, incluindo diplopia restritiva. Atinge igualmente ambos os sexos e a idades dos pacientes varia entre 50 a 60 anos. Estes pacientes geralmente necessitam de remoção de paredes da órbita, pois há grande hipertrofia dos músculos extraoculares. Exoftalmia pode se associar a edema palpebral, conjuntivite, fotofobia, quemose, lagoftalmo, enxaqueca, dor retrobulbar e abundante lacrimejamento.

Avaliação pré-operatória

Avaliação da acuidade visual, incluindo teste de campo visual para afastar a possibilidade de neuropatia compressiva.

Avaliação da lesão corneana de exposição que contribui para a diminuição da acuidade visual.

Avaliação das posições palpebrais e lagoftalmo, para verificação das retrações palpebrais

Avaliação do fenômeno de *Bell*

Avaliação da motilidade ocular para verificação da amplitude dos movimentos, diplopia ou estrabismo restritivo.

Exoftalmometria: exoftalmômetro de *Hertel*.

Tomografia computadorizada das órbitas, usando cortes axiais e coronais para avaliação do grau de hipertrofia do tecido adiposo e/ou muscular (Figura 18).

Exoftalmia com sintomas e sinais de exposição da córnea.

Exoftalmia unilateral ou assimetria. Problemas funcionais como irritação conjuntival, fotofobia, dores nos olhos, lacrimejamento e diplopia.

Razões cosméticas.

Cirurgia estética periorbitária

As técnicas cirúrgicas utilizadas nas blefaroplastias foram descritas no início do século passado. Estas cirurgias visavam mais aos aspectos funcionais que aos estéticos. Em 1906, Miller publicou o primeiro artigo dedicado à blefaroplastia estética. Castañares popularizou a blefaroplastia inferior nos Estados Unidos da América.

A recente literatura discute mais especificamente o desenvolvimento das técnicas relacionadas com o tratamento das pálpebras inferiores e terço médio da face. As técnicas cirúrgicas que envolvem o tratamento das pálpebras superiores permaneceram quase inalteradas.

Algumas alterações são observadas no processo de envelhecimento das pálpebras superiores como excesso de pele, dobras musculares e graus variados de ptose palpebral, que devem ser tratados junto com a blefaroplastia. (Figura 19)

Na juventude, as pálpebras superiores apresentam mais volume e o sulco palpebral superior é observado em posições mais baixas.

Seguindo estes princípios, a blefaroplastia superior atual tornou-se mais conservadora em relação à retirada de pele e tecido adiposo, removendo o excesso das bolsas adiposas mediais e evitando ressecções da musculatura orbicular. Eventualmente, há necessidade de elevação da cauda das sobrancelhas, que pode ser efetuada por diferentes técnicas e vias de acesso.

O rejuvenescimento das pálpebras inferiores continua a apresentar controvérsias na cirurgia estética. O conflito de opiniões visa estabelecer um planejamento cirúrgico que seja mais seguro e efetivo, com menores riscos de

complicações como as alterações da posição palpebral, esclera aparente, olho seco e eventualmente ectrópio palpebral inferior. As técnicas incluem remoção de bolsas adiposas acompanhada de pequena retirada de pele palpebral inferior, retalhos compostos de pele e músculo orbicular, suporte caudal lateral, transposição das bolsas adiposas, secção dos

ligamentos retratores palpebrais e mobilização dos componentes adiposos profundos do terço médio da face em casos selecionados.

A ressecção da pele palpebral inferior excedente é uma técnica antiga, empregada até os dias atuais. Deve ser realizada com moderação para obter um contorno palpebral suave e regular. A forma mais simples de tratamento da pele palpebral inferior denomina-se “pinch technique”, que foi reapresentada por Rosenfield.Grande parte dos avanços cirúrgicos nos últimos 20 anos tem relação com as novas tecnologias, como o LASER. O uso do LASER de CO^2 para vaporização cutânea surgiu em 1987, para o tratamento de tumores cutâneos localizados.

No início dos anos 90, a indústria médica produziu as modernas variedades de LASER superpulsados e ultrapulsados. Weinstein foi pioneira no tratamento cutâneo com LASER CO^2.

Fitzpatrick contribuiu para difundir a remodelação cutânea com o emprego do LASER de CO^2, que foi amplamente aceito pela comunidade médica e pelos pacientes. O uso do LASER CO^2 proporcionou um avanço

significativo na correção das rugas periorbitárias, que dificilmente podem ser tratadas com cirurgia incisional. Estudos histológicos das mudanças estruturais da pele palpebral, mostraram as dramáticas transformações cutâneas.

Atualmente, algumas medidas anestésicas e cirúrgicas são fundamentais para o sucesso das blefaroplastias inferiores tais como:

a) A anestesia peribulbar deve ser empregada nos diversos procedimentos nas pálpebras inferiores, evitando utilização anestésica local.
b) Acesso transconjuntival retroseptal com o objetivo de ressecção das bolsas adiposas e preservação da musculatura orbicular e do septo orbitário. Este acesso é útil na reposição das bolsas em casos selecionados.
c) Secção do ligamento retentor orbicular em casos especiais para facilitar a mobilização dos tecidos palpebrais inferiores e pré-zigomáticos.
d) Mobilização do SOOF (corpo adiposo supraperiostal) para a correção da esqueletização da pálpebra inferior. Este procedimento pode ser entendido como blefaroplastia estendida.
e) Ressecção moderada de pele ou “pinch technique”.
f) Cantopexia lateral retinocular, definitivamente associada à blefaroplastia inferior, com o objetivo de criar um suporte palpebral, elevar a pálpebra inferior e, em determinadas situações, corrigir a posição da fenda palpebral. (Fig. 20)

Descompressão orbitária

Oftalmopatia de Graves

A doença de Graves é definida pela tríade de manifestações: hipertireoidismo com bócio difuso, orbitopatia e dermopatia. A infiltração tecidual de linfócitos, células plasmáticas e outras, demonstra a natureza imunológica da doença. Os infiltrados inflamatórios ocorrem na glândula tireóide e na órbita. O processo autoimune na órbita afeta os músculos extraoculares e o tecido adiposo intra e extraconal. O aumento do volume orbitário restringe a drenagem venosa resultando em congestão e proptose do globo ocular. A proptose associada à retração palpebral impede o perfeito fechamento da fenda palpebral, resultando em graves alterações corneanas (Figura 17).

1 **OBJETIVO**

Analisar e caracterizar diferentes recursos cirúrgicos empregados no tratamento das deformidades orbito palpebrais, tanto na cirurgia reconstrutora como na cirurgia estética.

2 **MATERIAL E METODO**

O número de pacientes tratados, em cada um dos tópicos, se refere aos últimos 40 anos.

2.1 **Feridas palpebrais**

Foram tratados 138 pacientes portadores de lesões óculo-palpebrais. 93 pacientes (68%) representaram o sexo masculino e a idade variou entre 16 e 78 anos.

Após os cuidados médicos iniciais os pacientes portadores de lesões complexas foram encaminhados ao centro cirúrgico, onde puderam ser tratados com a devida segurança. Foram realizadas seguidas limpezas cirúrgicas utilizando-se solução salina: retirada dos eventuais corpos estranhos e remoção dos tecidos macerados e desvitalizados.

O tratamento das lesões palpebrais pode ser dividido anatomicamente, na síntese dos três planos: camada tarso conjuntival, a camada intermediária muscular e a pele superficial. Quando ocorrem lacerações da margem ciliar, os bordos devem ser reavivados na forma pentagonal para facilitar a aproximação perfeitamente paralela dos bordos tarsais, eliminando os encoches habituais, resultantes da aproximação direta ou do reavivamento em forma de “v” das margens ciliares. Diversas técnicas de avaçamento e transposição dos retalhos são sempre empregadas (Figura 1).

Figura 1- Ferida palpebral complexa

Fonte: O autor, 1984.

2.2 **Entrópio**

Foram tratados 228 entrópios senis, completos e incompletos. 110 pacientes (48,2%) eram do sexo feminino e a idade de todos variou de 68 a 86 anos (Figura2).[7]

Figura 2 - Entrópio

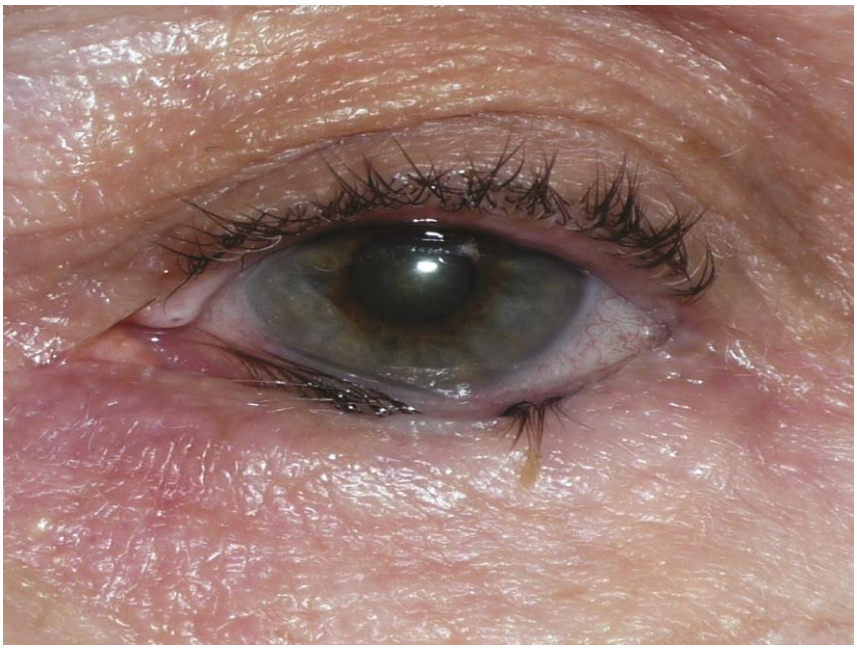

Fonte: O autor, 1982.

2.3 **Ectrópio**

Nos últimos 40 anos foram tratados 178 casos de ectrópios.[9,10] 96 pacientes (54%) foram do sexo feminino. A idade variou de 5 a 82 anos, com média de 51 anos. O autoenxerto cutâneo foi empregado em 82 casos (46,8%) de ectrópios pós blefaroplastia e em 12 casos (6,74%) de complicações de queimadura facial e palpebral. Nos ectrópios pós-blefaroplastia, a idade dos pacientes variou de 36 a 82 anos, ocorrendo em 65% dos casos nos pacientes do sexo feminino. Em 24 casos (13,5%) de ectrópios graves, pós-blefaroplastia, com grande perda cutânea e eversão palpebral a correção foi realizada com o emprego de enxerto composto de pele e pericôndrio, associado à cantopexia. A cantoplastia foi realizada em 28 casos (15,8%). A transposição de retalhos palpebrais inferiores (W ou Z-plastia), foi empregada na correção de 31 casos (17,4%) de ectrópios adquiridos pós trauma.

Figura 3- Ectrópio senil

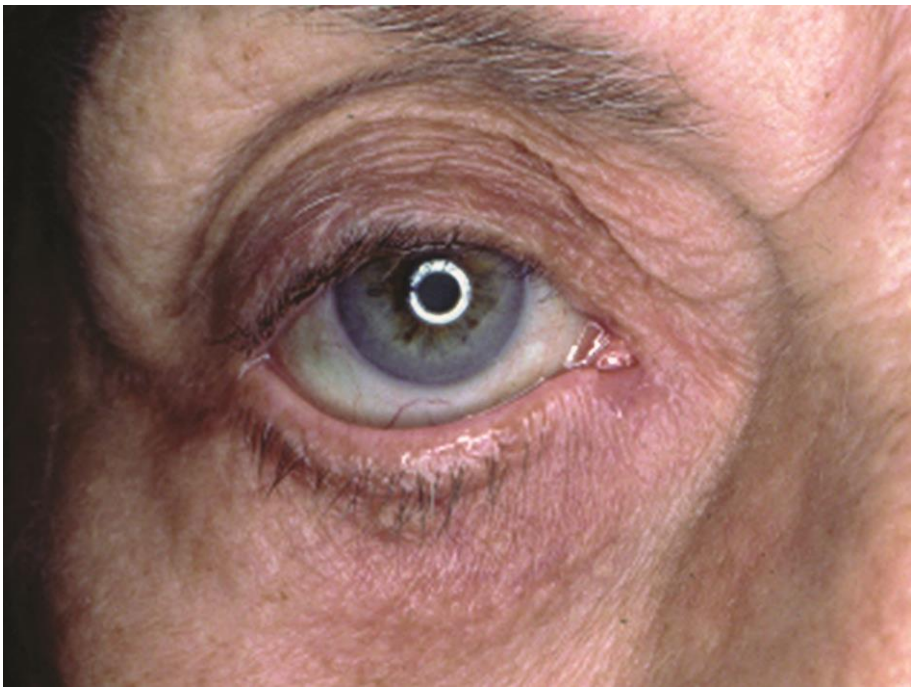

Fonte: O autor, 1996.

2.4 **Tumores e reconstrução palpebral**

Foram tratadas 230 lesões malignas palpebrais. A idade dos pacientes variou de 69 a 87 anos e o sexo masculino apresentou maior frequência de lesões (68%) (Figura 4).

Figura 4- Epitelioma basocelular

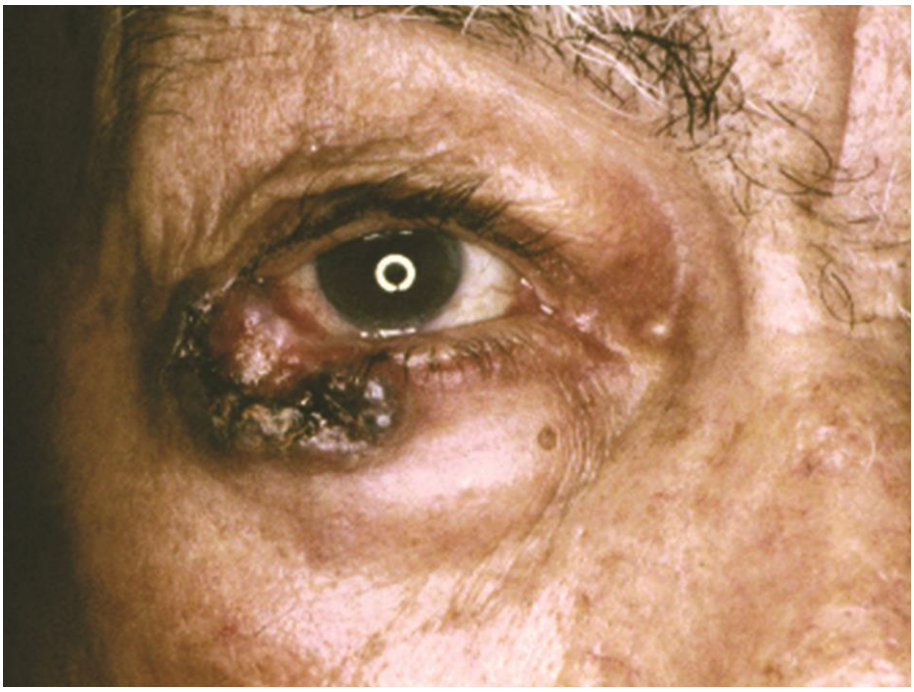

Fonte: O autor, 1999.

2.5 **Reconstrução da cavidade orbitária**

Foram tratados 38 pacientes apresentando cavidades anoftalmicas resultantes de eviscerações e enucleações com grandes perdas de volume orbitário. A idade dos pacientes variou de 22 a 59 anos. 22 pacientes (58%) eram do sexo feminino. A reconstrução imediata foi executada em 18 casos (47,3%) e a reconstrução tardia ocorreu em 20 casos (52,6%) (Figura 5).

Figura 5- Cavidade anoftalmica pós trauma

Fonte: O autor, 2002.

2.6 **Descompressão orbitária**

Foram tratados 34 pacientes.[11] Todos os pacientes eram do sexo feminino e a idade variou de 37 anos a 44 anos. Foi realizada a ressecção do tecido adiposo intra e extracional, pois foram classificados como oftalmopatia tipo I (Figura 6).

Figura 6 - Oftalmopatia de Graves

A

B

Legenda: A- Vista anterior; B- Vista de perfil.
Fonte: O autor, 2000.

2.7 **Cirurgia estética periorbitária**

Foram submetidos a tipos diversos de blefaroplastia 1863 pacientes.[12-14] As blefaroplastias superiores isoladas foram realizadas em 470 casos (25,2%), sendo 388 casos (82,5%) do sexo feminino. A idade dos pacientes variou de 22 a 79 anos. A blefaroplastia superior e inferior associadas foi executada em 1253 casos. 1.102 casos (87,9%) foram do sexo feminino e a idade variou de 41 a 82 anos.

Nos últimos 22 anos a preferência absoluta nas blefaoplastias inferiores foi o acesso conjuntival, executado em 762 casos (60,8%) sendo 624 casos (81,8%) do sexo feminino. A reposição do tecido adiposo (bolsas palpebrais), ocorreu em 29 casos (3,8%), sendo 23 casos (79,3%) do sexo feminino. O procedimento moderno de secção do ligamento retentor orbicular para facilitar a mobilização dos tecidos pré-zigomáticos e palpebrais, foi executado em 114 casos (14,9%) de um total de 762 blefaroplastias, sendo distribuídos igualmente entre os 2 sexos. A mobilização do SOOF-SMAS ocorreu em 26 casos (2,9%), especialmente para tratar a esqueletização orbitária da pálpebra inferior. Os procedimentos de cantoplastia e cantopexia foram realizados nos últimos 33 anos, totalizando 574 casos (75,3%), associados às blefaroplastias simples e estendidas e 419 casos (72,9%) foram realizados em pacientes do sexo feminino. A cantoplastia pessoal executada há 22 anos em 298 casos (51,9%) do total dos procedimentos cantais para adicionar "suporte" nos diversos casos de blefaroplastias (Figura 7).

Figura 7- Dermocalase e bolsas palpebrais

Fonte: O autor, 2004.

3 **RESULTADOS**

3.1 **Feridas palpebrais**

A prioridade no tratamento dos traumatismos faciais inclui uma perfeita manutenção das condições das vias respiratórias, controle da hemorragia, tratamento do choque, avaliação e tratamento dos problemas neurológicos e o preciso diagnóstico de lesões associadas. A avaliação e o tratamento dos traumatismos óculo-palpebrais e periorbitários constituem um grande desafio.

Extensas lacerações e avulsões frequentemente estão associadas à lesões oculares. O completo exame do globo ocular e dos anexos inclui avaliação da acuidade visual, biomicroscopia do segmento anterior, tonometria, oftalmoscopia indireta e avaliação retiniana. São também importantes os testes para avaliação da diplopia, exoftalmometria, medidas da função do levantador da palpebral superior, avaliação da movimentação ocular e de campo visual.[7,8]

Quando ocorre lesão ocular associada, regras devem ser observadas: prioridade no tratamento do envolvimento ocular nas primeiras horas, aguardar a regressão do edema das áreas palpebrais e peri-orbitárias para tratamento posterior.[9]

Em vista do ótimo suprimento sanguíneo, o risco de infecções locais é menor, apesar do fechamento primário das lesões palpebrais ser postergado e ocorrer após 24 ou 48 horas (Figura 8).

Figura 8- Reconstrução palpebral pós traumática

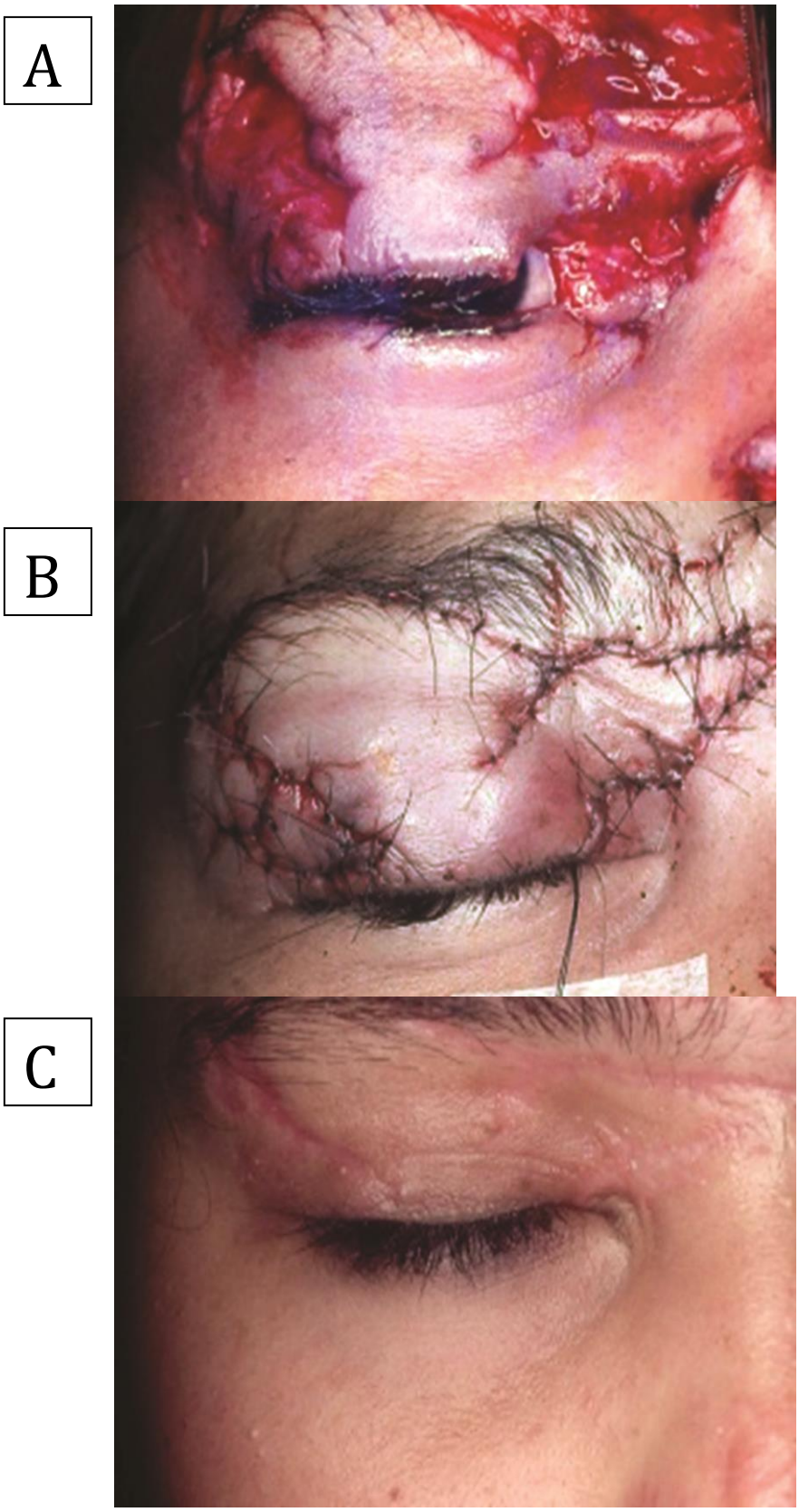

Legenda: A- Lesão; B- avaçamento e transposição dos retalhos; C- resultado final.
Fonte: O autor, 1984.

3.2 **Entrópio**

Caracteriza-se pela inversão da borda ciliar. Pode ser classificado como involutivo ou senil, cicatricial e congênito. A forma mais frequente é a senil, que afeta ambos os sexos. A alteração da posição dos cílios causa dor ocular, fotofobia, irritação constante, lacrimejamento e alterações corneanas. As alterações ocorrem mais rapidamente se houver um filme lacrimal insatisfatório (Figura 9).

Figura 9 - Entrópio

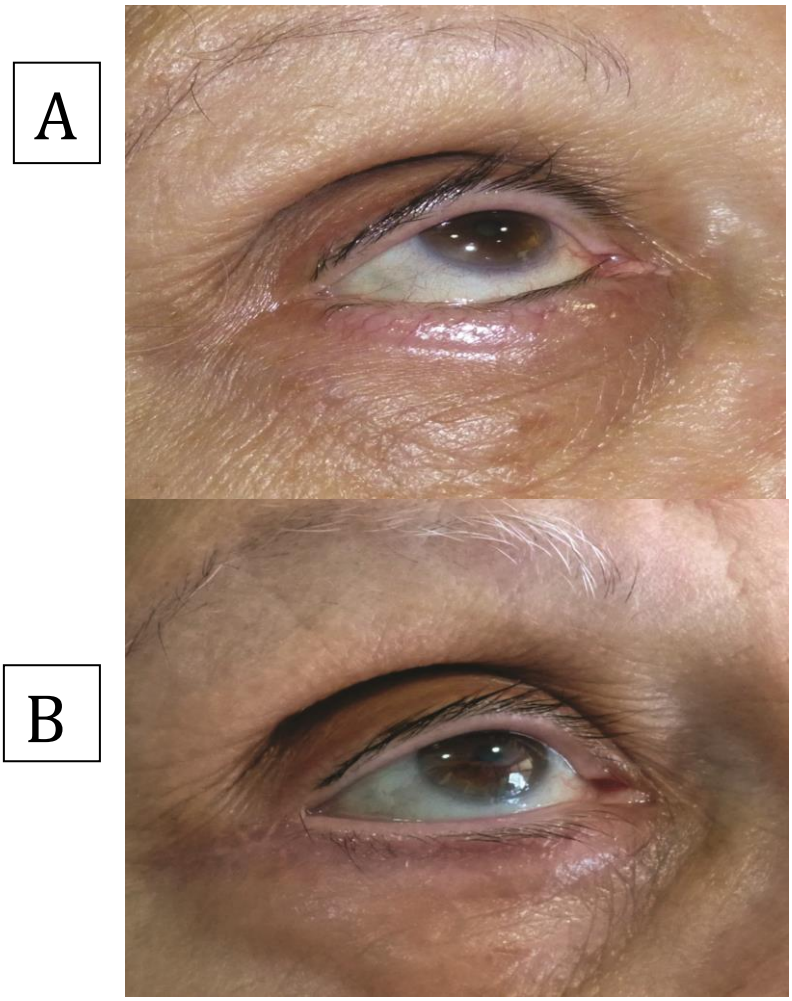

Legenda: A- Pré operatório; B- Pós operatório.
Fonte: O autor, 1982.

As modificações degenerativas do entrópio senil podem ser resumidas em:

a) Variável grau de enoftalmia devido a absorção do tecido adiposo orbitário, associado a redução da pressão do globo ocular sobre a margem tarsal.
b) Flacidez e atonia dos retratores palpebrais inferiores e estruturas ligamentares cantais.

Do ponto de vista mecânico o entrópio senil pode ser explicado pela migração da porção pré-septal sobre a porção muscular pré-tarsal, alterando consequentemente a posição dos cílios.

A posição alterada dos cílios provoca desconforto nos pacientes São frequentes os espasmos musculares, agravando o processo inflamatório. Na fase pré-operatória devem ser empregados colírios anti-inflamatórios e fitas adesivas tracionando ligeiramente a pálpebra inferior, liberando o contato dos cílios com o globo ocular. Em poucos dias as condições se revertem e os pacientes estão aptos para a correção cirúrgica.

3.3 **Ectrópio**

Ocorre quando a margem palpebral encontra-se evertida, sem contato com o globo ocular. O ectrópio palpebral inferior pode ser classificado como congênito ou adquirido (senil, cicatricial, paralítico e mecânico). São comuns a irritação ocular, a disfunção lacrimal e, muitas vezes, alterações conjuntivais, como a queratinização da conjuntiva exposta. Epífora e irritação conjuntival e cutânea são frequentes.

O tipo mais comum de ectrópio palpebral é o adquirido . Pode ocorrer nos casos avançados de flacidez ou alterações cicatriciais das pálpebras inferiores. A flacidez palpebral é o resultado do frequente enfraquecimento do ligamento cantal lateral. A alteração senil do músculo orbicular, tracionado pelo SMAS e pela queda gradual dos tecidos do terço médio da face também contribui para o agravamento do ectrópio senil. Processos cicatriciais pós-queimadura afetando a pálpebra inferior, tecido adiposo subcutâneo, músculo orbicular palpebral ou septo orbitário, podem produzir ectrópio palpebral . Os ectrópios podem ocorrer após blefaroplastias inferiores, principalmente quando a flacidez palpebral não é reconhecida e tratada (Figuras 10 e 11).

Figura 10- Ectrópio

A

B

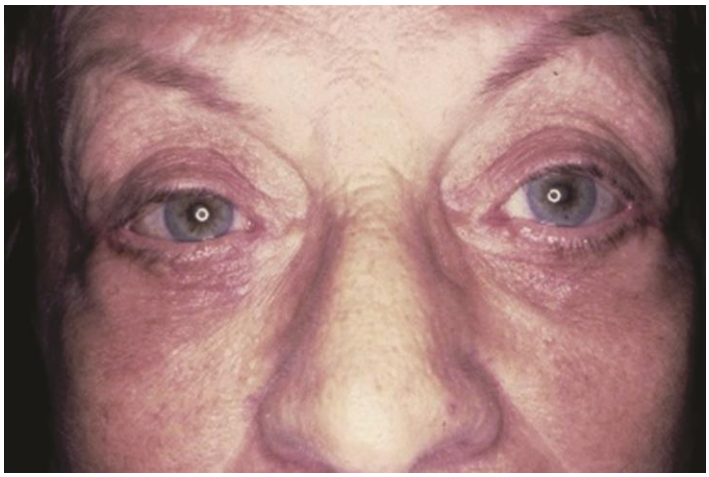

Legenda: A- Pré operatório; B- Pós operatório.
Fonte: O autor, 2003.

O tratamento do ectrópio palpebral inferior adquirido pode ser dividido em dois tipos: correção da posição com emprego de autoenxerto que pode ser cutâneo ou condro-cutâneo e sem exertia, através elevação palpebral . O tipo de cirurgia deve ser determinada pelo simples teste de elevação da pálpebra inferior, com o paciente olhando em posição primária. Se a pálpebra puder ser elevada gentilmente, atingindo sem dificuldade uma posição acima do limbo, não haverá necessidade de adição de enxerto na pálpebra inferior (Fig. 11). O tratamento do ectrópio sem perda da lamela anterior pode ser realizado com o emprego da cantoplastia como retalho tarsal (Fig. 12).[9-14] Nos últimos anos, com a evolução dos estudos anatômicos das estruturas peri-orbitárias foi possível tratar os ectrópios palpebrais inferiores

utilizando incisão conjuntival, secção dos retratores palpebrais inferiores, secção do ligamento retentor orbicular e cantoplastia.

Caso a elevação palpebral se torne difícil, devido a perda cutânea severa, o planejamento cirúrgico deve incluir auto enxerto cutâneo ou pericôndrio -cutâneo, associado a cantoplastia.

Figura 11 - Exame clínico pré operatório

Legenda: A- Ectrópio; B- Teste digital.
Fonte: O autor, 2003.

Figura 12 - Cantoplastia com retalho tarsal

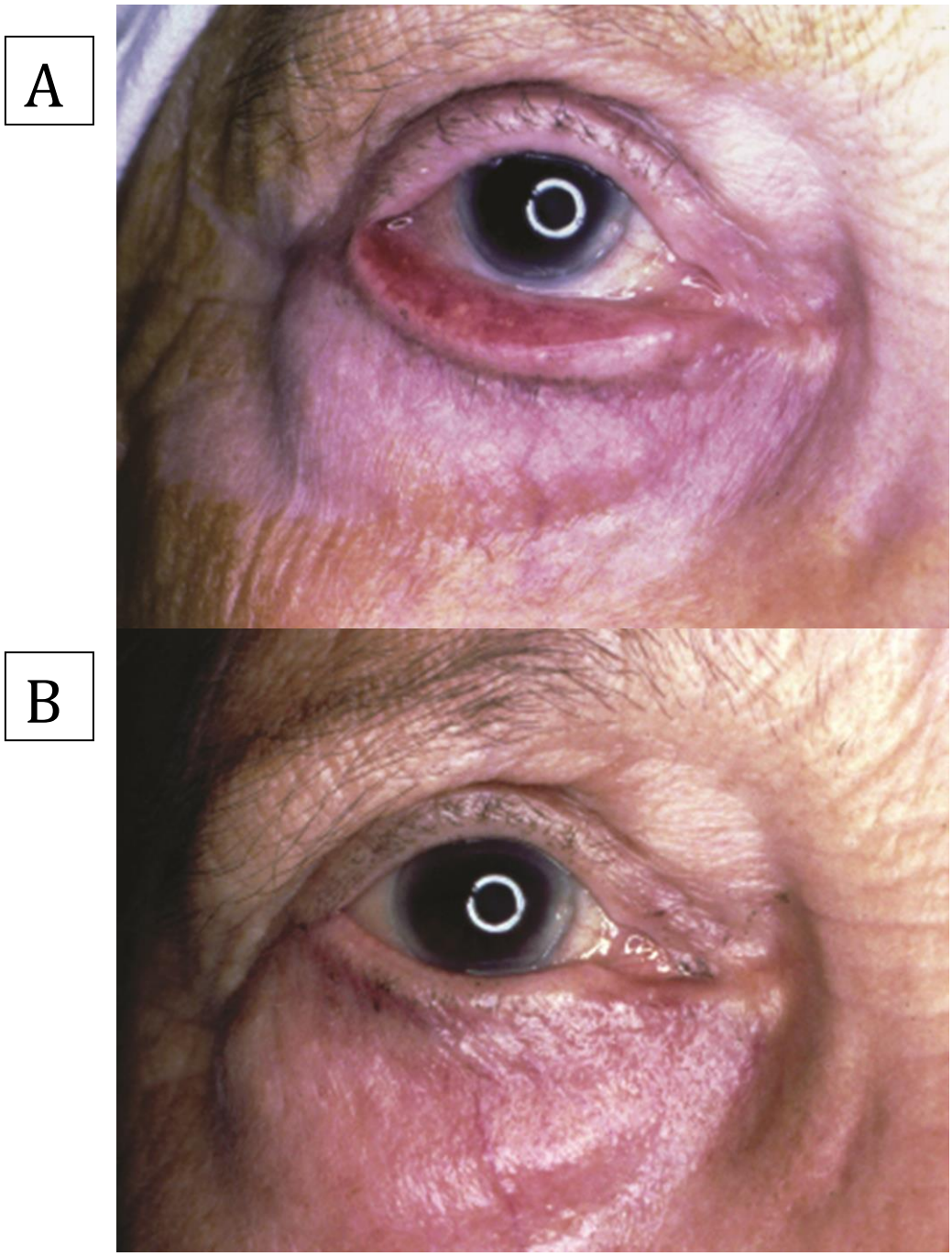

Legenda: A- Pré operatório; B- Pós operatório
Fonte: Lessa S, Andeas N, Mayer B. Klin Monbl Angenheilk. 1993;203:108–109.2001

3.4 **Tumores e reconstrução palpebral**

Os tumores palpebrais incluem uma variedade de patologias que podem ser de preocupação cosmética, causar danos funcionais ou ser localmente destrutivas. Os epiteliomas basocelulares são os tumores malignos palpebrais mais frequentes representando de 86 a 91% dos casos (Figura 7). A ressecção cirúrgica oferece seguro resultado, pois as metástases são raramente descritas (Figura 7). Os epiteliomas espinocelulares representam o segundo mais frequente tumor maligno palpebral, possibilitando riscos de metastatização.

Os melanomas e os carcinomas sebáceos são também considerados tumores malignos que causam metástases.

Doxanas[16] classificou os epiteliomas basocelulares em 4 tipos: nodular, ulcerativo, esclerozante e multicêntrico.

Os mais importantes fatores de risco são a exposição à luz ultravioleta e a pele clara. As localizações mais comuns dos tumores palpebrais são: a pálpebra inferior, seguido do canto medial, pálpebra superior e canto lateral.

Após a biópsia confirmatória, o tratamento consiste na ressecção cirúrgica com a devida margem de segurança, verificação da completa remoção do tumor, através de exame de congelação, e aplicação de um apropriado planejamento de reconstrução.(Figura 13 e 14)

Figura 13- Epitelioma basocelular

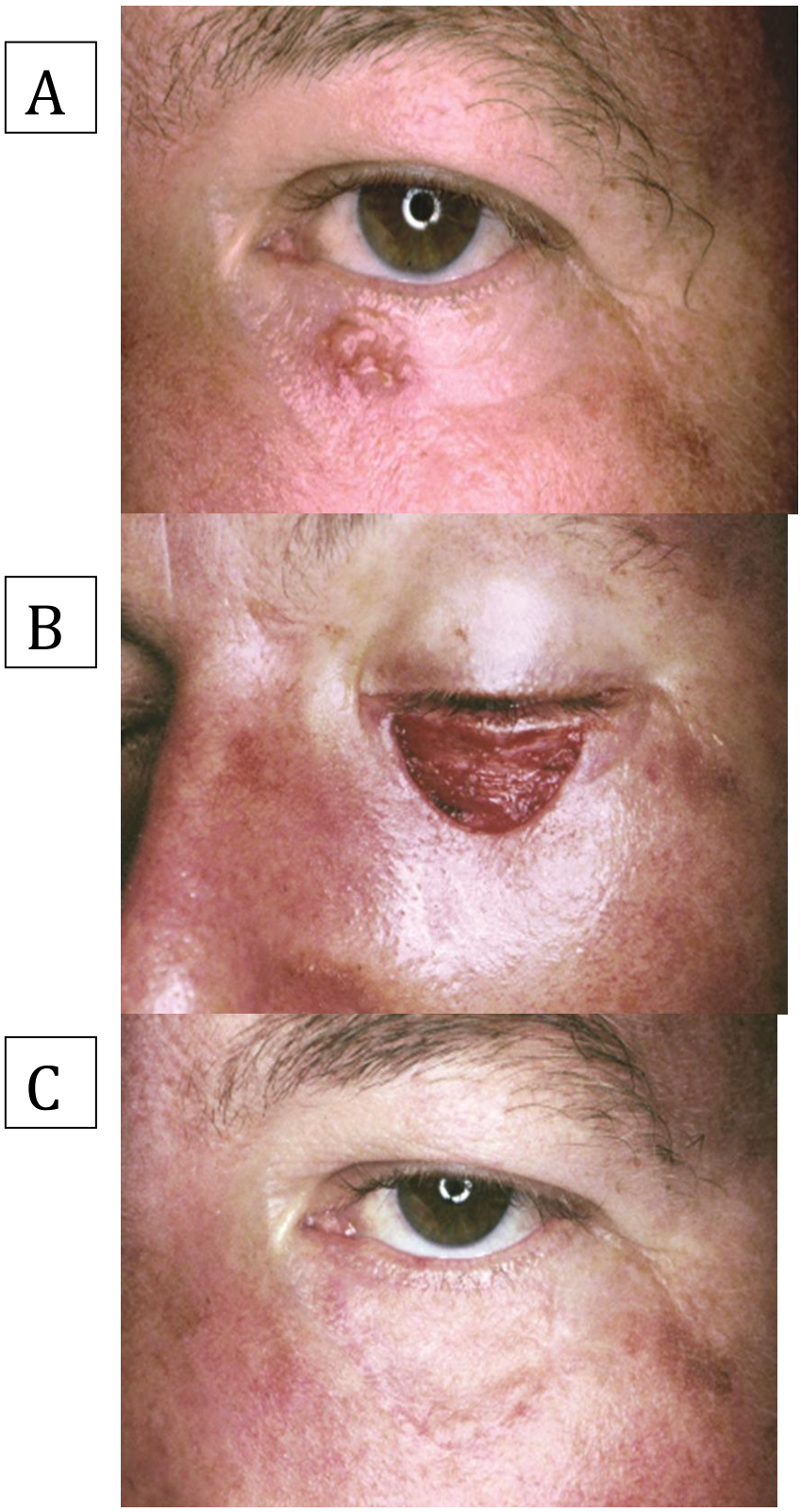

Legenda: A- Pré operatório; B- Per operatório; C- Pós operatório.
Fonte: O autor, 1999.

Figura 14 - Reconstrução oncológica

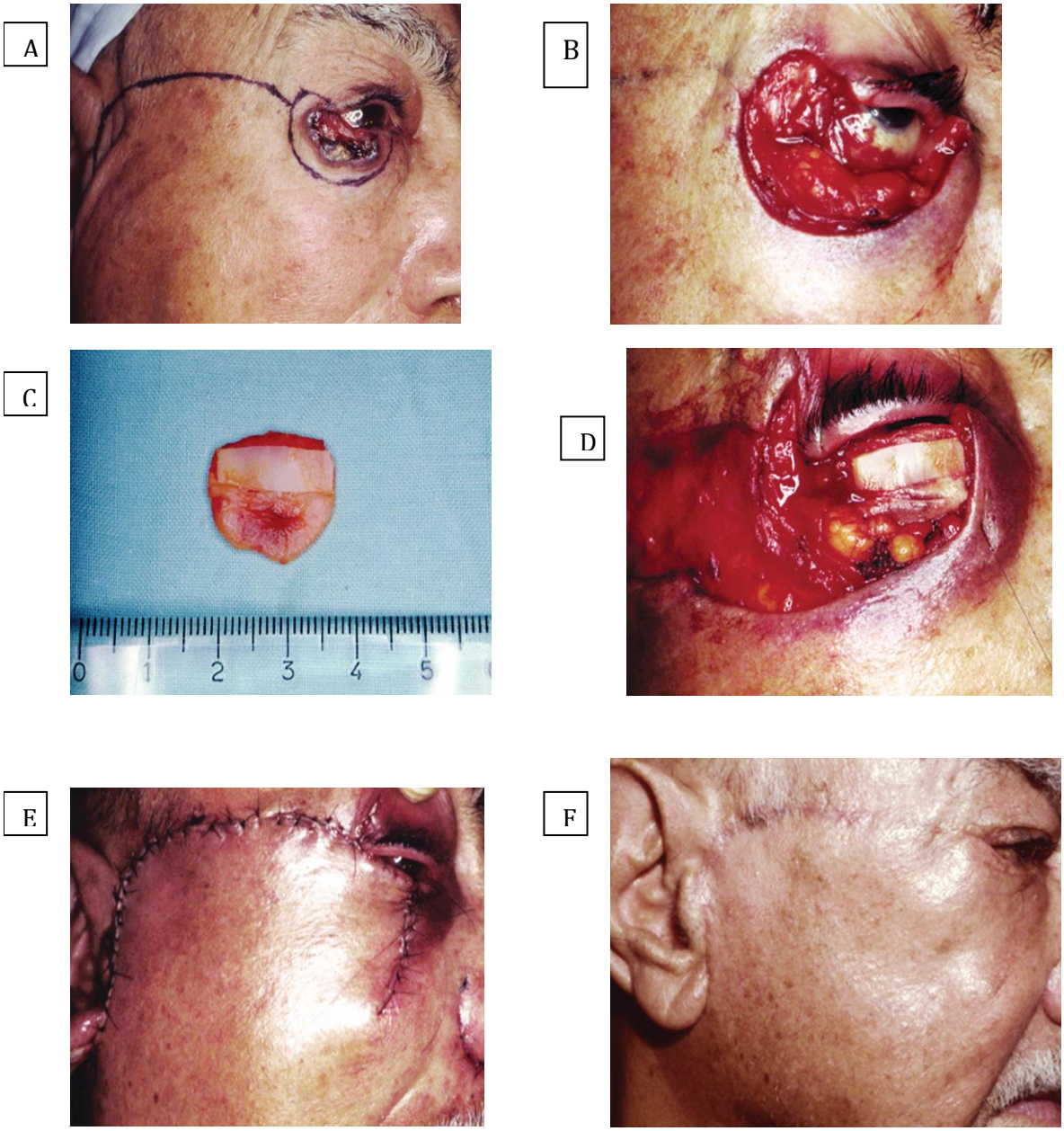

Legenda: A- Pré operatório; B- ressecção da lesão; C- Enxerto composto; D- Reconstrução da lamela média; E- Sutura do retalho; F- Resultado final.
Fonte: O autor, 1999.

3.5 **Reconstrução da cavidade orbitária**

A perda do globo ocular após evisceração ou enucleação deixa graves sequelas estéticas e psicológicas (Figura 8). Geralmente estes pacientes encontram-se afastados de suas atividades sociais e laborais. A reconstrução imediata ou tardia destas cavidades anoftálmicas é complexa, dependendo do conteúdo remanescente da cirurgia ablativa. A cirurgia

reconstrutora pode ser realizada com o emprego de implantes esféricos ou autoenxertos dermo-adiposo.

Os principais objetivos da cirurgia para a correção da cavidade anoftálmica são:

Restauração do volume orbitário.

1. Volume do globo ocular – 7-8cc.
2. Volume perdido na evisceração ou enucleação – 3-4cc.
3. Total do volume perdido – 10-12cc.
4. Construção de um fundo convexo.
5. Possibilidade de boa motilidade final.
6. Pálpebras de aparência e posição normais, com tônus adequados para suportar as próteses.
7. Sulcos palpebrais superiores em boa posição e simétricos.
8. Prótese bem centralizada .

Enxerto dermoadiposo

É um enxerto composto que oferece uma adequada reconstrução, em casos de grande perda volumétrica da cavidade, com ótimos resultados estéticos (Figuras 15 e 16)[3]

Figura 15 - Enxerto dermoadiposo

A

B

C

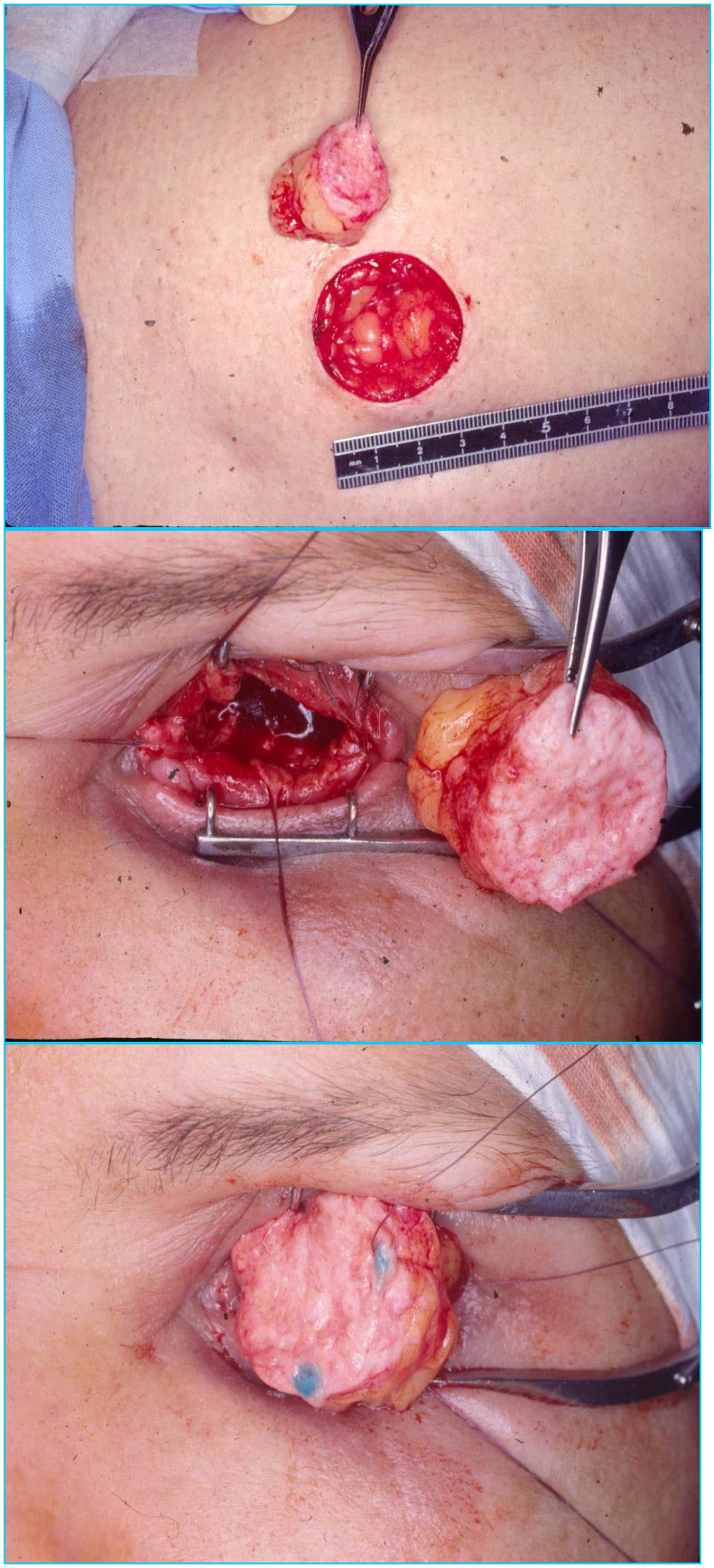

Legenda: A- área doadora; B- Preparo da orbita; C- posicionamento do enxerto
Fonte: O autor, 2000.

Figura 16 - Reconstrução da cavidade orbitária

A

B

Legenda: A- Pré operatório; B- Pós operatório (Lessa 2004)
Fonte: O autor, 2000.

Principais indicações:

1. Após enucleações primárias.
2. Após eviscerações primárias.
3. Após migração ou extrusão de implantes.
4. Correção de deformidade supratarsal.
5. Reconstruções secundárias após enucleações ou eviscerações.
6. Cavidades anoftálmicas com volume muito reduzido.

3.6 **Descompressão orbitária**

Oftalmopatia de Graves

A doença de Graves é definida pela tríade de manifestações: hipertireoidismo com bócio difuso, orbitopatia e dermopatia. A infiltração tecidual de linfócitos, células plasmáticas e outras, demonstra a natureza imunológica da doença. Os infiltrados inflamatórios ocorrem na glândula tireóide e na órbita. O processo autoimune na órbita afeta os músculos extraoculares e o tecido adiposo intra e extraconal. O aumento do volume orbitário restringe a drenagem venosa resultando em congestão e proptose do globo ocular. A proptose associada à retração palpebral impede o perfeito fechamento da fenda palpebral, resultando em graves alterações corneanas(Figura 17).

Figura 17- Descompressão orbitária

Legenda: A e C- Pré operatório; B e D- Pós- operatório (Lessa 2002)
Fonte: O autor, 2002.

As alterações histológicas que ocorrem na oftalmopatia de Graves podem ser agrupadas em dois tipos:

Tipo I – Caracterizada pela estimulação do tecido adiposo orbitário e do tecido conectivo, causando exoftalmia. Existe pouca inflamação orbitária e fibrose dos músculos extraoculares. Não ocorre diplopia restritiva e a complacência orbitária é boa. Frequentemente o tipo I é observado nos pacientes com idades entre 30 a 40 anos. Os pacientes com oftamopatia de Graves do tipo I com proptose são candidatos à ressecção de tecido adiposo, que pode ser realizada utilizando o acesso conjuntival inferior e cantotomia. Na pálpebra superior é empregado o acesso transcutâneo sobre a dobra palpebral.

Tipo II – Caracterizada por miosite extraocular com edema, infiltração linfocitária e graves alterações musculares, incluindo diplopia restritiva. Atinge igualmente ambos os sexos e a idades dos pacientes varia entre 50 a 60 anos. Estes pacientes geralmente necessitam de remoção de paredes da órbita, pois há grande hipertrofia dos músculos extraoculares.

Exoftalmia pode se associar a edema palpebral, conjuntivite, fotofobia, quemose, lagoftalmo, enxaqueca, dor retrobulbar e abundante lacrimejamento.

Avaliação pré-operatória

Avaliação da acuidade visual, incluindo teste de campo visual para afastar a possibilidade de neuropatia compressiva.

Avaliação da lesão corneana de exposição que contribui para a diminuição da acuidade visual.

Avaliação das posições palpebrais e lagoftalmo, para verificação das retrações palpebrais

Avaliação do fenômeno de *Bell*

Avaliação da motilidade ocular para verificação da amplitude dos movimentos, diplopia ou estrabismo restritivo.

Exoftalmometria: exoftalmômetro de *Hertel*.

Tomografia computadorizada das órbitas, usando cortes axiais e coronais para avaliação do grau de hipertrofia do tecido adiposo e/ou muscular (Figura 18).

Figura 18 - Tomografia computadorizada

A

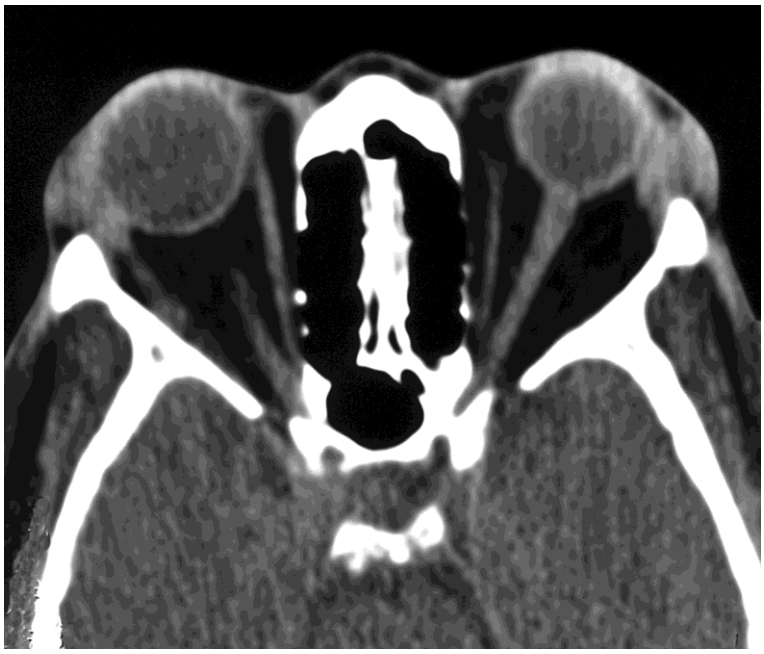

B

Legenda: A- Corte axial; B- Corte coronal.
Fonte: O autor, 2002

Documentação: fotografia e vídeo.

Indicações

Risco de perda de visão em casos de neuropatia óptica compressiva.

Exoftalmia com sintomas e sinais de exposição da córnea.

Exoftalmia unilateral ou assimetria. Problemas funcionais como irritação conjuntival, fotofobia, dores nos olhos, lacrimejamento e diplopia.

Razões cosméticas.

3.7 **Cirurgia estética periorbitária**

As técnicas cirúrgicas utilizadas nas blefaroplastias foram descritas no início do século passado. Estas cirurgias visavam mais aos aspectos funcionais que aos estéticos. Em 1906, Miller publicou o primeiro artigo dedicado à blefaroplastia estética. Castañares popularizou a blefaroplastia inferior nos Estados Unidos da América.

A recente literatura discute mais especificamente o desenvolvimento das técnicas relacionadas com o tratamento das pálpebras inferiores e terço médio da face. As técnicas cirúrgicas que envolvem o tratamento das pálpebras superiores permaneceram quase inalteradas.

Algumas alterações são observadas no processo de envelhecimento das pálpebras superiores como excesso de pele, dobras musculares e graus variados de ptose palpebral, que devem ser tratados junto com a blefaroplastia.(Figura 19)

Figura 19- Blefaroplastia

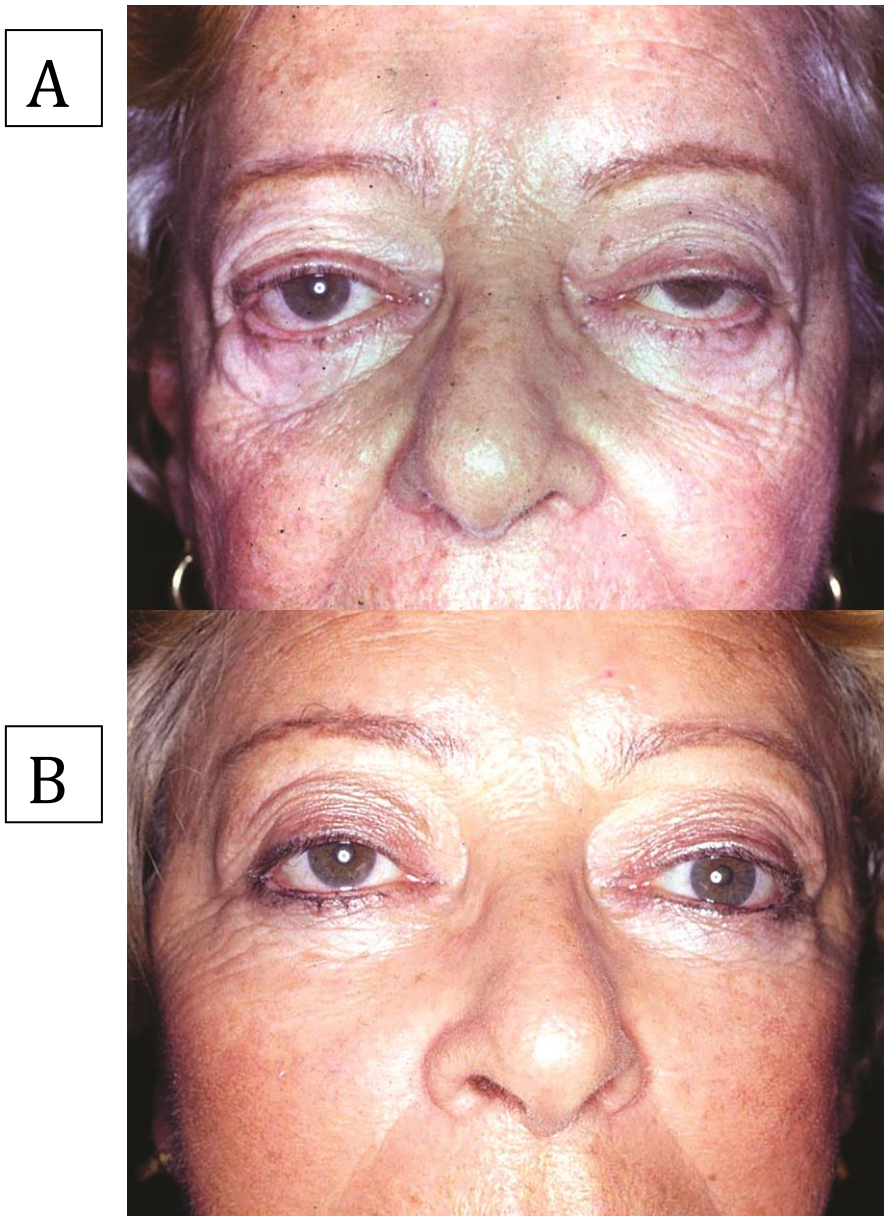

Legenda: A- Pré operatório; B- Pós operatório
Fonte: O autor, 2008.

Na juventude, as pálpebras superiores apresentam mais volume e o sulco palpebral superior é observado em posições mais baixas.

Seguindo estes princípios, a blefaroplastia superior atual tornou-se mais conservadora em relação à retirada de pele e tecido adiposo, removendo o excesso das bolsas adiposas mediais e evitando ressecções da musculatura orbicular. Eventualmente, há necessidade de elevação da cauda das sobrancelhas, que pode ser efetuada por diferentes técnicas e vias de acesso.

O rejuvenescimento das pálpebras inferiores continua a apresentar controvérsias na cirurgia estética. O conflito de opiniões visa estabelecer um planejamento cirúrgico que seja mais seguro e efetivo, com menores riscos de

complicações como as alterações da posição palpebral, esclera aparente, olho seco e eventualmente ectrópio palpebral inferior. As técnicas incluem remoção de bolsas adiposas acompanhada de pequena retirada de pele palpebral inferior, retalhos compostos de pele e músculo orbicular, suporte caudal lateral, transposição das bolsas adiposas, secção dos ligamentos retratores palpebrais e mobilização dos componentes adiposos profundos do terço médio da face em casos selecionados.

A ressecção da pele palpebral inferior excedente é uma técnica antiga, empregada até os dias atuais. Deve ser realizada com moderação para obter um contorno palpebral suave e regular. A forma mais simples de tratamento da pele palpebral inferior denomina-se “pinch technique”, que foi reapresentada por Rosenfield.Grande parte dos avanços cirúrgicos nos últimos 20 anos tem relação com as novas tecnologias, como o LASER. O uso do LASER de CO^2 para vaporização cutânea surgiu em 1987, para o tratamento de tumores cutâneos localizados.

No início dos anos 90, a indústria médica produziu as modernas variedades de LASER superpulsados e ultrapulsados. Weinstein foi pioneira no tratamento cutâneo com LASER CO^2.

Fitzpatrick contribuiu para difundir a remodelação cutânea com o emprego do LASER de CO^2, que foi amplamente aceito pela comunidade médica e pelos pacientes. O uso do LASER CO^2 proporcionou um avanço

significativo na correção das rugas periorbitárias, que dificilmente podem ser tratadas com cirurgia incisional. Estudos histológicos das mudanças estruturais da pele palpebral, mostraram as dramáticas transformações cutâneas.

Atualmente, algumas medidas anestésicas e cirúrgicas são fundamentais para o sucesso das blefaroplastias inferiores tais como:

1. A anestesia peribulbar deve ser empregada nos diversos procedimentos nas pálpebras inferiores, evitando utilização anestésica local.
2. Acesso transconjuntival retroseptal com o objetivo de ressecção das bolsas adiposas e preservação da musculatura orbicular e do septo orbitário. Este acesso é útil na reposição das bolsas em casos selecionados.

3. Secção do ligamento retentor orbicular em casos especiais para facilitar a mobilização dos tecidos palpebrais inferiores e pré-zigomáticos.
4. Mobilização do SOOF (corpo adiposo supraperiostal) para a correção da esqueletização da pálpebra inferior. Este procedimento pode ser entendido como blefaroplastia estendida.
5. Ressecção moderada de pele ou “pinch technique”.
6. Cantopexia lateral retinocular, definitivamente associada à blefaroplastia inferior, com o objetivo de criar um suporte palpebral, elevar a pálpebra inferior e, em determinadas situações, corrigir a posição da fenda palpebral. (Fig. 20)

Figura 20-cantoplastia pessoal

Legenda: A-Dissecção do ligamento retentor orbicular; B- Secção do Ligamento ;C- Mobilização da pálpebra inferior e tecidos pré zigomáticos. (Lessa 2003)
Fonte: O autor, 2003.

4 **DISCUSSÃO**

4.1 **Feridas palpebrais**

Feridas palpebrais

A prioridade no tratamento dos traumatismos faciais inclui uma perfeita manutenção das condições das vias respiratórias, controle da hemorragia, tratamento do choque, avaliação e tratamento dos problemas neurológicos e o preciso diagnóstico de lesões associadas. A avaliação e o tratamento dos traumatismos óculo-palpebrais e periorbitários constituem um grande desafio.

As lacerações palpebrais e peri-orbitárias podem ser associadas a traumas de órgãos vitais[15], principalmente do globo ocular. O paciente deve ser mantido numa condição estável, muitas vezes sob anestesia geral. As lesões devem ser tratadas por camadas com ênfase no realinhamento preciso das estruturas anatômicas. Um completo e atualizado conhecimento anatômico aliado a uma acurada técnica cirúrgica possibilitam um ótimo reparo, eliminando muitas vezes a necessidade de reconstruções secundárias.

4.2 **Entrópio**

A correção do entrópio senil segue principalmente dois pensamentos: encurtamento palpebral vertical e horizontal.[16,17]Utilizamos uma variação do encurtamento vertical com a introdução da incisão clássica subciliar empregada nas blefaroplastias inferiores acompanhada de uma ressecção calculada de músculo pré-septal, a fim de expor o septo orbitário, facilitando o encurtamento vertical. A sutura pele-septo-pele e a contopexia associada permitem a prefeita eversão palpebral mantendo “firme” a pálpebra e recolocando a margem ciliar em posição normal. A aparência estética pós-operatoria é idêntica as blefaroplastias inferiores.

4.3 **Ectrópio**

Ectrópio palpebral inferior está presente quando ocorre uma alteração de posição palpebral e quando a superfície do globo ocular está afastada da conjuntiva palpebral.[9,10] A retração palpebral também é caracterizada pela alteração da posição palpebral, com exposição da esclera, porém a margem palpebral mantém contato com o globo ocular.

Os diversos tipos de tratamento do ectrópio variam com a etiologia e com as necessidades funcionais dos pacientes.

A avaliação cuidadosa dos diagnósticos e a aplicação dos tratamentos devidos, trazem resultados considerados satisfatórios.

4.4 **Tumores e reconstrução palpebral**

Os nossos casos seguiram os estudos realizados, mostrando que a pálpebra inferior é a localização mais frequentes dos tumores, seguida do canto medial, pálpebra superior e canto lateral.[18-20] O epitelioma basocelular representou quase a totalidade dos casos. A biópsia incisional é imprescindível para o correto diagnóstico e prevenção de cirurgias radicais desnecessárias. As margens de segurança para a ressecção dos tumores devem ser obedecidas e monitoradas pelos exames histológicos de congelação, durante o procedimento de ablação dos tumores. O exame de congelação pode reduzir à zero o número de tumores basocelulares palpebrais tratados. A complexidade da reconstrução varia com a dimensão da perda e com a localização da lesão. O êxito destas cirurgias depende do conhecimento da anatomia palpebral e da experiência do cirurgião nesta delicada área. A restauração visa à recuperação da anatomia e da dinâmica função das pálpebras. É importante a criação de uma margem palpebral estável, uma adequada oclusão da fenda palpebral, boa fixação cantal, simetria e recuperação estética.

4.5 **Reconstrução da cavidade orbitária**

A perda de um olho devido a tumor, trauma ou doença ocular em estágio final, representa uma circunstância devastadora. Uma série de alterações ocorre com a perda da visão binocular, como a redução do campo visual e a perda da percepção de profundidade. O trauma psicológico é grave e o dismorfismo facial afeta a auto-estima.

As cirurgias atuais que empregam enxertos dermoadiposos trazem resultados animadores que podem modificar a vida dos pacientes.

4.6 **Descompressão orbitária**

A descompressão cirúrgica da órbita é fundamental no paciente com oftalmopatia de Graves.[21-24] Após a estabilização clínica da alteração tireoidiana, a intervenção cirúrgica para a correção da exoftalmia pode ser realizada. O tipo de procedimento cirúrgico é definido previamente corrigindo os principais aspectos funcionais e estéticos . Após a cirurgia descompressiva, são tratadas as retrações palpebrais superiores e inferiores, resultantes dos processos inflamatórios crônicos da doença de Graves. As retrações superiores são tratadas seguindo a técnica de miotomia marginal no músculo levantador palpebral[11] e as retrações inferiores são tratadas com a colocação de espaçadores na altura dos retratores inferiores a fim de elevar as pálpebras retraídas. Com muita frequência, são realizados procedimentos complementares, devido à complexidade das alterações.

4.7 **Cirurgia estética periorbitária**

A blefaroplastias podem ser de tipos variados, desde pequena ressecções teciduais até intervenções peri-orbitárias que envolvem o terço medio da face. Os avanços nas pesquisas anatômicas na area órbito palpebral e o aperfeiçoamento das tecnologias foram responsáveis pelas inumeras modificações nas atuais técnicas cirurgicas.

A combinação das atuais técnicas aperfeiçoa os resultados, desde que o cirurgião tenha o perfeito entendimento da anatomia local e uma adequada curva de aprendizado. Todos os esforços são direcionados para minimizar as complicações. A continuidade das pesquisas nesta área, sem dúvida, consolidará os avanços já conseguidos pela subespecialidade.[11-14,117,25-42]

CONCLUSÃO

A variedade de problemas palpebrais e periorbitários propiciou prática e rica experiência cirúrgica permitindo tratar, avaliar e em algumas situações, reconduzir casos visando a recuperação estética e funcional, além do bem estar dos pacientes. Muitos desses conceitos foram desenvolvidos e introduzidos nos últimos anos, sendo incorporados à cirurgia plástica palpebral e periorbitária.

O trabalho mostrou a minha contribuição de quarenta anos em cirurgia periorbitária para a prática da especialidade e sua difusão, entrelaçando-a com outras especialidades afins. Os resultados coincidem com os objetivos da cirurgia plástica que são primordialmente a correção de dismorfismos e alterações funcionais que, em muitos casos, possibilitam a reintegração dos pacientes ao seu meio social,

REFERÊNCIAS

1 – Reifler D M, Editor. The American Society of Ophtalmic Plastic and Reconstructive Surgery (ASOPRS). Winter Park; ASOPRS / Norman Publishing San Francisco, 1994

2 – Converse JM, Smith B. Enophtalmos and diplopia in fractures of the orbital floor. Br J Plast Surg. 1957;9:265–274.

3 – Smith B, Petrelli R : Dermis-fat graft as a movable implant within the muscle cone. Am J. Ophthalmol, 1978; 85: 62–66

4 – Smith B., Bosniak S. L., Lisman RD: An autogenous kinetic dermis - fat orbital implant. Ophthalmology. 1982;89:1067–1071

5 – Smith B. Bosmiak S, Nesi F, Lisman R: Dermis – fat orbital implantation: 118 cases. Ophthalmic Surg. 1983;14:941–943

6 – Mustardé J.C. Repair and Reconstruction in the Orbit region, 2nd e d. Edinburgh: Churchill Kivingstone. 1980;92–128

7 – Doucet TW, Harper D, Roger J. Penetrating orbital foreing body with intracranial involvement. Ann Ophthamol. 1983;15:325-327

8 – Lessa S, Carreirão S. A simple methol for the correction of senile entropion. Ann Plast. Surg. 1980;4:7–13.

9 – Lessa S, Andeas N, Mayer B. Tarsal flap technique. A simple procedure for the correction of lower lid flaccidity, ectropion and ptosis of the lateral canthus. Klin Monbl Angenheilk. 1993;203:108–109.

10 – Lessa S, Mayer B, Sebastiá R, Pitanguy I. Surgical treatement of severe lower lid ectropion with a transplant of skin and perichondrium. Klin Monbl Angenheilk. 1988;93:207–210.

11 – Lessa S, Miotomia Marginal en la Corrección de las Retracciones Palpebrales. In Coiffman F. Cirugia Plastica Reconstrutiva y Estetica. Segunda Edición , Ed. Masson Salvat , Barcelona. 1994; p.1431–1434.

12 – Lessa S, Nanci M, Flores E. Histologic study of the structural changes in fine palpebral skin following selective phothermolysis with CO^2 Laser Aesth Plast Surg. 2009; 33:66–71.

13 – Lessa S, Passarelli CA. Peribulbar anesthesia for blepharoplasty. Aesth Plast Surg. 2007;31:463–466.

14 – Lessa S, Sebastiá R, Flores E. A simple canthopexy used in transconjunctival blepharoplasty . Ophth Plast Reconstr Surg. 2009;25:284 – 288.

15 – Scheie HG: Lacerations of the Eyelid. In Troutman RC, Converse JM, Smith B (eds). Plastic and Reconstructive Surgery of the Eye and Adnexa. Washington, Butterworth. 1962: pp 208–212.

16 – Jones LT. A new concept of the orbital fascia, rectus muscle sheaths and its surgical implication. Am Acad Ophthalmol Otolaryngol. 1968;72:755–762.

17 – Jones LT, Reeh MT, Tsujimura JK. Senile entropion . Am. J Ophthamol. 1963;55:463–467

18 – Uffer S.Clinicopathological features of eyelid skin tumors. A retrospective study of 5504 cases and review of literature. Am J Dermatopathol. 2009;31: 256–262.

19 – Esmaeli B. Patterns of regional and distant metastasis in patients with eyelid and periocular squamous cell carcinoma. Ophthalmology. 2004;111: 1930–1932.

20 – Doxanas MT, Green WR, Ilf CE. Factors in successful surgical management of basal cell carcinoma of the eyelids. Am J Ophthalmol. 1981; 91:726–736.

21 – Nunery WR, Martin RT, Heinz GW, Gavin TJ. The association with cigarette smoking with subtypes of ophthalmic graves diseace . Ophthal Plast Reconstr Surg. 1993;9:77–82.

22 – Frueh BR, Musch DC, Geill R at al. Orbital compliance in Graves eye disease. Ophthalmology. 1985; 92:657–665.

23 – Olivari, N. Transpalpebral decompression of endocrine opthalmopathy (Graves disease) by removal of intraorbital fat. Experience with 147 operations over 5 years. Plast Reconstr. Surg . 1991;87:627–641.

24 – Mc Cord CD. Current trends in orbital decompression. Ophthalmology. 1985; 92:21–33.

25 – Miller C C. The excision of bag-like folds of skin from the region about the eyes. Med Brief 1906;34:648

26 – Castañares S. Blefaroplasty for herniated intraorbital fat: Anatomical basis for a new approach. Plast. Reconstr Sug, 1951;8:46-58

27 – Massiha H. Combined skin and skin- muscle flap technique in lower blefharoplasty: A 10 year experience. Ann Plast Surg. 1990 ;467-476

28 – Flowers, RS. Canthopexy as a routine blepharoplasty component. Clin Plast Surg 1993; 20:351-365

29 – Jelks G W. Glat PM, Jelks EB, Longaker, M T. The inferior retinacular lateral canthoplasty: A new technique. Plast Reconstr. Surg. 1997;100:1262–1270

30 – Loeb R. Fat pad sliding and fat grafting for leveling lid depressions. Clin. Plast. Surg. 1981;8:757-776

31 – Hamra ST. Arcus marginalis release and orbital fat preservation in midface rejuvenation. Plast Reconstr. Surg .1995; 96:354–362

32 – Muzaffar AR, Mendelson, BC and Adams WP Jr Surgical anatomy of the midchek and malar mounds. Plast Reconstr Surg. 2002; 110:873-884

33 – Gavami A, Pessa J, Janis JE, Khosla R, Reece EM, Rohrich RJ. The orbicularis retaining ligament of medial orbit: Closing the circle. Plast Reconstr Surg. 2008:121:994-1001

34 – Aiache AE, Ramirez O. The suborbicularis oculi fat pads: An anatomic clinical study. Plast Reconstr Surg. 1995;95:37-42

35 – Hester TR. The trans-blepharoplasty approach to lower lid and midfacial rejuvenation revisited: the role and technique of canthoplasty. Aesthet Surg J. 1998,18:372-376.

36 – Stuzin JM. Restoring facial shape in face lifting: The role of skeletal support in facial analysis and midface soft tissue repositioning. Plast Reconstr Surg. 2007,119:362–376

37 – Rosenfield LK. The pinch blepharoplasty revisited Plast Reconstr Surg.2005,115:1405-1412

38 – Brauner G. Schifman A: Laser surgery in children. J Dermatol Surg Oncol. 1987;13:178–186.

39 – Weinstein C. Ultrapulse carbon dióxide laser removal of periocular wrinkles in association with laser blepharoplasty. J Chin Laser Med Surg. 1994; 12:205-212

40 – Fitzpatrick RE, Goldman MP, Satur NM and Tope WD. Pulsed carbon dioxide laser resurfacing of photoaged facial skin. Arch Dermatol 1996;132: 395–402

41 – Lessa S, Passarelli CA. Peribulbar anesthesia for blepharoplasty. Aesth Plast Surg. 2007;31:463–466.

42 – Callahan MA, Callahan A: Ophthalmic Plastic and Orbital Surgery, Birmingham: Aesculapius. 1979 pp 156–167

APÊNDICE - Artigos publicados

SURGICAL TECHNIQUE

Two-Stage Reconstruction for Eyelid Deformities in Partial Cryptophthalmos

Sergio Lessa, M.D., Marcelo Nanci, M.D.*, Roberto Sebastiá, M.D.†, and Eduardo Flores, M.D.**

**Department of Plastic Surgery, Ophthalmic Plastic Surgery, Rio de Janeiro Catholic University; and †Ophthalmology Service, Oculo-Plastic Surgery Department, Fluminense Federal University, Rio de Janeiro, Brazil*

Purpose: Cryptophthalmos was first described in 1872 as a rare syndrome consisting of congenital upper eyelid and eyebrow coloboma and a rudimentary ocular bulb. Later, Fraser described it as being part of a complex syndrome with multiple anomalies. Many cases have been described since then, but very few surgical techniques have been proposed for its correction. In this paper, the authors present a surgical procedure for correction of the upper eyelid and ocular bulb anomalies in cryptophthalmos.

Methods: Five patients with Fraser syndrome were seen from 1993 to 2008. They were in the age group of 18 months to 24 years. Of these, 4 patients underwent reconstruction of the upper eyelid.

Results: The large upper eyelid coloboma and the cutaneous pterygium were treated with a 2-stage procedure, with good results obtained with the adoption of Mustardé's technique.

Conclusions: The complexity of the surgical treatment increases when there is no possibility of rudimentary eye bulb preservation. In upper eyelid reconstruction, the authors adopted Mustardé's technique with fixation of the lower eyelid transposed flap to the levator muscle, leading this way to relatively good upper eyelid motility. The authors consider imperative that the upper fornix be reconstructed with adequate depth to allow perfect positioning of an aesthetic prosthesis, in this way improving the final aesthetic and functional results.

(*Ophthal Plast Reconstr Surg* 2011;27:282–286)

Cryptophthalmos was first described in 1872 by Zehender[1] as a rare syndrome consisting of congenital upper eyelid and eyebrow coloboma and a rudimentary ocular bulb. Fraser,[2] in 1962, described a syndrome of cryptophthalmos association with multiple anomalies. Later, François[3] listed the syndrome as having 4 characteristics: cryptophthalmos, cranial malformations including auricular anomalies, syndactyly, and genital malformations (Fig. 1).

Although there are many scientific studies describing Fraser syndrome,[4–13] only a few surgical techniques have been described for cryptophthalmos correction. In this paper, we present a surgical procedure based on Mustardé's technique for correction of the upper eyelid anomalies in cryptophthalmos (Fig. 2).

Accepted for publication August 28, 2010.

None of the authors has a financial interest in any of the products, devices, or drugs mentioned in this article.

Address correspondence and reprint requests to Sergio Lessa, M.D., Av. Ataulfo de Paiva, 135/1101, Leblon, Rio de Janeiro, RJ 22.449-900, Brazil. E-mail: s.lessa@alternex.com.br

DOI: 10.1097/IOP.0b013e318201d627

FIG. 1. Fraser syndrome patient presenting cryptophthalmos and syndactyly.

METHODS

Five patients with Fraser syndrome were seen from 1993 to 2008. They were in the age group of 18 months to 24 years. Of these, 4 patients underwent reconstruction of upper eyelid.

FIG. 2. Upper eyelid and ocular bulb anomalies in cryptophthalmos.

Copyright © The American Society of Ophthalmic Plastic and Reconstructive Surgery. Unauthorized reproduction of this article is prohibited.

Clinical Ophthalmology

Dovepress

ORIGINAL RESEARCH

Bilateral lid/brow elevation procedure for severe ptosis in Kearns-Sayre syndrome, a mitochondrial cytopathy

Roberto Sebastiti[1,2]
Ester Fallico[3]
Matteo Fallico[4]
Eduardo Fortuna[5]
Sergio Lessa[1,6]
Guilherme Herzog Neto[1]

[1]Department of Ophthalmology, Fluminense Federal University, Niterói, [2]Oculoplastic Surgery Department, 20th Infirmary of the Santa Casa de Misericórdia do Rio de Janeiro, Instituto Ivo Pitanguy, Pontifícia Universidade Católica do Rio de Janeiro, Rio de Janeiro, Brazil; [3]Clinica Gretter, [4]Facoltà di Medicina e Chirurgia, Università degli Studi di Catania, Catania, Italy; [5]Hospital da Plástica, [6]Post-Graduate Program in Physiopathology in Surgical Science, State University of Rio de Janeiro, Rio de Janeiro, Brazil

Background: The purpose of this work was to determine the effectiveness and possible complications encountered with bilateral fascia lata lid suspension used to correct blepharoptosis in patients with Kearns-Sayre syndrome.

Methods: This was a retrospective study of seven patients with Kearns-Sayre syndrome who had a minimum of 1 year of follow-up. A bilateral fascia lata sling was used to correct the ptosis. Preoperative and postoperative measurements of the vertical lid fissure width (VFW) and marginal reflex distance (MRD) were performed. The Student's *t*-test was used to analyze the results.

Results: The mean preoperative VFW and MRD measurements were 4±2.45 mm and 0.14±0.92 mm, respectively. The mean postoperative VFW and MRD measurements were 7.71±1.85 mm, and 2.86±1.69 mm, respectively. All preoperative and postoperative values were considered to be statistically significant ($P<0.01$). Adequate elevation of the lids was obtained in all patients, both functionally and aesthetically. All of the patients showed a mild symmetric postoperative inferior version lagophthalmos, and one patient developed corneal ulceration and scarring due to corneal exposure and a weak Bell's phenomenon.

Conclusion: The surgical technique described to correct the blepharoptosis found in patients with Kearns-Sayre syndrome was found to be efficient and relatively safe. The correction should be conservative to decrease the risk of postoperative corneal damage that occurred in one patient.

Keywords: Kearns-Sayre syndrome, blepharoptosis, fascia lata lid suspension, chronic progressive external ophthalmoplegia

Introduction

Kearns-Sayre syndrome (KSS) is a rare mitochondrial cytopathy. It was first described in a case report of two patients in 1958.[1] The actual incidence of KSS is unknown, and the condition is said to be sporadic.[2] Laveille et al described that in some cases it has been shown to be transferred through a mitochondrial autosomal dominant pattern.[3] An autosomal recessive pattern is also described.[4]

The syndrome is characterized by a chronic progressive external ophthalmoplegia (CPEO), a progressive weakening of the eye muscles, and eye movements accompanied by ptosis (Figure 1). CPEO usually begins before the age of 20 years and is associated with retinal degeneration; other frequently associated abnormalities include cardiac disease, increased protein content in the cerebrospinal fluid, and ataxia.[1] Sometimes these symptoms are associated with central nervous system dysfunction, such as skeletal muscle weakness (proximal more than distal), mental retardation, dementia,

Correspondence: Roberto Sebastiti
Rua Gal Venâncio Flores, 230 apto 504, Rio de Janeiro 22441-090, Brazil
Email robertosebastiti@terra.com.br

Aesth Plast Surg (2011) 35:820–827
DOI 10.1007/s00266-011-9702-3

ORIGINAL ARTICLE

A One-Stage Correction of the Blepharophimosis Syndrome Using a Standard Combination of Surgical Techniques

Roberto Sebastiá · Guilherme Herzog Neto · Ester Fallico · Sergio Lessa · Helena Parente Solari · Marcelo Palis Ventura

Received: 27 October 2010 / Accepted: 1 March 2011 / Published online: 1 April 2011
© Springer Science+Business Media, LLC and International Society of Aesthetic Plastic Surgery 2011

Abstract
Background The aim of this study was to evaluate the efficacy of a one-stage treatment for the blepharophimosis-ptosis-epicanthus inversus syndrome (BPES) using a combination of standard surgical techniques.
Methods This is a retrospective interventional case series study of 21 BPES patients with a 1-year minimum follow-up period. The one-stage intervention combined three different surgical procedures in the following order: Z-epicanthoplasty for the epicanthus, transnasal wiring of the medial canthal ligaments for the telecanthus, and a bilateral fascia lata sling for ptosis correction. Preoperative and postoperative measurements of the horizontal lid fissure length (HFL), vertical lid fissure width (VFW), nasal intercanthal distance (ICD), and the ratio between the intercanthal distance and the horizontal fissure length (ICD/HFL) were analyzed using Student's *t* test for paired variables.
Results The mean preoperative measurements were 4.95 ± 1.13 mm for the VFW, 20.90 ± 2.14 mm for the HFL, 42.45 ± 2.19 mm for the ICD, and 2.04 ± 0.14 mm for the ICD/HFL ratio. The mean postoperative measurements were 7.93 ± 1.02 mm for the VFW, 26.36 ± 1.40 mm for the HFL, 32.07 ± 1.96 mm for the ICD, and 1.23 ± 0.09 mm for the ICD/HFL ratio. All these values and their differences were statistically significant ($P < 0.0001$). All of the patients developed symmetric postoperative inferior version lagophthalmus, a complication that tended to decrease over time.
Conclusion One-stage correction of BPES is safe and efficient with the surgical techniques described.

Keywords Blepharophimosis · BPES · Epicanthus · Telecanthus ptosis

R. Sebastiá · S. Lessa
Oculoplastic Surgery Department, 38th Infirmary of the Santa Casa de Misericordia do Rio de Janeiro, and Instituto Ivo Pitanguy, Pontifícia Universidade Catolica do Rio de Janeiro, Rio de Janeiro, Brazil

R. Sebastiá · G. Herzog Neto · H. P. Solari · M. P. Ventura
Department of Ophthalmology, Fluminense Federal University, Niterói, Rio de Janeiro, Brazil

E. Fallico
Clinica Gretter, Catania and Clinica del Mediterraneo, Ragusa, Italy

S. Lessa
Oculoplastic Surgery Department, 1st Infirmary of the Santa Casa da Misericórdia do Rio de Janeiro, Rio de Janeiro, Brazil

R. Sebastiá (✉)
Rua Gal Venâncio Flores, 230 apto 504, Rio de Janeiro 22441-090, Brazil
e-mail: robertosebastia@terra.com.br

Blepharophimosis, ptosis, and epicanthus inversus syndrome (BPES) is characterized by a horizontal and vertical shortening of the lid fissure, with a classic triad represented by epicanthus, telecanthus, and blepharoptosis. This syndrome is inherited as an autosomal disease and it is classified into two subtypes: (1) BPES that causes female infertility and hypogonadism, transmitted only by men with complete penetrance, and (2) BPES that can be transmitted by both sexes and is characterized by incomplete penetrance (96.5%) [1].

The syndrome also can be manifested as a result of new genetic mutations and sporadic cases without family history of the disease can occur. The first study about the involvement of chromosome 3 in a patient who, among