Universidade do Estado do Rio de Janeiro

Centro Biomédico

Faculdade de Ciências Médicas

Henrique Lima Gomes

Biocompatibilidade do polissacarídeo celulósico sintetizado por *zoogloea* sp.: um estudo em bexigas de coelho

Rio de Janeiro

2012

Henrique Lima Gomes

Biocompatibilidade do polissacarídeo celulósico sintetizado por *zoogloea* sp.: um estudo em bexigas de coelho

Dissertação apresentada, como requisito parcial para obtenção do título de Mestre, ao Programa de Pós-graduação em Fisiopatologia e Ciências Cirúrgicas, da Universidade do Estado do Rio de Janeiro. Área de concentração: Sistema urogenital.

Orientador : Prof. Dr. Luiz Eduardo Macedo Cardoso

Rio de Janeiro

2012

CATALOGAÇÃO NA FONTE
UERJ/REDE SIRIUS/BIBLIOTECA CB-A

G633 Gomes, Henrique Lima.
Biocompatibilidade do polissacarídeo celulósico sintetizado por *zoogloea* sp. : um estudo em bexigas de coelho / Henrique Lima Gomes. – 2012.
50 f.

Orientador: Luiz Eduardo Macedo Cardoso.
Dissertação (Mestrado) – Universidade do Estado do Rio de Janeiro, Faculdade de Ciências Médicas. Pós-graduação em Ciências Médicas.

1. Bexiga – Teses. 2. Polissacarideos – Teses. 3. Biopolímeros – Teses. 4. Coelho como animal de laboratório - Teses. 5. *Zoogloea* sp. – Teses. 6. Materiais biocompatíveis. I. Cardoso, Luiz Eduardo Macedo. II. Universidade do Estado do Rio de Janeiro. Faculdade de Ciências Médicas. III. Título.

CDU 616.62

Autorizo apenas para fins acadêmicos e científicos, a reprodução total ou parcial desta dissertação desde que citada a fonte.

_____ _____
Assinatura Data

Henrique Lima Gomes

Biocompatibilidade do polissacarídeo celulósico sintetizado por *zoogloea* sp.: um estudo em bexigas de coelho

Dissertação apresentada, como requisito parcial para obtenção do título de Mestre, ao Programa de Pós-graduação em Fisiopatologia e Ciências Cirúrgicas, da Universidade do Estado do Rio de Janeiro. Área de concentração: Sistema urogenital.

Aprovada em 11 de julho de 2012.

Banca Examinadora:

_____
Prof. Dr. Luiz Eduardo Macedo Cardoso, PhD (Orientador)
Faculdade de Ciências Médicas – UERJ

_____
Prof. Dr. Waldemar Silva Costa
Faculdade de Ciências Médicas – UERJ

_____
Profª. Dra. Ana Luiza Bastos
Universidade Federal Fluminense - UFF

_____
Profª. Dra. Bianca Martins Gregório
Faculdade de Ciências Médicas – UERJ

Rio de Janeiro

2012

RESUMO

GOMES, Henrique Lima. **Biocompatibilidade do polissacarídeo celulósico sintetizado por *zoogloea* sp.**: um estudo em bexigas de coelho. 2012. 50f. Dissertação (Mestrado em Fisiopatologia e Ciências Cirúrgicas) – Faculdade de Ciências Médicas, Universidade do Estado do Rio de Janeiro, Rio de Janeiro, 2012.

Atualmente, o material utilizado para o tratamento endoscópico é o Deflux, porém este é um material não-biológico. Sabe-se que a substância ideal deve ser atóxica, biocompatível, não-migratória, não-antigênica e deve causar o mínimo possível de inflamação no local do implante. A bactéria *Zoogloea* sp. produz um exopolissacarídeo celulósico (CEP) com baixa citotoxicidade e alto biocompatibilidade. O objetivo deste estudo é investigar, na bexiga de coelho, a biocompatibilidade de implantes de exopolissacarídeo de celulose, produzidos pela *Zooglea* sp. Foram utilizados como modelo experimental, 20 coelhos adultos da raça Califórnia, com média de seis meses de idade. Os animais foram divididos em dois grupos, sendo o grupo G1, composto por animais mortos três dias após a aplicação do implante (n=9), e o grupo G2, composto por animais mortos três meses após a aplicação do implante (n=11). Cada animal recebeu, no total, quatro implantes, sendo dois de gel de biopolímero e dois de gel Deflux. Foram realizadas as técnicas imunohistoquímicas para marcação de colágeno tipos I e III, alfa-actina de músculo liso, PCNA e reação química TUNEL. Nas amostras de três dias, os implantes de CEP e deflux, eram estruturalmente homogêneos e livres de células inflamatórias ou vasos sanguíneos. Por outro lado, nas amostras de três meses, com exceção de algumas áreas, o CEP estava organizado como feixes curtos que eram sugestivos de um tecido fibroso. Apesar disso, o implante de CEP corou negativamente para colágenos tipos I e III, fibras elásticas, enquanto que o tricrômico de masson, não indicou a presença de colágeno. Em contraste as áreas de implante de deflux nas amostras de três meses estavam fragmentadas, mas ainda eram homogêneas, e ainda não havia nenhuma célula nem vaso sanguíneo em seu interior. As células positivas para PCNA podiam ser claramente percebidas dentro dessas ilhotas, dessa forma indicando um processo inflamatório–proliferativo, em curso. No grupo sacrificado aos três meses, os implantes de deflux ainda estavam negativos, mas em torno das áreas de CEP algumas células positivas para a técnica do TUNEL eram perceptíveis. Nos implantes de CEP de três meses, muitos vasos sanguíneos eram visualizados, e a sua densidade era de 23.86±5.48. A densidade de microvasos na lâmina própria (41.51±11.19) foi significativamente diferente ($p<0.001$) daquela no implante de CEP. Nossos resultados mostraram que o CEP possui pouca imunogenicidade e se integra melhor no tecido hospedeiro quando comparado ao deflux. Portanto o CEP deve ser um material eficiente em casos em que a incorporação ao tecido é desejada como por exemplo em estruturas de suporte na cirurgia de reconstrução.

Palavras-chave: Biopolímero. Deflux. *Zoogloea* sp. Exopolissacarídeo celulósico.

ABSTRACT

Actually the material used for the endoscopic treatment is the Deflux, however this is a non-biological material. It is known that the ideal substance should be non-toxic, biocompatible, non-antigenic, non-migratory and must cause the least possible inflammation. Zoogloea SP. bacteria produces a cellulosic exopolysaccharide (CEP) with low cytotoxicity and high biocompatibility.The aim of this study is to investigate, in rabbit bladder, the biocompatibility of CEP implants produced by Zooglea sp.Were used as experimental model, 20 adult rabbits California race, with an average of six months of age. The animals were divided into two groups, being the G1 group, composed of fallen three days after application of the implant (n=9), and the Group G2, composed of animals dead three months after the application of implant (n=11). Each animal received, in total, four implants, being two of biopolymer gel and two of Deflux gel. Imunohistochemistry techniques were performed for marking of collagen types I and III, Alpha-smooth muscle actin, PCNA and chemical reaction tunnel.In samples of three days, the CEP and deflux implants were structurally homogenous and free of inflammatory cells or blood vessels. On the other hand, in samples of three months, with the exception of a few areas, the CEP was organized as short beams that were suggestive of a fibrous tissue. Despite this, the implant of CEP blushed adversely to collagen type I and III, elastic fibers, while the masson, not indicated the presence of collagen. In contrast the areas of deflux implant in samples of three months were fragmented, but were still homogeneous, and still there was no cell or blood vessel in his heart. PCNA positive cells could be clearly seen inside these islets, thus indicating a proliferative-inflammatory process ongoing. In three months, group sacrificed that received deflux implants were still negative, but around the areas of CEP some cells positive for the technique of TUNEL were seen. In the CEP implants carried out three months apart, many blood vessels were viewed, and its density was of 23.86 ± 5.48. The microvascular density in the bladder wall (41.51 ± 11.19) was significantly different (p 0.001) of that in the CEP implant.Our results showed that the CEP has low immunogenicity and integrates better in host tissue when compared to deflux. So CEP must be an efficient material in cases where the incorporation to the tissue is desired such as support structures in reconstructive surgery.

Keywords: Bipolymer. Deflux, Zoogloea sp. Cellulosic exopolysaccharide.

LISTA DE FIGURAS

Figura 1: Esquema da padronização das áreas de implante do gel.....18
Figura 2: Aplicação do implante na bexiga do coelho. Em branco, à esquerda do plexo venoso central, o gel.....19
Figura 3. Fotomicrografia do grupo G1 Deflux®, coloração HE. 26
Figura 4. Fotomicrografia do grupo G1: Biopolímero, coloração HE.....26
Figura 5. Fotomicrografia do grupo G2: Deflux, coloração HE.....27
Figura 6. Fotomicrografia do grupo G2: Biopolímero, coloração HE.....27
Figura 7. Fotomicrografia do grupo G2: Deflux, coloração HE.....28
Figura 8. Fotomicrografia do grupo G2: Biopolímero coloração HE.....29
Figura 9. Fotomicrografia do grupo G1: Deflux, imunomarcação para PCNA.....30
Figura 10. Fotomicrografia do grupo G1: Biopolímero, imunomarcação para PCNA..30
Figura 11. Fotomicrografia do grupo G2: Deflux, imunomarcação para PCNA.....31
Figura 12. Fotomicrografia do grupo G2: Biopolímero, imunomarcação para PCNA..31
Figura 13. Fotomicrografia do grupo G2: Deflux, coloração masson.....32
Figura 14. Fotomicrografia do grupo G2: Biopolímero, coloração masson.....32
Figura 15. Fotomicrografia do grupo G1: Deflux, imunomarcação para colágeno tipo III..... 33
Figura 16. Fotomicrografia do grupo G1: Biopolímero, imunomarcação para colágeno tipo III.....33
Figura 17. Fotomicrografia do grupo G2: Deflux, imunomarcação para Colágeno tipo III.....34
Figura 18. Fotomicrografia do grupo G2: Biopolímero, imunomarcação para Colágeno tipo III.....34
Figura 19. Fotomicrografia do grupo G1: Deflux, imunomarcação para Colágeno tipo I.....35
Figura 20. Fotomicrografia do grupo G1: Biopolímero, imunomarcação para Colágeno tipo I.....35
Figura 21. Fotomicrografia do grupo G2: Deflux, imunomarcação para Colágeno tipo I.....36
Figura 22. Fotomicrografia do grupo G2: Biopolímero, imunomarcação para Colágeno tipo I.....36

Figura 23. Fotomicrografia do grupo G1: Deflux, imunomarcação para Alfa-actina.....37
Figura 24. Fotomicrografia do grupo G1: Biopolímero, imunomarcação para Alfa-actina.....37
Figura 25. Fotomicrografia do grupo G2: Deflux, imunomarcação para Alfa-actina.....38
Figura 26. Fotomicrografia do grupo G2: Biopolímero, imunomarcação para Alfa-actina.....38
Figura 27. Fotomicrografia do grupo G1: Deflux, reação química TUNEL e DAPI.....39
Figura 28. Fotomicrografia do grupo G1: Biopolímero, reação química TUNEL e DAPI.....39
Figura 29. Fotomicrografia do grupo G2: Deflux, reação química TUNEL e DAPI.....40
Figura 30. Fotomicrografia do grupo G2: Biopolímero, reação química TUNEL e DAPI.....40
Figura 31. Fotomicrografia do grupo controle, reação química TUNEL, DAPI e DIC.....41

LISTA DE TABELAS

Tabela 1. G2: Score infiltrado inflamatório.....29

LISTA DE ABREVIATURAS E SIGLAS

CEEA-UFPE – Comissão de ética em experimentação animal da Universidade Federal Rural de Pernambuco

CEP – Exopolissacarídeo celulósico

DAB – Diamino-benzidina tetrahidrocloridro

DEFLUX – Dextranômero/ácido hialurônico

Dx – Dextranômero

HA – Ácido hialurônico

HE – Hematoxilina e eosina

NCE – Núcleo de Cirurgia Experimental

PBS – Tampão fosfato salino

PBS/BSA– Tampão fosfato salino/albumina bovina

PCNA – Antígeno nuclear de proliferação celular

PTFE – Politetrafluoroetileno

PVA – Álcool polivinil

RVU – Refluxo vesicoureteral

STING – Injeção endoscópica transuretral subureteral

TEFLON – Politetrafluoroetileno

TIFF – Tagged image file format

TUNEL – Terminal deoxynucleotidyl transferase-dUTP nick end labeling

UFPE – Universidade Federal de Pernambuco

UFRPE – Universidade Federal Rural de Pernambuco

SUMÁRIO

	INTRODUÇÃO.....	11
1	**OBJETIVO**.....	15
2	**MATERIAIS E MÉTODOS**.....	16
2.1	**Gel do biopolímero**.....	16
2.2	**Gel do Deflux**.....	16
2.3	**População do estudo**.....	16
2.4	**Divisão dos grupos**.....	17
2.5	**Procedimento cirúrgico**.....	17
2.6	**Aplicação do implante**.....	18
2.7	**Morte dos animais**.....	19
2.8	**Procedimentos histológicos**.....	19
2.8.1	Histoquímica.....	19
2.8.2	Imunohistoquímica.....	20
2.8.3	Reação química.....	21
2.9	**Análise do material**.....	22
2.10	**Densidade vascular**.....	22
2.11	**Análise estatística**.....	23
2.12	**Análise Semiquantitativa**.....	23
3	**RESULTADOS.**.....	24
3.1	**Avaliação histológica geral**.....	25
3.2	**Infiltrado linfocitário**.....	28
3.3	**Proliferação celular**.....	29
3.4	**Masson**.....	32
3.5	**Colágeno III**.....	32
3.6	**Colágeno I**.....	34
3.7	**Alfa-actina**.....	37
3.8	**Apoptose**.....	39
4	**DISCUSSÃO.**.....	42
5	**CONCLUSÃO**.....	44
	REFERÊNCIAS.....	45

APÊNDICE - Resumo do trabalho publicado no AUA..... 48
ANEXO - Comitê de ética em pesquisa..... 49

INTRODUÇÃO

O refluxo vesicoureteral (RVU) é uma anomalia urológica congênita frequente, caracterizada pela transferência retrógrada de urina da bexiga para os rins. Na presença do RVU, a pressão hidrostática transmitida pela bexiga eleva a pressão pélvica renal. (1)

Embora inúmeros estudos tenham mostrado que o refluxo pode causar cicatriz renal na presença de infecções no trato urinário, a questão do refluxo vesicoureteral ser ou não um causador de danos renais não está completamente resolvida. (1)

O RVU é uma doença comumente encontrada por cirurgiões pediátricos, acometendo de 1% a 2% das crianças. (2, 3) Atualmente há um crescente aumento da taxa de detecção devido ao aumento de acompanhamento pré-natal. O sintoma mais comum é a infecção do trato urinário. O mecanismo está relacionado com o refluxo da urina infectada com inflamação intersticial e lesão renal. (3) A urina também pode causar lesão renal por processos mecânicos e mecanismos imunológicos. Desenvolvimento embriológico anormal com subsequente displasia renal é outra forma de complicação. (4)

Opções atuais de tratamento para esta doença incluem a profilaxia (a longo prazo) com antibióticos para prevenir a pielonefrite e aguardar a resolução espontânea. No entanto, o refluxo de alto grau tem uma baixa taxa de resolução espontânea e somado a isso, a falta de comprometimento do paciente quanto aos medicamentos, pode se tornar um fator complicador para a resolução do problema. (5,6) Outra opção é o reimplante cirúrgico de ureteres, que pode ser feito tanto pela abordagem aberta ou laparoscópica. Embora tenha uma alta taxa de sucesso, a abordagem laparoscópica é invasiva e tecnicamente dispendiosa. (7)

A incidência de refluxo em rins transplantados varia de 3% a 50% (3), e varia consideravelmente devido a diferenças no método utilizado para detectar o RVU, além da técnica utilizada para aplicação do implante, e da qualidade da parede da bexiga (4). Não há evidências concretas de que o RVU cause pielonefrite e sepse após o transplante renal, porém é considerado um fator de risco. (8)

Nos últimos anos, a injeção endoscópica transuretral subureteral (Sting) se tornou uma terapia de primeira linha para pacientes com RVU, devido a sua grande porcentagem de sucesso, além de acarretar pouca ou nenhuma complicação pós-operatória. (9)

Os debates sobre o agente de preenchimento (bulking) ideal para a terapia endoscópica em pacientes com RVU permanecem controversos. (10,11) Um grande desafio a ser

solucionado é encontrar um produto que dê segurança ao tratamento e ao mesmo tempo possua, em longo prazo, a eficácia desejada.

Contudo, deve-se considerar que os agentes de preenchimento ideais podem diferir dependendo do que se proponha com suas aplicações.

Sabe-se que a substância ideal deve ser atóxica, biocompatível, não-migratória, não-antigênica e deve causar o mínimo possível de inflamação no local do implante. Muitos agentes de preenchimento foram usados para tratar o refluxo, incluindo aplicação de colágeno, politetrafluoroetileno (PTFE ou Teflon), microimplantes de silicone, álcool polivinil (PVA), colágeno bovino conservado com glutaraldeído, condrócitos autólogos, hidroxiapatita de cálcio, polidimetilsiloxano, materiais autólogos injetáveis, gordura autóloga e dextranômero/ácido hialurônico (Deflux). (12, 13)

Embora o PTFE tivesse tido uma elevada taxa de sucesso a longo prazo, o seu uso foi abandonado devido ao receio de migração das partículas. Todas as outras substâncias citadas anteriormente, não mostraram uma taxa significativa de sucesso e, portanto, não estão mais em uso. (13)

Atualmente, o material utilizado mundialmente para o tratamento endoscópico é Deflux.

O Deflux tem se mostrado uma alternativa minimamente invasiva bastante eficaz para o tratamento de RVU. Resultados indicam variação entre 70 e 90% de taxas de sucesso na resolução do RVU após uma a três injeções endoscópicas de Deflux. (14-17)

O Deflux é o material de preenchimento mais estudado e com efeitos mais conhecidos a curto prazo, se tornando nos dias atuais, o material mais utilizado para o tratamento do RVU. Ele é composto por microesferas de dextranomeros (Dx) e ácido hialurônico (HA) não-animal, misturados, formando um gel consistente. Ambos os componentes são feitos de moléculas de polissacarídeos. (13)

O Deflux é amplamente utilizado para diafragmas acústicos, cicatrização de feridas, quadro tecido cartilaginoso, substrato para cultura de células e principalmente nos tratamentos de refluxo vesicoureteral e incontinência urinária. No entanto, cada seringa com 1 mL de Deflux, custa em média mil dólares, o que torna sua aplicação muito dispendiosa.

Apesar da relatada alta taxa de sucesso, após a correção endoscópica do RVU com a utilização do Deflux, há um déficit de literatura baseada em evidências a longo prazo. No entanto, os dados escassos disponíveis demonstraram claramente que há uma alta taxa de recorrência a longo prazo após a injeção do Deflux, o que exige uma observação rigorosa das conseqüências deste procedimento. (13)

O aumento da bexiga urinária, utilizando diferentes métodos de construção da camada muscular e urotelial, tem sido investigado com fins de introduzir modalidades mais adequadas para enterocistoplastia.

A regeneração da parede da bexiga ocorre através de uma seqüência temporal de infiltração celular, crescimento de vasos sanguíneos e diferenciação *in situ* da mucosa, do estroma e do parênquima. (18)

Uma biocompatibilidade apropriada e uma boa resistência mecânica são fundamentais para um modelo de agente de preenchimento. Além disso, este agente deve ser capaz de estimular a adesão entre as células, a proliferação celular e fornecer um design tridimensional às estrutural. (19)

Em trabalho publicado em 2012, Kajbafzadeh et al., utilizaram a parede da bexiga como um bioreator natural, preservando o urotélio e a camada muscular adjacentes ao agente de preenchimento. Este agente de preenchimento por sua vez, preservando o tecido e se portando como um arcabouço complementar para a parede da bexiga. Após seis semanas de aplicação do agente de preenchimento, exames histopatológicos revelaram uma reação inflamatória grave nas bexigas dos coelhos estudados. Além disso, foi observado um aumento significativo de vasos após as seis semanas. (18)

Muitos microorganismos têm a habilidade de sintetizar polissacarídeos extracelulares. (20)

Celulose pode ser produzida por Acetobacter xylinum e, possivelmente, por uma série de outras espécies bacterianas, principalmente gram-negativas. Nesta bactéria, a celulose é um exopolissacarídeo que é excretado para o meio, onde rapidamente se agrega como microfibrilas. (21)

Celulose bacteriana tem alta cristalinidade, alto grau de polimerização, alta resistência à tração e alta hidrofilia, o que a distingue de outras formas de celulose.

Zoogloea sp. (cepa "Pernambuco"), quando cultivada em melaço de açúcar, produz um polissacarídeo complexo. (22)

Patterson *et al*. mostraram que os principais monossacarídeos encontrados na exopolissacarídeo celulósico (CEP) produzida pela *Zoogloea* sp. são a glicose (87,6%), xilose (8,6%), ribose (1,7%), manose (0,8%), arabinose (0,4%), galactose (0,1%) e ácido glucurônico (0,8%) (20)

A primeira aplicação clínica de membranas de biocelulose produzidos por microorganismo *Zoogloea* sp., em estado bruto, foi feito na Universidade Federal Rural de Pernambuco (UFRPE) para o tratamento de feridas em cães. Os resultados sugerem um

controle do crescimento de infecção e diminuição do tempo de cicatrização, quando comparado com o tratamento convencional (anti-séptico e pomada cicatrizante). (23,24)

Estudos de biocompatibilidade e citotoxidade da celulose microbiana produzida por *Zoogloea* sp. foram feitos anteriormente, sendo autorizados para a pesquisa experimental com fins de aplicação clínica. (25-28)

No presente estudo, foram utilizados coelhos como modelos experimentais, devido à dificuldade em se reproduzir a técnica na bexiga de ratos ou camundongos, já que estes possuem uma bexiga de tamanho bem mais reduzido. Tal fato impossibilitaria saber precisamente se uma área implantada por Deflux não estaria invadindo a área de implante de biopolímero. (1)

Em estudo realizado em 2000, Gosling *et al* descreveram a correlação entre a estrutura e a função da bexiga urinária de coelhos, onde sugeriram que a resposta fisiológica vesical do coelho, após obstrução parcial da bexiga, é similar à apresentada pelo humano, ratificando as vantagens de se utilizar o coelho como modelo experimental. (29)

Embora haja diferenças no tamanho, na estrutura e em determinados tipos e subtipos de receptores entre a bexiga do coelho e do humano, tem se utilizado a bexiga de coelho *in vitro*, para estudos funcionais e farmacológicos a respeito da contração muscular lisa e da permeabilidade urotelial, como um modelo alternativo à bexiga humana para a realização de investigações morfológicas. (30-33)

1 **OBJETIVO**

O objetivo deste estudo é investigar, na bexiga de coelho, a biocompatibilidade de implantes de exopolissacarídeo de celulose, produzidos pela *Zooglea* sp. comparad com os efeitos do Deflux.

2 **MATERIAIS E MÉTODOS**

Este trabalho foi desenvolvido na Unidade de Pesquisa Urogenital da Faculdade de Ciências Médicas da Universidade do Estado do Rio de Janeiro. Por ter suas etapas iniciais desenvolvidas na Universidade Federal de Pernambuco (UFPE), este trabalho foi submetido e à Comissão de Ética em Experimentação animal do Centro de Ciências Biológicas da Universidade Federal de Pernambuco (CEEA-UFPE) e aprovado sob processo nº 23076.012767 / 2008-69 em 22/10/2008.

2.1 **Gel do biopolímero**

A produção do gel do biopolímero foi realizada no Laboratório de Biopolímeros da UFPE. O gel foi processado a partir de um exopolissacarídeo obtido por síntese a partir do melaço de cana-de-açúcar. A fermentação foi possibilitada pela presença da bactéria *Zooglea* sp. Posteriormente, através do processo de hidratação do exopolissacarídeo, o gel foi obtido, analisado e disponibilizado para o desenvolvimento da pesquisa.

Este material foi estocado em seringas plásticas acondicionadas em envelopes grau cirúrgico, anteriormente selados e esterilizados.

2.2 **Gel do Deflux**

A obtenção do gel do Deflux foi possibilitada no Brasil pelo representante comercial da empresa Q-MED.

2.3 **População do estudo**

Foram utilizados como modelo experimental, 20 coelhos adultos da raça Califórnia, com média de seis meses de idade. Na totalidade do experimento, foram utilizados nove

animais no grupo G1 e onze animais no grupo G2. Para assegurar a que não possuíam qualquer doença, os animais foram submetidos a exame clínico veterinário e colocados em quarentena no biotério do Núcleo de Cirurgia Experimental (NCE) da UFPE.

Os coelhos foram mantidos em gaiolas em ambiente com temperatura média de 23°C, com ciclos de 12 horas claro / 12 horas escuro (controlados por um temporizador) e com alimentação ad libitum, de acordo com as exigências do Código de Ética Experimental e as leis de proteção aos animais.

2.4 **Divisão dos grupos**

Os animais foram divididos em dois grupos, sendo o grupo G1, composto por animais mortos três dias após a aplicação do implante (n=9), e o grupo G2, composto por animais mortos três meses após a aplicação do implante (n=11).

2.5 **Procedimento cirúrgico**

Para a realização do procedimento cirúrgico, os animais foram anestesiados por administração via intramuscular de 1mL de ketamina 25% 50mg, adicionado de 1 mL de xilazina a 2%. Dessa solução, foi injetado 0.2mL por 100g de peso corporal do animal. Durante todo o procedimento cirúrgico foi administrado oxigênio (0.5 ml/minuto) através de máscara. Na etapa pós operatória, foram administradas três gotas via oral de dipirona sódica, para a analgesia. As amostras foram coletadas através de incisão abdominal mediana longitudinal.

No procedimento cirúrgico era realizada uma incisão abdominal de 10cm de comprimento, para que fosse possível a exteriorização da bexiga. Logo em seguida era feita a identificação do plexo venoso central (vaso longitudinal que divide anatomicamente a bexiga em duas partes iguais), possibilitando um delineamento anatômico da bexiga em dois segmentos, direito e esquerdo.

2.6 **Aplicação do implante**

Para facilitar a realização dos implantes e identificá-los após a morte dos animais, foi estabelecido então, que - tomando como referência o plexo venoso central - os implantes do gel de biopolímero seriam feitos no lado esquerdo da bexiga (círculos verde, na figura), e os implantes do gel de Deflux seriam feitos do lado direito da bexiga (círculos amarelos, na figura). Dessa maneira, cada animal recebeu, no total, quatro implantes, sendo dois de gel de biopolímero e dois de gel Deflux.

Os implantes foram injetados paralelamente na horizontal e como marcadores dessas regiões, foram colocados fios de prolene 4-0 (círculos pretos, na figura).

No fim do procedimento cirúrgico, cada animal possuía um total de quatro implantes (dois de biopolímero e dois de Deflux).

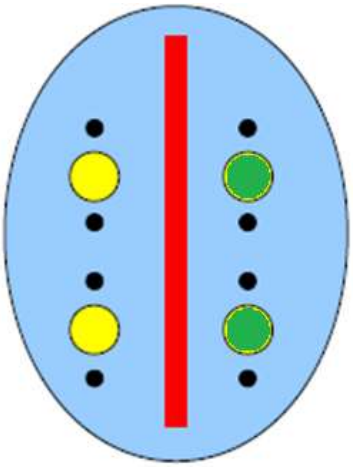

Figura 1: Esquema da padronização das áreas de implante dos géis de Biopolímero e Deflux. No Centro, em vermelho, representação do plexo venoso central. Os círculos amarelos representam os locais de implante do Deflux. Em verde, os locais de implante do Biopolímero. Os pontos em negro representam segmentos de fios de sutura, deixados como marcadores para a posição dos implantes.

Figura 2: Aplicação do implante na bexiga do coelho. Em branco, à esquerda do plexo venoso central, o gel.

2.7 **Morte dos animais**

A morte dos animais do grupo G1 foi realizada três dias após a aplicação dos implantes do gel de biopolímero e do Deflux. Ao passo que os animais do grupo G2, foram mortos 90 dias após a aplicação dos respectivos implantes.

Os coelhos foram mortos por administração intracardíaca de Thiopentax sódico, produzido pelo laboratório Cristália-BR.

2.8 **Procedimentos histológicos**

2.8.1 Histoquímica

As amostras foram fixadas em formaldeído 5% com 1% de glicerina. Durante o processamento histológico, as amostras foram submetidas a banhos crescentes de etanol para desidratação do tecido, clarificadas em xilol e só então, eram emblocadas em parafina para análises em microscopia óptica. Utilizando um micrótomo Olympus CUT 4060, foram feitos cortes de 5 µm de espessura.

Foram utilizadas lâminas de vidro previamente silanizadas, para verificar a adesão do material.

Para assegurar a integridade dos tecidos, foi realizada a coloração de hematoxilina e eosina (HE). Em seguida foram realizadas as técnicas histológicas Weigert com prévia oxidação, para identificar as fibras do sistema elástico, Picro-sirius Red e Tricrômico de Masson para análise das fibras colágenas.

2.8.2 Imunohistoquímica

Em uma etapa subseqüente foi realizada a técnica de imunohistoquímica utilizando o anticorpo *Monoclonal Mouse anti-Proliferating Cell Nuclear Antigen (PCNA)* 1:700 (Invitrogen cat. nº 13-3900). Este anticorpo é um imunomarcador indicado para se estudar células em proliferação em tecidos normais. Foi utilizado ainda, os anticorpos *Mouse monoclonal to Collagen III* 1:300 (abcam cat. nº ab6310), *Mouse monoclonal to Collagen* I 1:100 (abcam cat nº ab90395) e *Mouse anti-actin smooth muscle* (invitrogen cat. nº 080106).

Os cortes foram desparafinados por três banhos sucessivos de xilol, por cinco minutos cada, em seguida foram realizados banhos decrescentes de etanol (álcool absoluto, álcool 90%, álcool 80% e álcool 70%) por três minutos cada e, posteriormente, lavados em água destilada por um minuto, e, logo em seguida, lavados com tampão fosfato salino (PBS) por dez minutos. As lâminas foram incubadas em tampão TRIS-EDTA, para a etapa de recuperação antigênica por calor, em estufa a 60ºC (*overnight*). As lâminas foram então, retiradas da estufa, lavadas em três banhos de PBS, por dois minutos cada e mergulhadas no inibidor de peroxidase endógena por dez minutos (20 mL de peróxido de hidrogênio e 180 mL de metanol). Os cortes foram novamente lavados em três banhos de PBS e posteriormente foi realizado bloqueio dos sítios inespecíficos utilizando solução de soro de

cabra (*histostastain – Pluss Kit Zymed 2nd generation LAB-SA detection system- reagent* A).

Os anticorpos primários (*Monoclonal Mouse anti-PCNA e Mouse monoclonal to Collagen III*) foram incubados por uma hora a 37ºC. Em seguida foram feitos três banhos de PBS de 2 minutos cada. As lâminas foram, então, incubadas com o anticorpo secundário (*histostastain – Plus Kit Zymed 2nd generation LAB-SA detection system- reagent* B) por 20 minutos em temperatura ambiente em câmera úmida. Após lavagem com PBS (três banhos de 2 minutos cada) o material foi incubado com *HRP- Streptavidin* (*histostastain – Plus Kit Zymed 2nd generation LAB-SA detection system- reagent* C) por 10 minutos e novamente lavados com PBS (três banhos de 2 minutos cada).

Foram realizados controles negativos substituindo o anticorpo primário por PBS/BSA 1%. A revelação foi feita com solução de 3,3, diamino-benzidina tetrahidrocloridro (DAB) (Zymed Laboratórios, numero do catálogo 002014 Carlsbad, CA, E.U.A.) a 0,1% em H2O2, lavados em água destilada, desidratado em uma série crescente de etanol, diafanizados em xilol e montados com Ethelan.

2.8.3 Reação química

Para a marcação de células em processo de apoptose, foi utilizado o kit de reação química *Click-iT TUNEL Alexa Fluor Imaging Assay* (invitrogen cat nº C10245).

Nesta etapa os cortes foram novamente desparafinados por três banhos sucessivos de xilol, por cinco minutos cada, em seguida foram realizados banhos decrescentes de etanol (álcool absoluto, álcool 90%, álcool 80% e álcool 70%) por três minutos cada e, posteriormente, lavados em água destilada por um minuto, e logo em seguida, lavado com tampão fosfato salino (PBS) por dez minutos. As lâminas foram incubadas na enzima tripsina, para a etapa de recuperação por digestão enzimática, em estufa a 60ºC por 20 minutos. Em seguida, as lâminas foram retiradas da estufa, lavadas em três banhos de PBS, por dois minutos cada. Uma lâmina foi separada para controle positivo, recebendo somente esta a DNase I por 30 minutos em temperatura ambiente (realizando a quebra do DNA para fornecer uma reação positiva do TUNEL). Logo após, todas as lâminas receberam a solução TdT (overnight em temperatura ambiente), determinando a etapa final da apoptose. No pós-

overnight os cortes foram lavados em três banhos de PBS/BSA 3% e em seguida foi pipetada a solução de reação Click-iT (por 30 minutos em temperatura ambiente, protegido da luz) onde o fluorocromo, se ligou na reação Tdt, acendendo a reação.

Os cortes receberam mais um banho de PBS/BSA 3%, e em seguida foi pipetado o Hoechst (por 30 minutos em temperatura ambiente, protegido da luz) para a marcação de todos os núcleos do tecido, facilitando a identificação do que era ou não marcação positiva.

Ao final, os cortes foram lavados em dois banhos de PBS e as lâminas foram montadas com N-propil-galato e selada com esmalte incolor comercial.

2.9 **Análise do material**

As lâminas foram analisadas em microscopia de luz através do microscópio Olympus X51 (Tóquio, Japão), que possui uma câmera digital (Olympus DP70, Tóquio, Japão) diretamente acoplada, para a captação das imagens.

As imagens foram capturadas com a resolução de 2040 X 1536 pixels em formato TIFF, com aumentos que variaram de 40X a 400X.

2.10 **Densidade vascular**

Essa densidade foi avaliada de acordo com um método previamente descrito para a quantificação da densidade e desenvolvimento de microvasos em implantes *in vivo* (Melero-Martin *et al.*, 2007). Assim, imagens de cortes da parede da bexiga corados pelo HE foram capturados com aumento de 200X e as imagens foram carregadas no software image J versão 1.45 (national institute of health, dethesda, MD, EUA). Uma região contígua de implante foi então circundada e a sua área foi medida em seguida usando o plugin (cell counter) do image J, todos os vasos contendo hemácias na luz foram contadas na região circundada. A densidade de microvasos foi então determinada dividindo-se o número de vasos pela área de implante, e o resultado final foi expresso como número de microvasos por mm2. Em amostras de regiões normais da parede da bexiga, a densidade de microvasos foi avaliada na lâmina própria, que foi definida como o tecido conjuntivo frouxo entre membrana basal urotelial e a borda interna

da camada do detrusor. A densidade foi calculada como acima descrito, excetuando o fato de que o número de vasos era dividido pela área (mm2) de uma região contígua de lâmina própria. Para cada animal, a densidade de microvasos foi calculada em cinco diferentes regiões circundadas e desses valores uma densidade média individual foi obtida.

2.11 **Análise estatística**

As médias de variáveis contínuas foram comparadas usando o test t bicaudal enquanto que scores foram comparados usando o teste de wilcoxon para duas amostras. Todos os resultados numéricos são expressos como média±desvio padrão e a significância estatística foi considerada quando $p<0.05$

O score inflamatório foi avaliado semiquantitativamente de acordo com um sistema de score, como previamente descrito (Irani J. *et al*. 1997).

2.12 **Análise semiquantitativa**

Para a análise semiquantitativa, foi utilizado um sistema de classificação (34), com os seguintes scores:

0- Ausência de infiltrado inflamatório
1- Infiltrados inflamatórios dispersos no estroma (sem nódulos linfáticos)
2- Nódulos linfáticos não confluentes
3- Grandes áreas inflamatórias com confluência de infiltrados inflamatórios

3 **RESULTADOS**

Após as injeções na parede da bexiga, tanto os implantes de CEP quanto de deflux estavam tipicamente localizadas entre o epitélio e a borda interna do detrusor, numa região que é em sua maior parte ocupada pela lâmina própria.

Nas amostras de G1, os implantes de CEP e deflux, foram estruturalmente homogêneos e livres de células inflamatórias ou vasos sanguíneos (figs. 3 e 4). Por outro lado, nas amostras de G2, com exceção de algumas áreas, o CEP estava organizado como feixes curtos que eram sugestivos de um tecido fibroso (fig. 6). Apesar disso, o implante de CEP corou negativamente para colágenos tipos I e III (figs.15 a 22), fibras elásticas, enquanto que o tricrômico de masson, não indicou a presença de colágeno (figs. 13 e 14). Em contraste, o tecido vesical normal adjacente era positivo para todos esses métodos de marcação. Os implantes de CEP estavam invadidos por células semelhantes a fibroblasto, que eram negativos para imunohistoquíca de alfa-actina de músculo liso (fig. 23 a 26). Alguns poucos infiltrados inflamatórios foram observados nas áreas de CEP, especialmente em torno de vasos (figs. 7 e 8). Em contraste as áreas de implante de deflux nas amostras do grupo G2 estavam fragmentadas, mas ainda eram homogêneas, e ainda não havia nenhuma célula nem vaso sanguíneo em seu interior (figs. 11 e 12). Havia um discreto infiltrado inflamatório em torno dos implantes de deflux. Ele tinha um score inflamatório médio de 1.89, que não era significativamente diferente daquele do implante de CEP (2.33) (tabela 1).

O remodelamento e a integração tecidual dos implantes também foram avaliados por meio de marcadores de proliferação celular e apoptose. Nos cortes de implantes de G1, a marcação pelo PCNA estava principalmente restrita ao epitélio normal, especialmente em sua camada basal (fig. 9 e 10), que é o padrão esperado para esse tipo de tecido. Por outro lado, nenhuma marcação foi detectada dentro ou em torno do implante. Cortes do grupo G2 mostraram as características morfológicas gerais, como já descritas (fig. 11 e 12). Dessa forma o implante está bem invadido por células semelhantes a fibroblasto e vasos sanguíneos enquanto que o CEP não remodelado restante era visto como ilhotas de um material homogênio, circundadas por células inflamatórias. As células positivas para PCNA podiam ser claramente percebidas dentro dessas ilhotas, dessa forma indicando um processo inflamatório– proliferativo, em curso. Entretanto, no implante de CEP remodelado, embora este possua muitas células e vasos sanguíneos, havia pouca ou nenhuma reatividade para o anticorpo para anti-PCNA. Três dias após os implantes, a marcação pelo túnel não detectou

células apoptóticas em torno dos materiais de CEP e deflux, assim como em áreas normais da parede da bexiga (figs. 27, 28 e 31). No grupo G2, os implantes de deflux ainda estavam negativos, mas em torno das áreas de CEP algumas células positivas para a técnica do TUNEL eram perceptíveis (figs. 29 e 30).

Para avaliar a neovascularização nos diferentes materiais injetados, a densidade de microvasos foi determinada por meio da contagem de vasos sanguíneos em cortes dos implantes. Em animais sacrificados três dias após as injeções, os implantes de CEP e deflux estavam essencialmente inalterados e não possuíam nenhum vaso sanguíneo (Fig. 3 e 4). Três meses após as injeções, os implantes de deflux estavam ainda pouco alterados e nenhum vaso era detectado no material injetado (fig. 8). Nos implantes de CEP de três meses, entretanto, muitos vasos sanguíneos eram visualizados (fig. 7), e a sua densidade era de 23.86±5.48. Como os implantes de CEP eram adjacentes a lâmina própria, nós também avaliamos a densidade de microvasos nessa região, mas em amostras obtidas de áreas normais da parede da bexiga. Esses resultados mostraram que a densidade de microvasos na lâmina própria (41.51±11.19) era significativamente diferente ($p<0.001$) daquela no implante de CEP. Isso também indica que embora não houvesse vasos sanguíneos no CEP três dias após sua injeção, aos três meses a densidade de microvasos nesse implante já representava aproximadamente 60% da densidade da lâmina própria adjacente.

3.1 **Avaliação histológica geral**

G1

Observa-se que nos casos analisados três dias após a aplicação do implante tanto o gel de Deflux quanto o gel de biopolímero, continuam inertes em meio ao tecido adjacente. Não há presença de infiltrados celulares ou de fibras da matriz extracelular no interior dos géis. (Figs. 3 e 4)

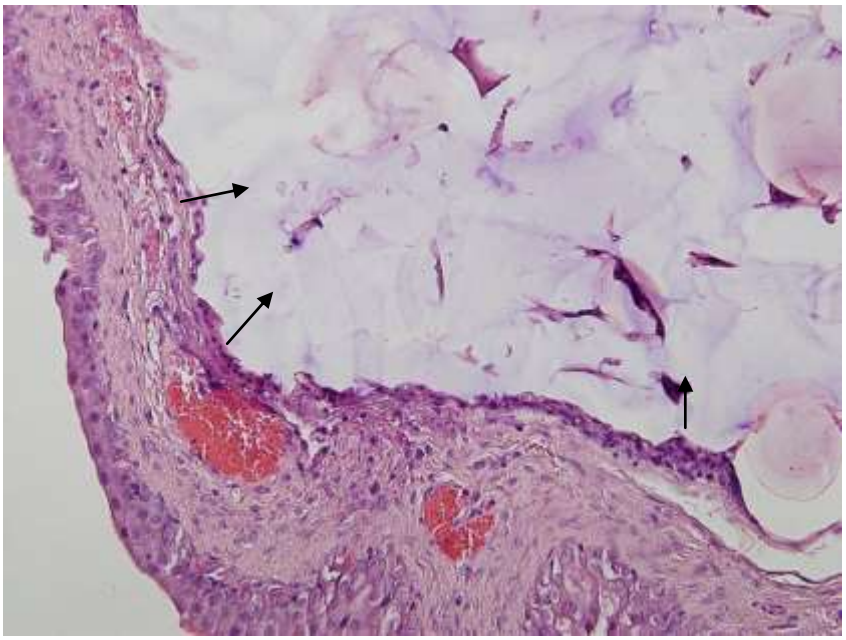

Figura 3. G1: Deflux, coloração HE. Aumento de 200X

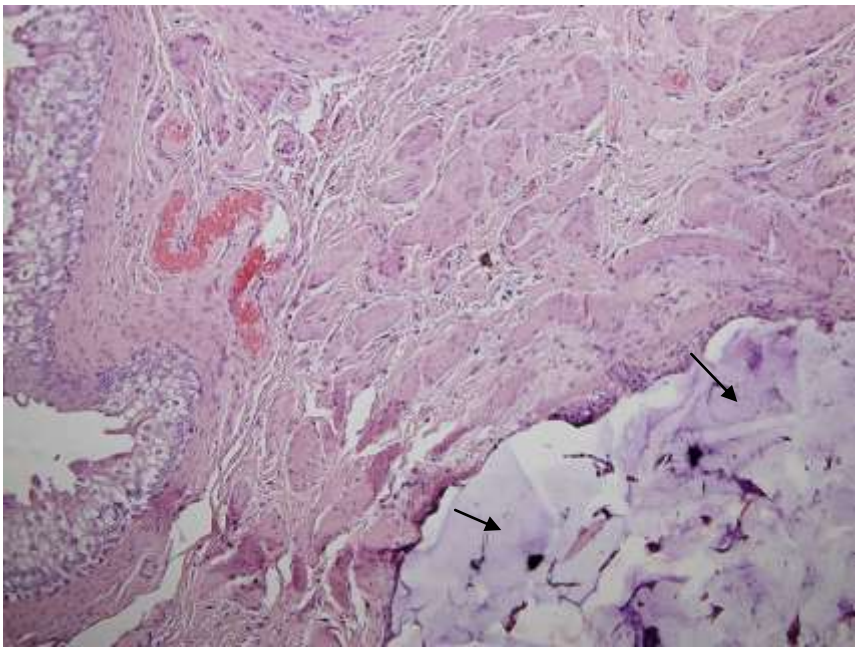

Figura 4. G1: Biopolímero, coloração HE. Aumento de 100X

G2

Nos casos analisados três meses após a aplicação dos implantes, observa-se que o Deflux permanece inerte, envolvido pelo tecido adjacente, porém sem sofrer alterações importantes em relação ao caso de três dias. (Fig. 5)

Quanto ao gel de biopolímero, nota-se uma grande integração deste com o tecido, onde se vê a infiltração de células no interior do resíduo do polímero. Nota-se ainda, infiltrados linfocitários. (Fig. 6)

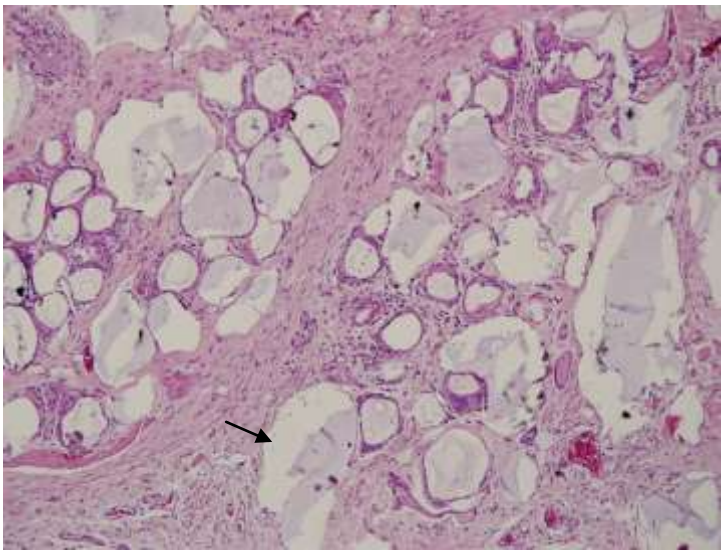

Figura 5. G2: Deflux, coloração HE. Aumento de 200X

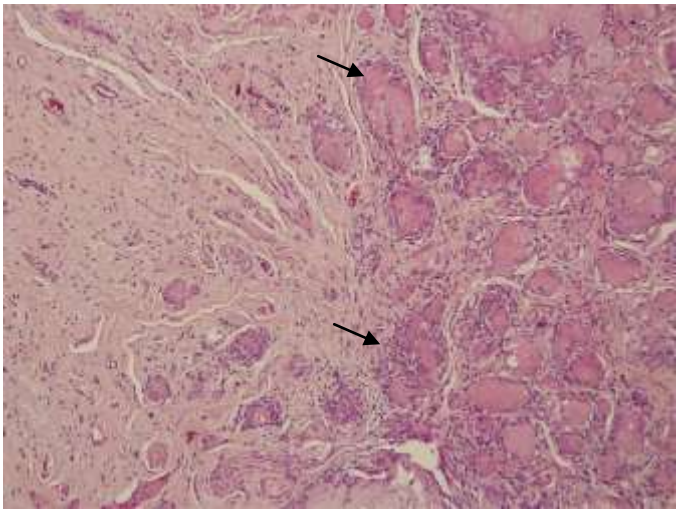

Figura 6. **G2:** Biopolímero, coloração HE. Aumento de 200X

3.2 **Infiltrado linfocitário**

G1

Não se observa a presença de infiltrados inflamatórios nos grupos analisados três dias após a aplicação dos géis.

G2

Observa-se a presença de grandes áreas de infiltrado inflamatório ao redor do implante do gel do biopolímero no grupo com três meses (Fig. 7). No grupo Deflux (Fig. 8) essas áreas de infiltrado inflamatório se apresentam em menor quantidade. (Tabela 1)

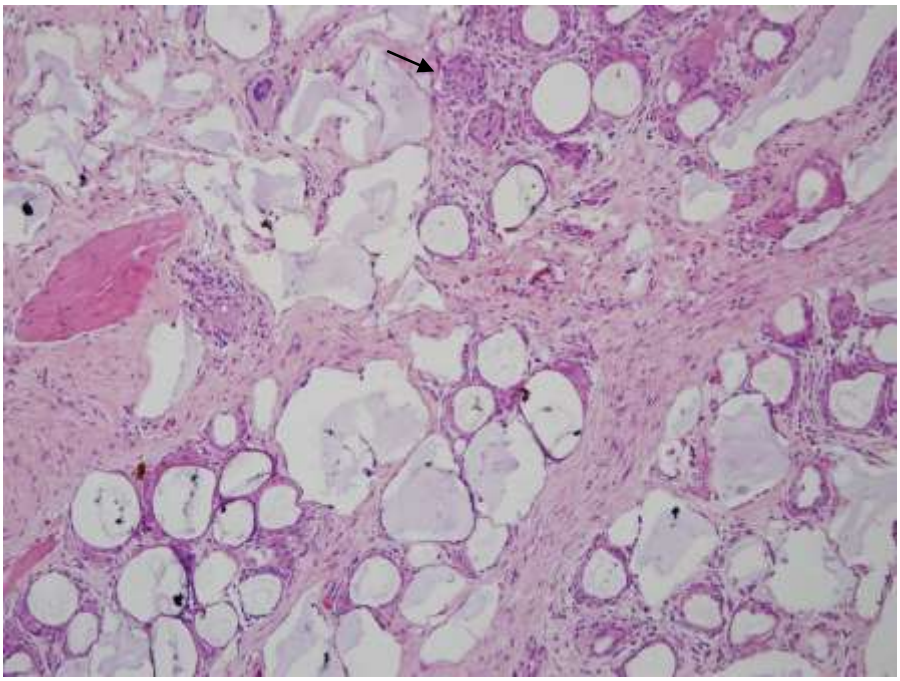

Figura **7.** G2: Deflux, coloração HE. Aumento de 100X

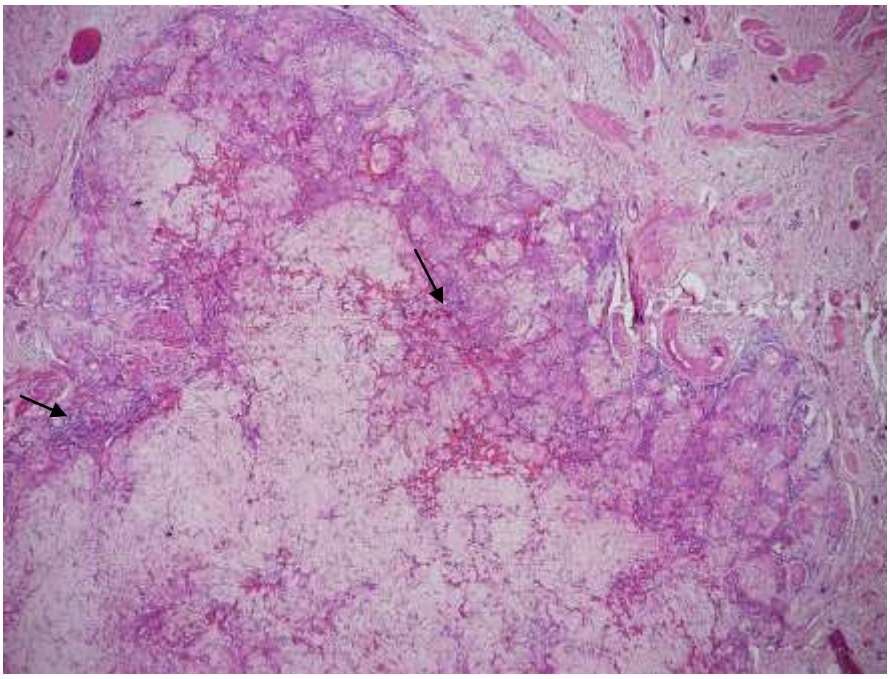

Figura 8. G2: Biopolímero, coloração HE. Aumento de 40X

Tabela 1. G2: Score infiltrado inflamatório

	SCORE
Biopolímero	**2.3**
Deflux	**1.8**

3.3 **Proliferação celular**

G1

Corroborando os resultados anteriores, percebe-se na marcação imunohistoquímica anti-PCNA, que nos casos avaliados três dias após a aplicação dos implantes, não há proliferação de células no interior dos géis. (Figs. 9 e 10)

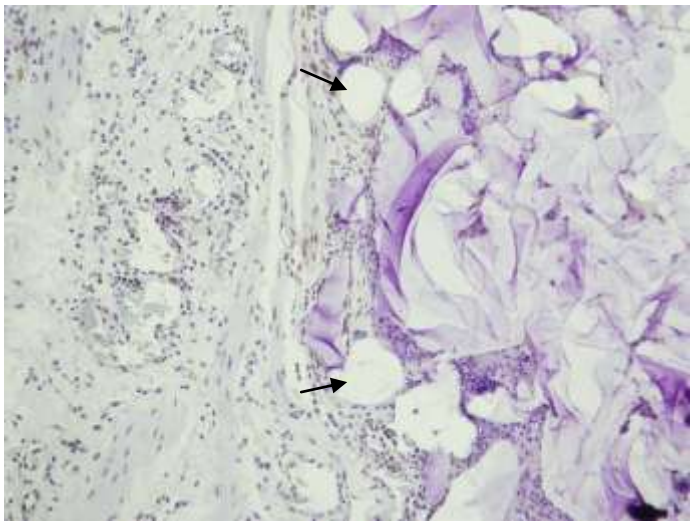

Figura 9. G1: Deflux, imunomarcação para PCNA. Aumento de 200X

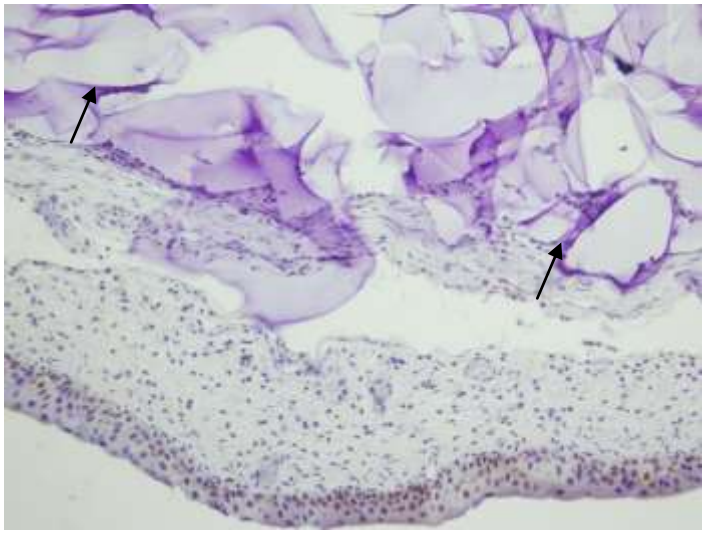

Figura 10. G1: Biopolímero, imunomarcação para PCNA. Aumento de 200X

G2

Porém, quando comparamos os casos do grupo G2 - após a implantação dos polímeros - percebemos que há significativa proliferação celular no interior do biopolímero, enquanto que o gel Deflux, continua inerte no tecido adjacente. (Figs. 11 e 12)

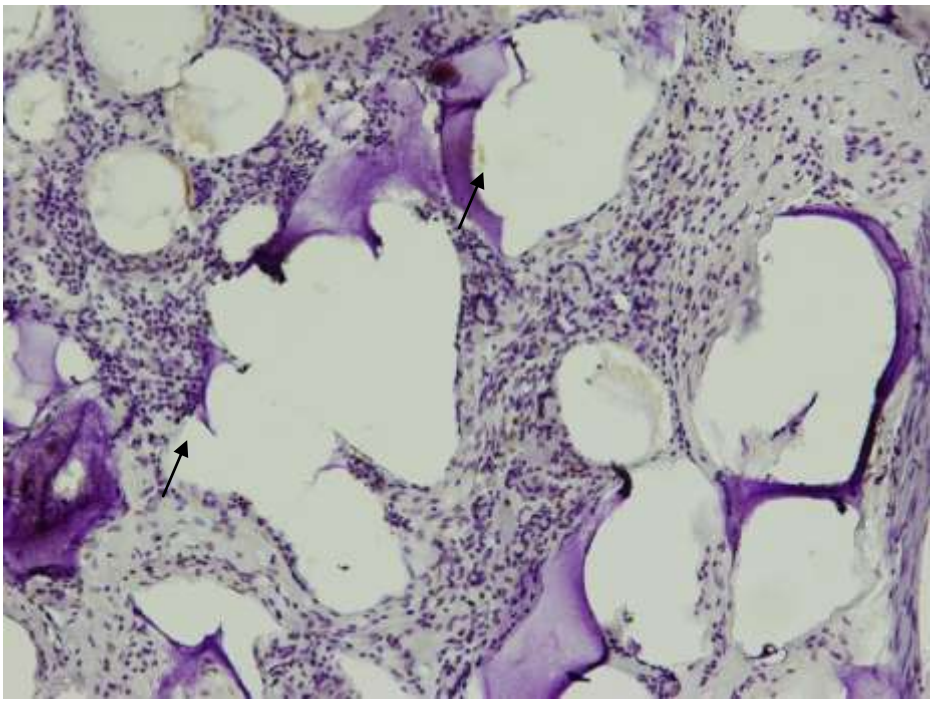

Figura 11. G2: Deflux, imunomarcação para PCNA. Aumento de 200X

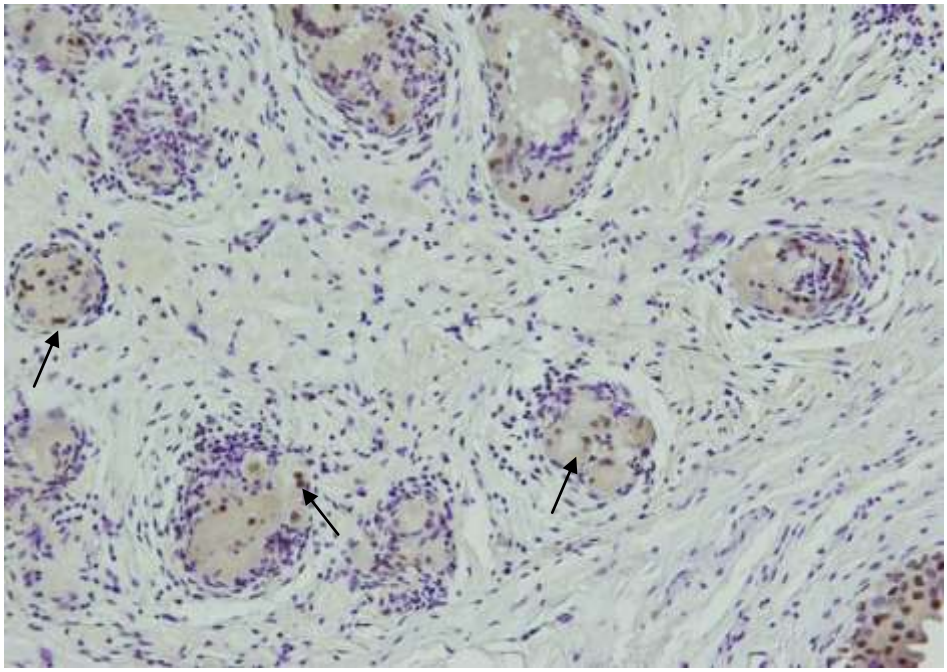

Figura 12. G2: Biopolímero, imunomarcação para PCNA. Aumento de 200X

3.4 **Masson**

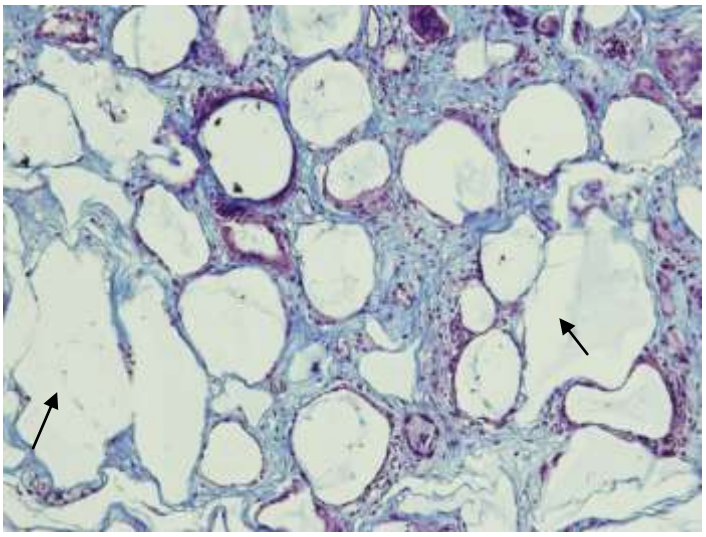

Figura 13. G2: Deflux,coloração Tricrômico de masson. Aumento de 200X

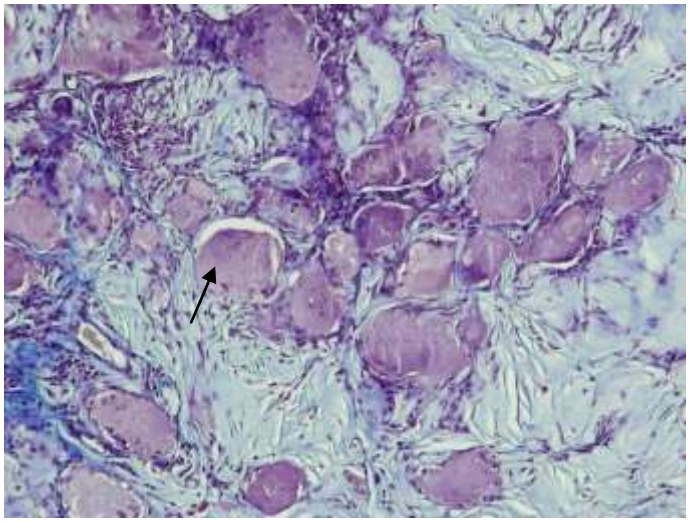

Figura 14. G2: Biopolímero, coloração Tricrômico de masson. Aumento de 200X

3.5 **Colágeno III**

Tanto no grupo G1 quanto no grupo G2, não há imunomarcação de fibras colágenas do tipo III no interior dos implantes. (Figs. 15, 16, 17 e 18)

G1

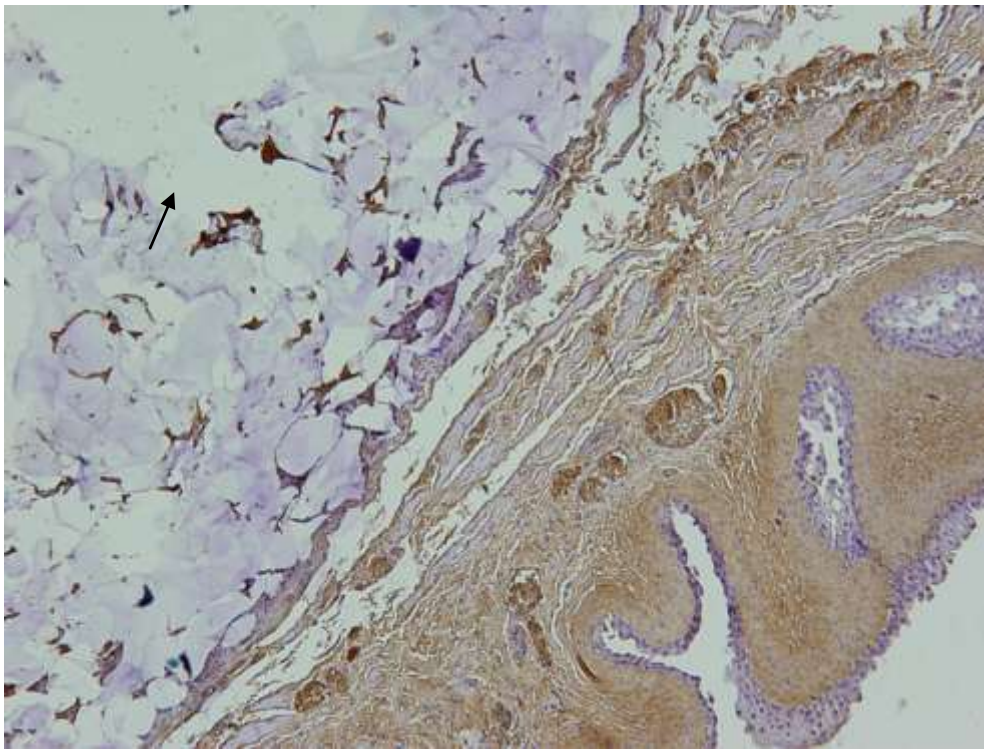

Figura 15**.** G1: Deflux, imunomarcação para colágeno tipo III. Aumento de 200X

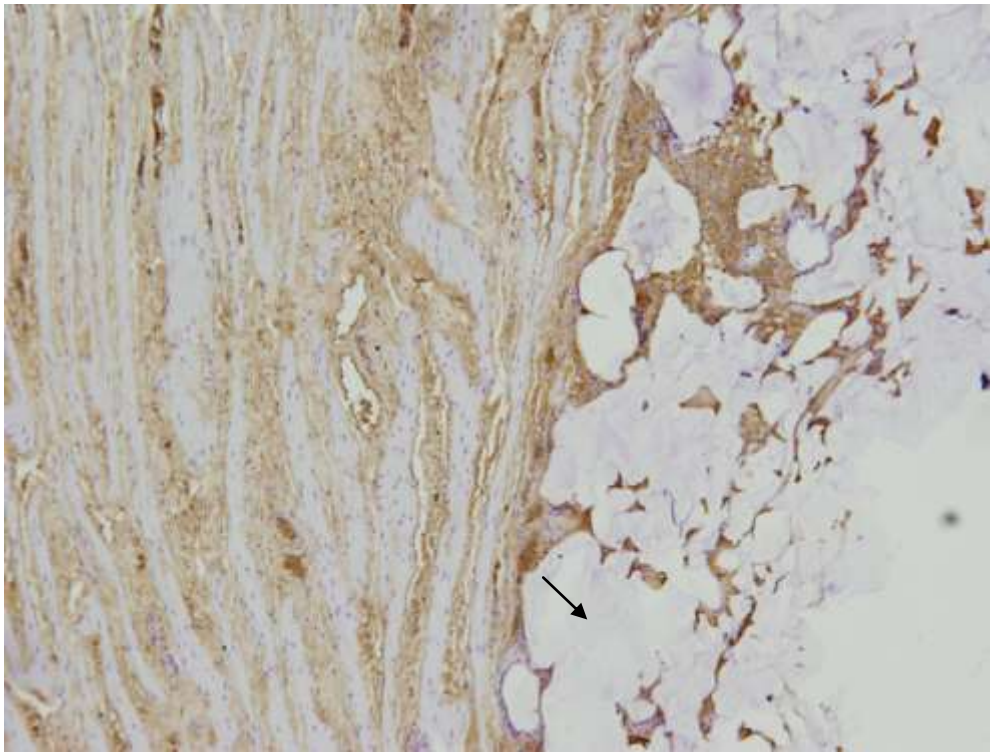

Figura 16. G1: biopolímero, imunomarcação para colágeno tipo III. Aumento de 200X

G2

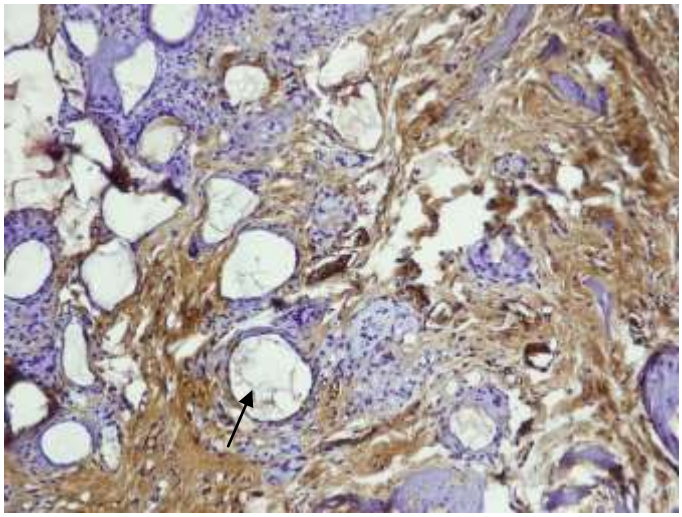

Figura 17. G2: Deflux, imunomarcação para Colágeno tipo III. Aumento de 200X

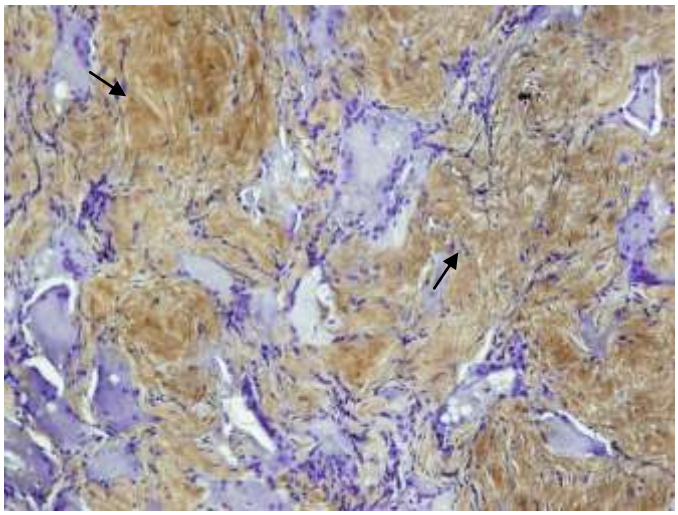

Figura 18. G2: Biopolímero, imunomarcação para Colágeno tipo III. Aumento de 200X

3.6 **Colágeno I**

Assim como ocorre na imunomarção para fibras colágenas do tipo I no interior dos implantes, não se observa diferença entre os grupos G1 e G2 (Figs. 19, 20, 21 e 22)

G1

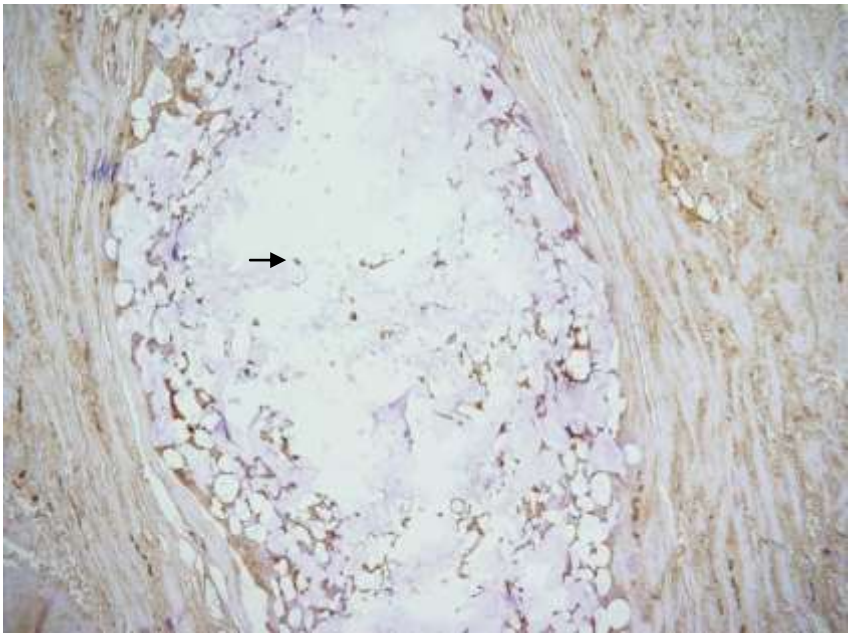

Figura 19. G1: Deflux, imunomarcação para Colágeno tipo I. Aumento de 40X

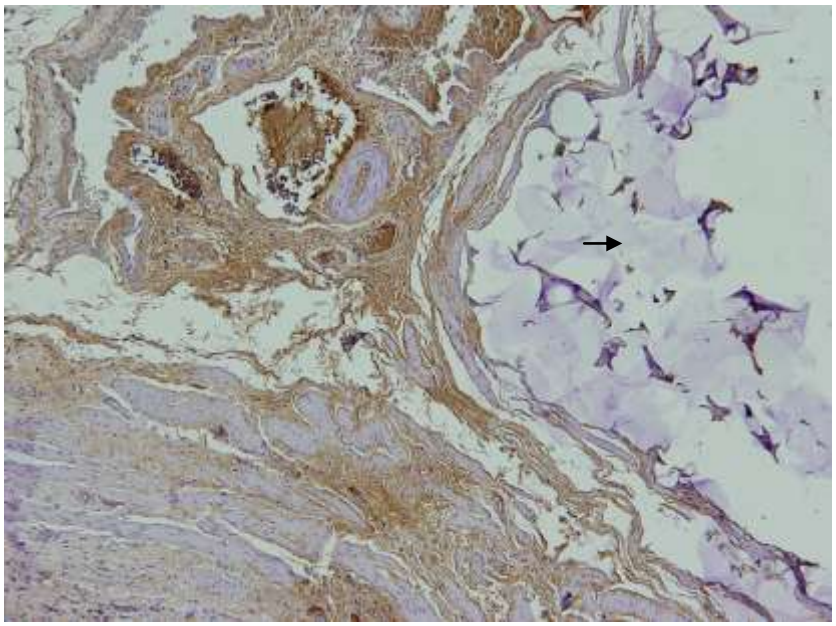

Figura 20. G1: Biopolímero, imunomarcação para Colágeno tipo I. Aumento de 100X

G2

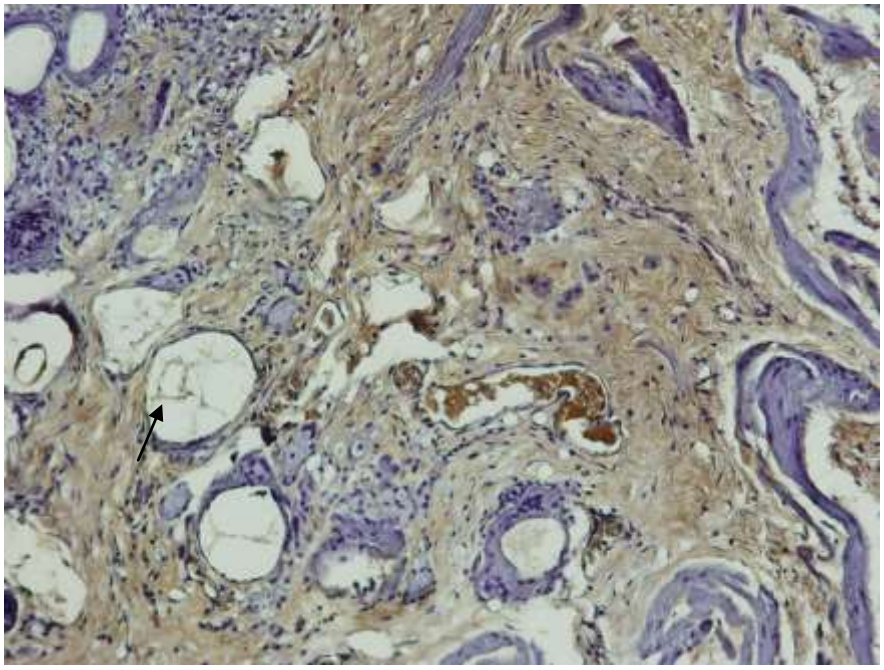

Figura 21. G2: Deflux, imunomarcação para Colágeno tipo I. Aumento de 200X

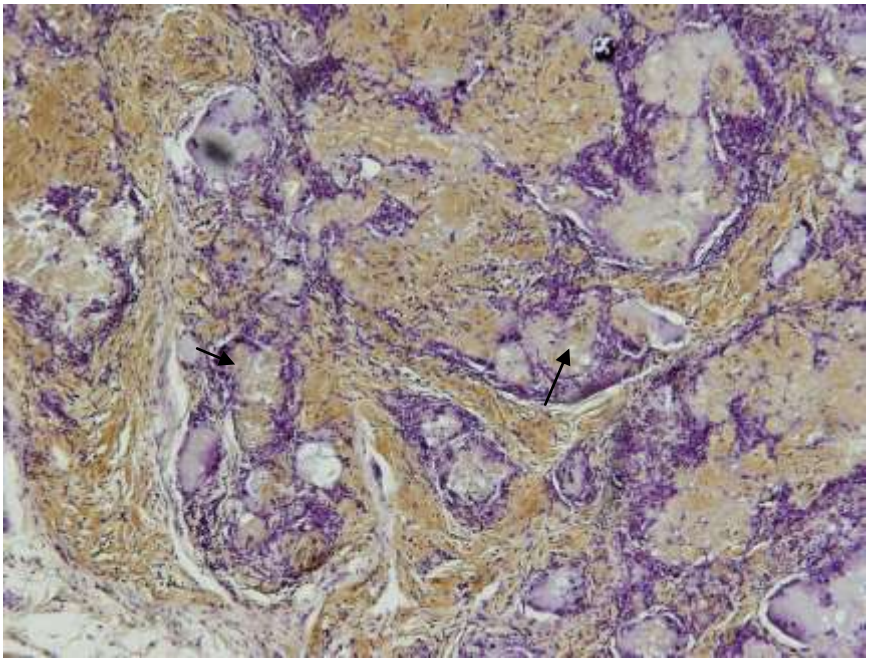

Figura 22. G2: Biopolímero, imunomarcação para Colágeno tipo I. Aumento de 100X

3.7 **Alfa-actina**

G1

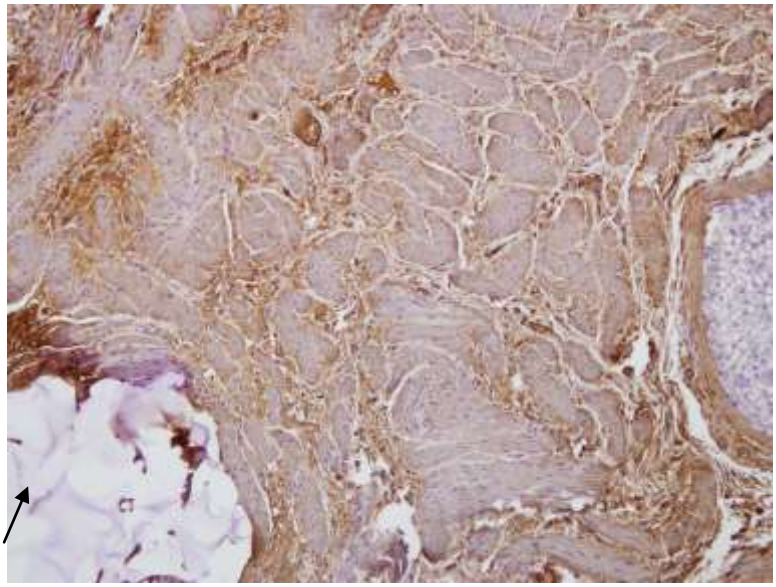

Figura 23. G1: Deflux, imunomarcação para alfa-actina. Aumento de 100X

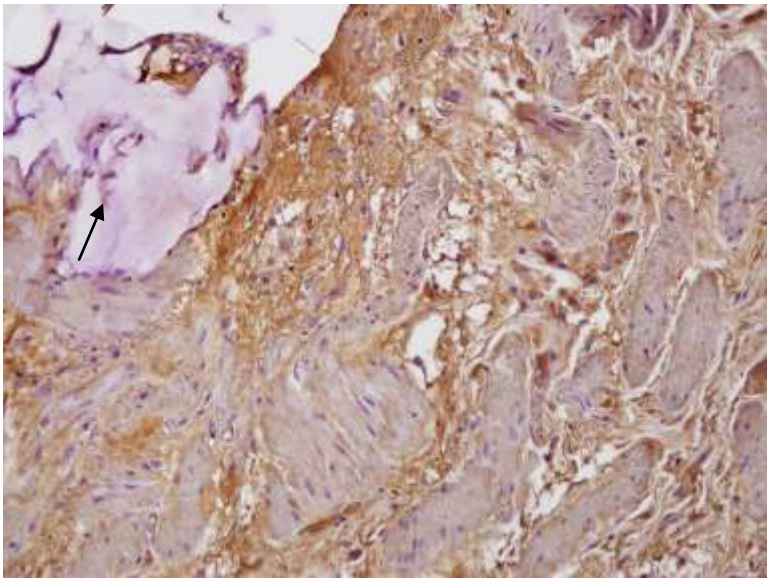

Figura 24. G1: Biopolímero, imunomarcação para alfa-actina. Aumento de 200X

G2

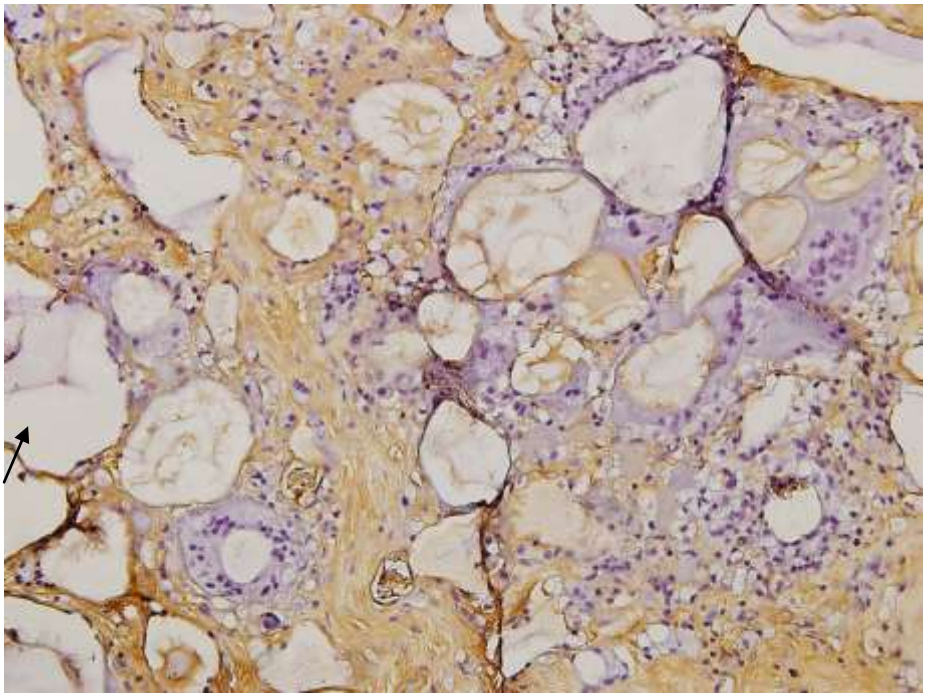

Figura 25. G2: Deflux, imunomarcação para alfa-actina. Aumento de 200X

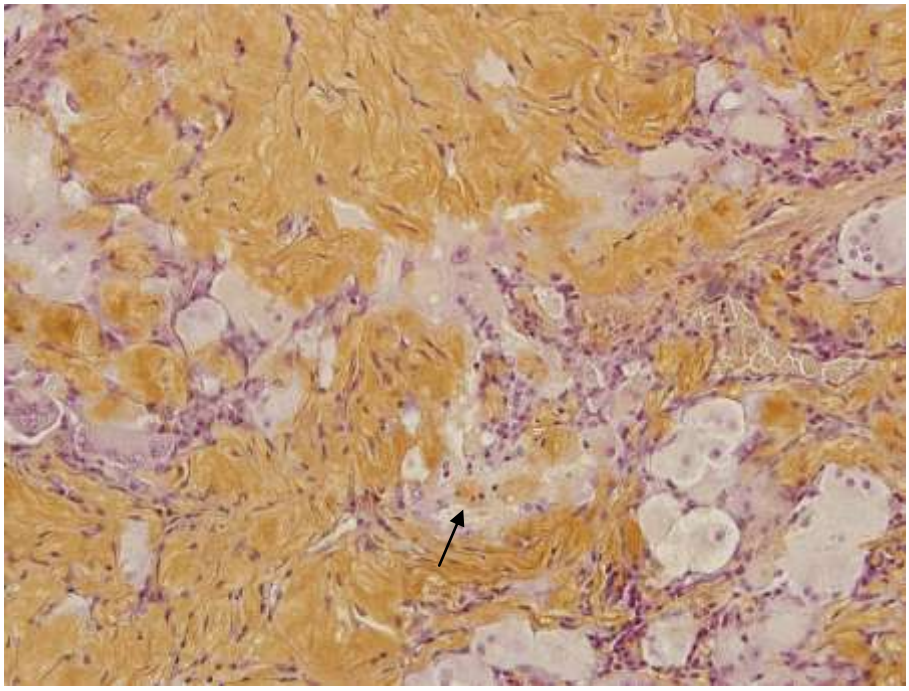

Figura 26. G2: Biopolímero, imunomarcação para alfa-actina. Aumento de 200X

3.8 **Apoptose**

G1

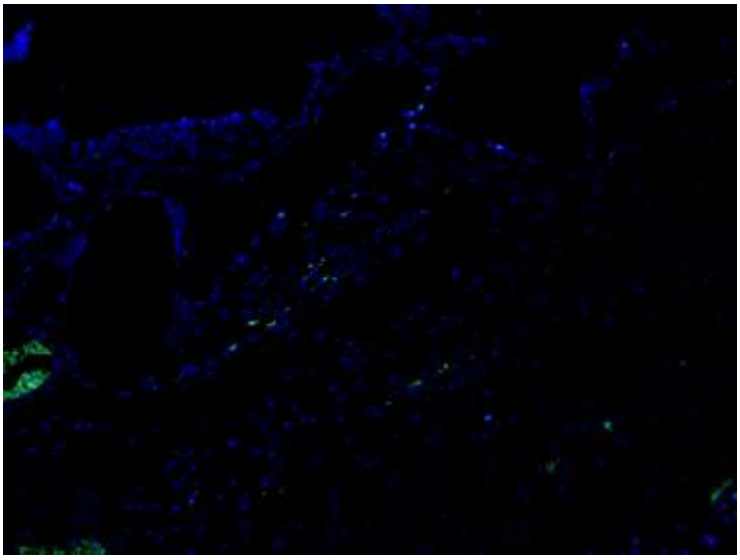

Figura 27. G1: Deflux, reação química TUNEL(verde), e dapi (azul) para a visualização de todos os núcleos. Aumento de 400X

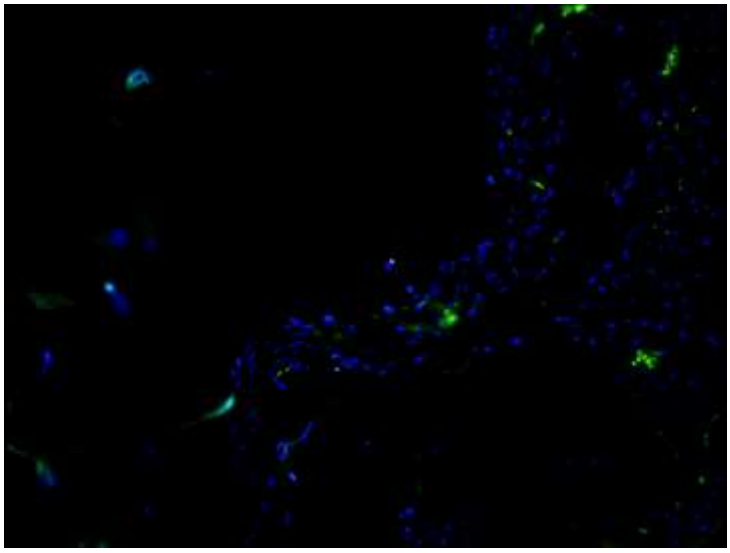

Figura 28. G1: Biopolímero, reação química TUNEL(verde), e dapi (azul) para a visualização de todos os núcleos. Aumento de 200X

G2

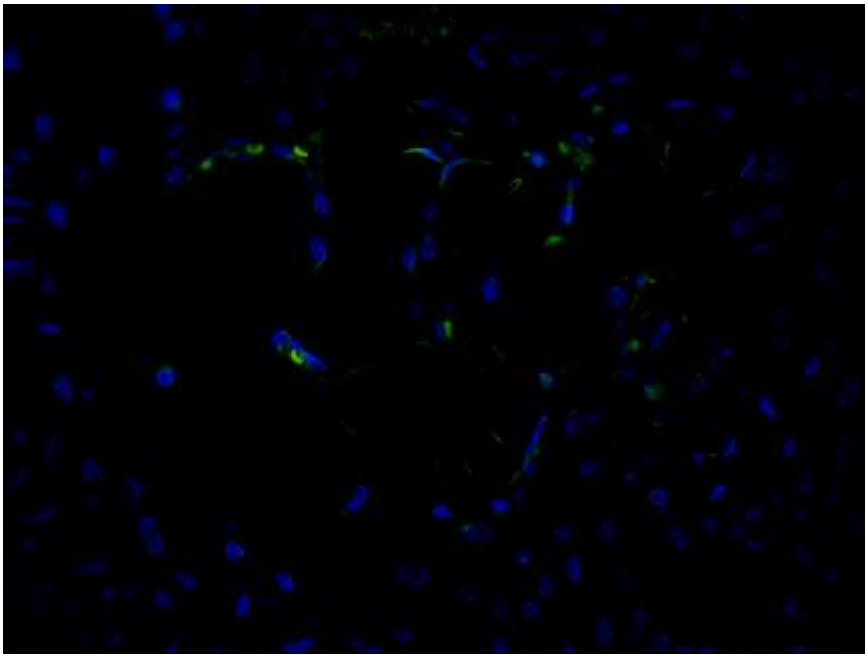

Figura 29. G2: Deflux, reação química TUNEL(verde), e dapi (azul) para a visualização de todos os núcleos. Aumento de 400X

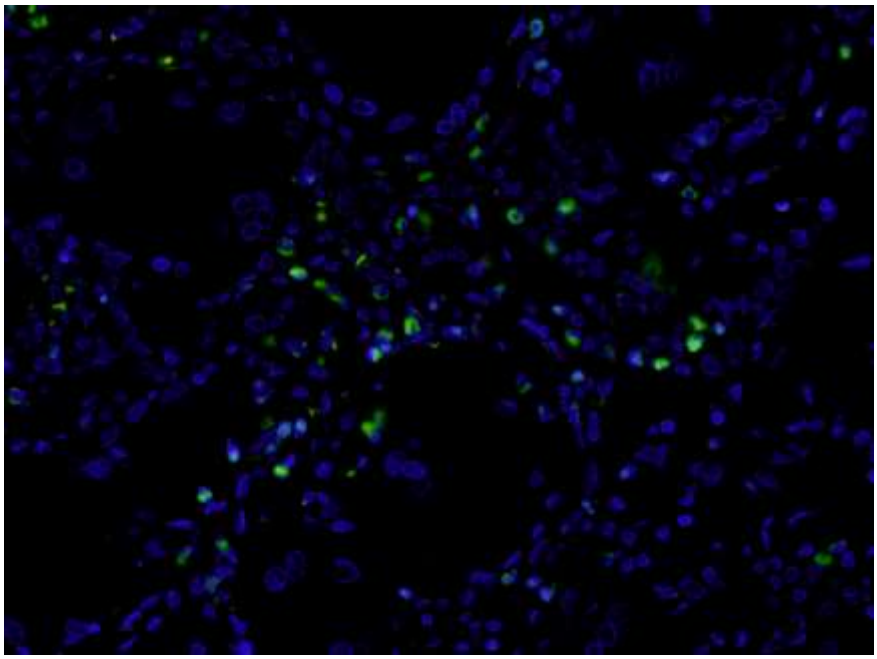

Figura 30. G2: Biopolímero, reação química TUNEL(verde), e dapi (azul) para a visualização de todos os núcleos. Aumento de 200X

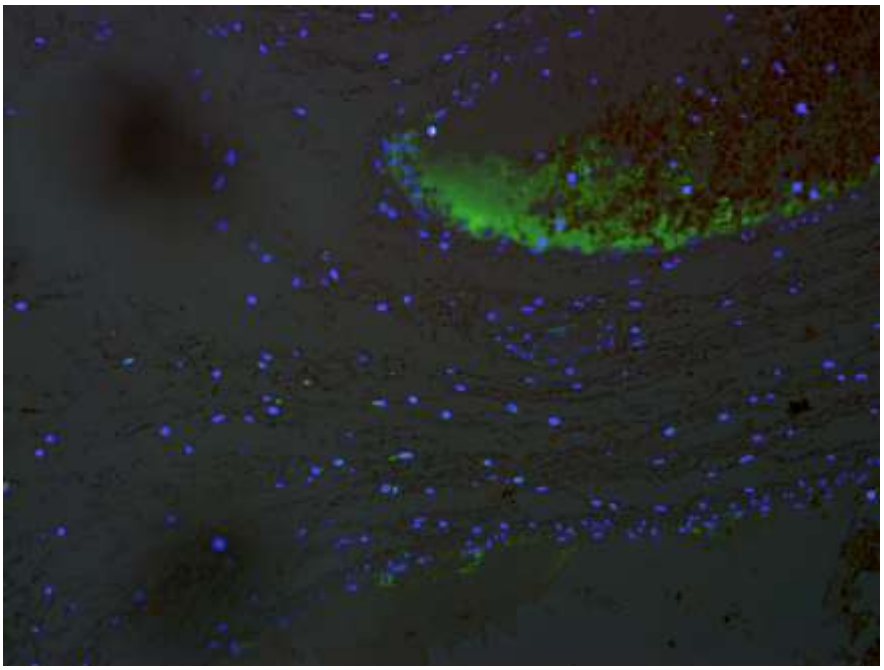

Figura 31. Area de tecido normal, reação química TUNEL(verde), e dapi (azul) para a visualização de todos os núcleos. Imagem captada utilizando o DIC, para visualização do material de fundo. Aumento de 200X

4 DISCUSSÃO

Nos casos do grupo G1 (estudados três dias após a injeção) tanto do CEP (exopolissacarídeo produzido a partir da cana-de-açúcar) quanto do deflux (material de preenchimento mais utilizado atualmente), nota-se que não há alterações no tecido da bexiga. Além disso, é evidente que não há diferenças histológicas entre esses dois grupos após os três dias de aplicação.

O grupo G2, por sua vez, revelou um padrão histológico extremamente diferente, ao se comparar os casos após a aplicação do CEP e do deflux. O deflux neste grupo permanece praticamente inalterado, e inerte, quando comparado com o grupo de G1, cumprindo sua função como agente de preenchimento, já que permaneceu no local implantado, expandindo a parede vesical.

Como não houve alterações importantes no interior do implante do deflux, o estudo se caracterizou por apresentar, em sua maioria, dados qualitativos referentes às alterações ocorridas durante a integração do CEP ao tecido da bexiga, bem como sua evolução, desde o ponto inicial (G1) até os três meses após a injeção (G2).

No grupo G2, de três meses, o implante apresentava invasão celular, além de neoformação de vasos, e o biopolímero em si havia sofrido um remodelamento. Essa última alteração pode ser atribuída a uma pequena secreção da matriz extracelular, e/ou a um certo grau de degradação do biopolímero. Essa segunda alternativa se apóia no fato de que o CEP possui resíduos como os de xilose e ácido glicurônico (20), os quais podem ser degradados por glicosidases do tecido hospedeiro. Porém, até os três meses, não há tempo para que haja formação de fibras tanto do sistema elástico como colágenas no interior do tecido, mas acredita-se que a neoformação dessas fibras seja observada ao se estudar grupos com maior tempo após a injeção dos polímeros.

Os resultados com o anticorpo anti-PCNA mostraram que, no grupo de três dias, não há marcação dentro ou em torno do implante de CEP, o que é consistente com o fato de que não há ainda, nesse grupo, reação inflamatória importante. Os resultados com o grupo de três meses, no entanto, sugerem que a integração do CEP no tecido vesical já atingiu um certo grau de estabilidade, pois no implante remodelado praticamente não havia reatividade para o anticorpo anti-PCNA, enquanto que poucas células estavam em apoptose (quando marcadas pela reação química TUNEL). Esses dados sugerem que, no CEP remodelado, o qual consistiu a maior parte do implante aos três meses, as reações celulares estão estabilizadas,

como na fase mais tardia de um processo cicatricial, e, portanto não deverão mais haver grandes alterações nesse material.

Já que o grupo G2, que recebeu o CEP apresentou uma invasão celular, bem como de matriz extracelular, esses dados sugerem que houve uma melhor incorporação do biomaterial ao tecido hospedeiro. Isso certamente facilitará para uma melhor estabilização do polímero, o que acarretará ainda, na diminuição do risco de migração do material para outros órgãos.

Deve-se levar em consideração, que nos princípios considerados básicos para a engenharia tecidual, o material de preenchimento deve induzir a formação de um novo tecido com matriz extracelular e formação de novos vasos estabilizados no local implantado.

Se neste processo de remodelamento, o implante for substituído integralmente pelo tecido normal da bexiga (tanto matriz extracelular quanto formação de novos vasos), se considerará então, o CEP, um agente de preenchimento ideal para a utilização em casos clínicos.

5 **CONCLUSÃO**

Nossos resultados mostraram que o CEP possui pouca imunogenicidade e se integra melhor no tecido hospedeiro quando comparado ao deflux. Portanto o CEP deve ser um material eficiente em casos em que a incorporação ao tecido é desejada como por exemplo em estruturas de suporte na cirurgia de reconstrução. O CEP pode ser também um agente de preenchimento eficiente se o seu remodelamento a longo prazo não resultar em redução de volume. Embora o presente estudo não tenha observado dados de longo prazo nossos resultados mostraram uma estabilização da proliferação celular e da apoptose, no grupo de três meses, o que sugere que o implante de CEP não mais sofrerá um remodelamento significativo.

REFERÊNCIAS

1. Baek, M *et al*. Urodynamic and histological changes in sterile rabbit vesicoureteral reflux model. Korean Med Sci. 2010, 25: 1352-58.

2. Smellie, Jm; Barratt, Tm; Chantler, C. Medical versus surgical treatment in children with severe bilateral vesicoureteric reflux and bilateral nephropathy: a randomized trial. Lancet. 2001, 357: 1329–33.

3. Jacobson, SH; Hansson, S; Jacobsson, B. Vesico-ureteric reflux: occurrence and long term risks. Acta Paediatr. 1999, 88: 22–30.

4. Chertin, B; Puri, P. Familial vesicoureteral reflux. J Urol. 2003, 169: 1804–8.

5. Smellie, J *et al*. Outcome at 10 years of severe vesicoureteric reflux managed medically: report of the International Reflux Study in Children. J Paediatr 2001, 139: 656–63.

6. WAN, J *et al*. An analysis of social and economic factors associated with follow up of patients with vesicoureteral reflux. J Urol 1996; 156: 668–72.

7. Chung, PH *et al*. Deflux Injection for the of Vesicoureteric Reflux in Children—A Single Centre's Experience. Asian Journal of Surgery. 2009; 32: 3.

8. Rossini, CJ *et al*. Endoscopic Treatment with Deflux for Refluxing Duplex Systems. Journal of Laparoendoscopic and Advanced Surgical Techniques. 2009; 19: 5.

9. Capozza, N; Lais, A; Matarazzo, E; Nappo, S; Patricolo, M; Caione, P. Treatment of vesico-ureteric reflux: a new algorithm based on parental preference. BJU Int. 2003, 92: 285-258.

10. Schulman, CC; Pamart, D; Hall, M; Janssen, F; Avni, FE. Vesicoureteral reflux in children: endoscopic treatment. Eur Urol. 1990, 17: 314-7.

11. Joyner, BD, Atala A. Endoscopic substances for the treatment of vesicoureteral reflux. Urology. 1997, 50: 489-94.

12. Stenberg, A *et al*. DiHA Dextran copolymer, a new biocompatiblematerial for endoscopic treatment of stress incontinent women. Acta Obstetricia et Gynecologica Scandinavica. 1999, 78: 436-442.

13. Chertin, B *et al*. Endoscopic bulking materials for the treatment of vesicoureteral reflux: a review of our 20 years of experience and review of the literature. Advances in Urology. 2011, Article ID 309626.

14. Bae, Yd *et al*. Endoscopic Subureteral Injection for the Treatment of Vesicoureteral Reflux in Children: Polydimethylsiloxane (Macroplastique) versus Dextranomer/Hyaluronic Acid Copolymer (Deflux). Korean J Urol. 2010, 51: 128-131.

15. Lackgren, G; Wahlin, N; Skoldenberg, E; Stenberg, A. Long-term follow-up of children treated with dextranomer-hyaluronic acid copolymer for vesicoureteral reflux. J Urol: 2001, 166: 1887– 92.

16. Capozza, N; Lais, A; Nappo, S; Caione, P. The role of endoscopic treatment of vesicoureteral reflux: A 17-year experience. J Urol: 2004, 172: 1626–29.

17. Chertin, B; Colhoun, E; Velayudham, M; Puri, P. Endoscopic treatment of vesicoureteral reflux: 11–17 years of follow-up. J Urol. 2002, 167: 1443–45.

18. Kajbafzadeh, AM *et al*. Application of different scaffolds for bladder wall regeneration: the bladder as a natural bioreactor. Tissue engineering: Part A. 2012, 18; 7-8.

19. Engelhardt, EM *et al*. Compressed Collagen gel: a novel scaffold for human bladder cells. J Tissue Eng Regen Med. 2010, Feb; 4(2): 123-30.

20. Paterson-Beedle *et al*. A cellulosic exopolysaccharide produced from sugarcane molasses by a Zoogloea sp. Carbohydrate Polymers. 2000, 42; 375–383.

21. Falcão, SC *et al*. Biomechanical evaluation of microbial cellulose (Zoogloea sp.) and expanded polytetrafluoroethylene membranes as implants in repair of produced abdominal wall defects in rats. Acta Cirúrgica Brasileira. 2008, 23: (2).

22. Falcão, SC *et al*. Incorporation by host tissue of two biomaterials used as repair of defects produced in abdominal wall of rats. Acta Cirúrgica Brasileira. 2008, 23: (1).

23. Melo, FAD; Coelho, MCOC; Ferreira, VM; Monteiro, VL; Carrazone, PG. Biopolímero produzido a partir da cana de açúcar para cicatrização cutânea. In: VII Congresso Stab. 1999, Londrina**.** Anais do VII Congresso STAB. Londrina**,** p. 251-5.

24. Coelho, MCOC; Carrazoni, PG; Monteiro, VLC; Melo, FAD; Mota, RA; Tenório, FF. Biopolímero produzido a partir da cana-de-açúcar para cicatrização cutânea. Acta Cir Bras. 2002, 17 (supl. 1):11-3.

25. Andrade, CEMC; Aguiar, JLA. Biopolímero da cana-de-açúcar: estudo de biocompatibilidade. In: X Congresso de Iniciação científica, v II, 2002. Recife. Anais do X Congresso de Iniciação Científica, Editora Universitária, 2002, v. II, p. 191.

26. Castro, CMMB; Aguiar, JLA; Melo, FAD; Silva, WTF; Marques, E; Silva, DB. Citotoxidade de biopolímero de cana-de-açúcar. An Fac de Med Univ Fed Pernamb. 2004 49 (2):119-23.

27. Lima, FR; Aguiar, JLA. Biocompatibilidade comparada de gel de exopolisacarídeo de melaço cana-de-açúcar e de gel de polimetilacrilato com gordura autóloga. In: XII Congresso de Iniciação Científica, outubro de 2005. Recife. Anais do XIII Congresso de Iniciação Científica. Recife. 2005. [CD-ROM].

28. Lima, FR; Lima, JRA; Hirakava, P; Medeiros JR., MD; Lima, FMT; Aguiar, JLA. Resposta inflamatória a biomembranas de polímero de cana-de-açúcar e telas de polipropileno implantadas no peritônio parietal de ratos. An Fac de Med Univ Fed Pernamb. 2005, 50 (1): 37-9.
29. Gosling, J et al. Correlation between the structure and function of the rabbit urinary bladder following partial outlet obstruction. The Journal of Urology. 2000, Vol 163, 1349-56.

30. Tringali, G *et al*. The in vitro rabbit whole bladder as a model to investigate the urothelial transport of anticancer agents the ONCOFID-P paradigm. Pharmacological Research. 2008, 58, 340-43.

31. Landau, EH *et al*. Histologic studies of intravesical oxybutynin in the rabbit. The Journal of urology. 1995, vol 153, 2022-24.

32. Agartan, CA. Effect of age on rabbit bladder function and structure following partial outlet obstruction. The Journal od Urology. 2005, Vol 173, 1400-05.

33. Matsumoto, S *et al*. The functional and structural response to distention of the rabbit whole bladder in vitro. The Journal of Urology. 2002, Vol 168(6), 2677-81.

34. Irani J *et al*. Inflammation in benign prostatic hyperplasia: correlation with prostate specific antigen value. The journal of urology. 1997, Vol 57, 1301-03.

35. Melero-Martin JM, Khan ZA, Picard A, Wu X, Paruchuri S, Bischoff J. In vivo vasculogenic potential of human blood-derived endothelial progenitor cells. Blood. 2007, 109:4761-8.

APÊNDICE – Resumo do trabalho publicado no AUA.

mean bladder capacity, voided volume and frequency were similar between all silk groups (p>0.05) while average compliance increased in all augmented animals relative to the control group.

CONCLUSIONS: Manipulation of structural and mechanical properties of silk scaffolds by adjusting gel-spinning fabrication parameters to include high ASR coupled with LYO PW treatment produces matrices that support functional bladder tissue regeneration in rodents while maximizing the rate of scaffold degradation.

Source of Funding: Tissue Enginering Resource Center, NIBIB P41 EB002520 (Kaplan); Children;s Hospital Boston Office of Sponsored Programs Support for Pilot Studes (Estrada); Harvard Catalyst/The Harvard Clinical and Translational Science Center NIH UL1 RR 025758 (Estrada)

263

URINARY NEUTROPHIL GELATINASE-ASSOCIATED LIPOCALIN (NGAL) IS A POTENTIAL NON-INVASIVE MARKER FOR RENAL SCARRING IN PATIENTS WITH VESICOURETERAL REFLUX

Manabu Ichino, Mamoru Kusaka, Hitomi Sasaki, Takahiro Maruyama, Kiyohito Ishikawa, Ryoichi Shiroki, Kiyotaka Hoshinaga, Toyoaki Aichi, Japan*

INTRODUCTION AND OBJECTIVES: Renal scarring is a serious complication that often occurs after chronic pyelonephritis in the presence of vesicoureteral reflux (VUR). In our recent study, we established a rat model of renal scar formation after bacterial infection. Using this model system, we performed global analysis of gene expression by microarray and identified NGAL as one of the most up-regulated genes following renal injury. The high levels of NGAL expression were subsequently confirmed at both the RNA and protein levels. In our present study, we investigated the urinary NGAL levels in patients with childhood VUR and evaluated its potential usefulness as a biomarker of renal scarring.

METHODS: A total of 34 patients diagnosed with VUR without the evidence of current urinary tract infection and 28 normal healthy children were enrolled in this study. Renal scars were evaluated by a 99mTc-DMSA renal scan in 24 of the VUR cases. Urinary NGAL levels were monitored by Enzyme-Linked ImmunoSorbent Assay (ELISA).

RESULTS: In our initial analyses, the NGAL levels were measured in urine samples from normal healthy children. These levels were found to be much higher in infant donors of less than 1 year of age than the reported normal levels (0.7–9.8 ng/ml). Even after the values were normalized with the urinary concentration of creatinine, the ratios were still high in samples from infants. We next evaluated the urinary NGAL concentration in 34 VUR cases and compared these levels with those of normal controls. We further normalized the NGAL/creatinine values to the age-specific average. The urinary NGAL levels were found to be significantly high in the VUR group ($p < 0.01$). We further compared the urinary NGAL levels in patients with and without renal scarring as demonstrated by a 99mTc-DMSA renal scan. The presence of renal scarring was observed to be significantly associated with high NGAL values ($p < 0.005$). We applied a cut-off value of 1 and this allowed for both high sensitivity (89.5%) and high specificity (100%) and suggested that high urinary NGAL values are diagnostic for the presence of renal scarring (AUC of ROC curve, 0.947). Assays for serum creatinine, urinary BMG and NAG are routine tests for evaluating renal function but do not predict the presence of renal scarring.

CONCLUSIONS: Urinary NGAL levels are significantly higher than normal in VUR patients with renal scarring without the evidence of UTI. The estimation of urinary NGAL may thus be useful as a non-invasive diagnostic or prognostic biomarker of renal scarring.

Source of Funding: None

264

A NEW BULKING AGENT TO TREAT VESOURETERAL REFLUX: AN EXPERIMENTAL STUDY

Salvador Lima, Artur Rangel, Lamartine Aguiar, Recife, Brazil; Francisco Sampaio, Luiz Cardoso, Henrique Gomes, Rio de Janeiro, Brazil*

INTRODUCTION AND OBJECTIVES: The use of bulking agents in Urology became very popular especially after the approval of new agents suchs as Deflux. We present the experimental results of a new agent a cellulosic exopolysaccharide (CE), synthesized from sugar molasses by Zooglea sp [Paterson-Beedle. Carbohydr Polymers. 2000; 42:375–383] with specific characteristics that can represent a new option in the treatment of VUR.

METHODS: Ten adult rabbits had the new agent injected into the bladder (submucosa) using a small abdominal incision. Three points in each half of the bladder were injected with 0.2ml of Deflux and the same amount of CE.The animals were sacrificed after 3 and 90 days, Collagen and elastic fibers were evidenced using the Sirius red and Weigert's resorsin fuchsin staining methods, respectively. Smooth muscle cells were identified by immunolabeling with smooth muscle alpha-actin. The density of blood vessels was assessed in outlined areas of injected material or normal bladder wall using the ImageJ software and HE-stained sections, and was expresed as as mean±SD number of blood vessels per mm2.

RESULTS: In 3-day samples, injected CE and Deflux were located mostly under the lamina propria and were structurally homogeneous and free from inflammatory cells or blood vessels. However, in 3-month samples, with the exception of a few small areas, CE was organized as short bundles, although the material stained weakly for collagen and was negative for elastic fibers, in contrast to the adjacent tissue. CE areas were populated by fibroblast-like cells, which were negative for smooth muscle immunolabeling. Newly formed blood vessels were also present in these areas, with a density 45.0±8.4, whereas in normal bladders the value was 35.2±2.9. A few small inflammatory infiltrates were observed in the CE areas, especially around blood vessels. Deflux areas in 3-month samples were fragmented but still homogeneous and free from cells or blood vessels.

CONCLUSIONS: The results obtained thus far indicate that this biomaterial exhibits little immunogenicity and integrates better in the host tissue as compared with Deflux. Therefore, CE should be an efficient material when incorporation is desired, for example as a suppportive scaffold in reconstructive surgery. CE may still be an effective bulking agent if its metabolizatin in the longer term does not involve reduction in volume.

Source of Funding: Source of Funding: FAPERJ, CNPq

265

DAMAGED MATRIX INCREASES NUCLEAR DNA METHYLTRANSFERASE EXPRESSION IN BLADDER SMOOTH MUSCLE CELLS

Jiaxin Jiang, Karen Aitken, Tyler Kinwan, Cornelia Tolg, Darius Bagli, Toronto, Canada*

INTRODUCTION AND OBJECTIVES: Previously, damaged matrix (heat-denatured collagen) induced growth of bladder smooth muscle cells (BSMC) (Herz et al, Journal of Urology 2003). We suspected that BSMCs undergo epigenetic change, as BSMC phenotype does not always revert back to normal upon return to normal matrix in vitro or after removal of obstruction in vivo. We hypothesize that obstructive stimuli (matrix and mechanical strain) induce epigenetic change, e.g. DNA methylation. Our objective was to see if: DNA methylation machinery (DNA methyltransferases or DNMTs) is induced by obstructive stimuli; and if DNA methylation affects growth in these models.

METHODS: Primary BSMC (passage 1–2) were cultured on denatured or native collagen for 24 hours in low serum. Mechanical strain of serum-starved BSMC was performed on Flexcell 4000 Ten-

ANEXO – Aprovação do presente trabalho no Comitê de ética do Centro de Ciências Biológicas da UFPE.

Anexo 2. Comitê de Ética do Centro de Ciências Biológicas da UFPE

Universidade Federal de Pernambuco
Centro de Ciências Biológicas
Av. Prof. Nelson Chaves, s/n
50670-420 / Recife - PE - Brasil
fones: (55 81) 2126 8840 | 2126 8351
fax: (55 81) 2126 8350
www.ccb.ufpe.br

Recife, 22 de outubro de 2008

Ofício nº 77/08

Da Comissão de Ética em Experimentação Animal (CEEA) da UFPE
Para: **Artur Eduardo de Oliveira Rangel**
Aluno de Pós-Graduação em Cirurgia - CCS
Professor orientador: Dr. Salvador Vilar Correa Lima
Universidade Federal de Pernambuco
Processo nº 23076. 012767 / 2008 - 69

Os membros da Comissão de Ética em Experimentação Animal do Centro de Ciências Biológicas da Universidade Federal de Pernambuco (CEEA-UFPE) avaliaram seu projeto de pesquisa intitulado ***"Implante do gel do Biopolímero da cana-de-açúcar em bexiga de coelhos: análise histomorfométrica e estereológica "***.

Concluímos que os procedimentos descritos para a utilização experimental dos animais encontram-se de acordo com as normas sugeridas pelo Colégio Brasileiro para Experimentação Animal e com as normas internacionais estabelecidas pelo National Institute of Health Guide for Care and Use of Laboratory Animals as quais são adotadas como critérios de avaliação e julgamento pela CEEA-UFPE.

Encontra-se de acordo com as normas vigentes no Brasil, especialmente a Lei 9.605 – art. 32 e Decreto 3.179-art 17, de 21/09/1999, que trata da questão do uso de animais para fins científicos.

Diante do exposto, emitimos **parecer favorável** aos protocolos experimentais realizados.

Atenciosamente,

Observação:
Origem dos animais: Criadouro; Coelhos; Califórnia;
Sexo: Machos; Idade: 120 dias; Número de animais previsto no protocolo: 12 animais.

Profa. Maria Teresa Jansen
Presidente do CEEA
UFPE

CCB: Integrar para desenvolver