Universidade do Estado do Rio de Janeiro
Centro Biomédico
Faculdade de Ciências Médicas

Mariana de Freitas Oliveira Fernandes

Análise das interações celulares envolvidas na regeneração do rim após o transplante de células mononucleares de medula óssea em ratos com hipertensão renovascular

Rio de Janeiro
2017

Mariana de Freitas Oliveira Fernandes

Análise das interações celulares envolvidas na regeneração do rim após o transplante de células mononucleares de medula óssea em ratos com hipertensão renovascular

Tese apresentada, como requisito parcial para obtenção do título de Doutor, ao Programa de Pós-Graduação em Fisiopatologia Clínica e Experimental, da Universidade do Estado do Rio de Janeiro.

Orientadora: Prof.ª Dra. Laís de Carvalho

Coorientadora: Prof.ª Dra. Alessandra Alves Thole

Rio de Janeiro

2017

CATALOGAÇÃO NA FONTE
UERJ/REDE SIRIUS/BIBLIOTECA CB-A

F363 Fernandes, Mariana de Freitas Oliveira.
Análise das interações celulares envolvidas na regeneração do rim após o transplante de células mononucleares de medula óssea em ratos com hipertensão renovascular / Mariana de Freitas Oliveira Fernandes – 2017.
95 f.

Orientadora: Lais de Carvalho.
Coorientadora: Alessandra Alves Thole.

Tese (Doutorado) – Universidade do Estado do Rio de Janeiro, Faculdade de Ciências Médicas. Pós-graduação em Fisiopatologia Clínica e Experimental.

1. Células da medula óssea – Teses. 2. Hipertensão renovascular – Teses. 3. Rins - Transplante – Teses. 4. Caderinas. 5. Conexinas. I. Carvalho, Lais. II. Thole, Alessandra Alves. III. Universidade do Estado do Rio de Janeiro. Faculdade de Ciências Médicas. IV. Título.

CDU 616.36

Bibliotecária: Ana Rachel Fonseca de Oliveira
CRB7/6382

Autorizo apenas para fins acadêmicos e científicos, a reprodução total ou parcial desta tese desde que citada a fonte.

_____ _____
Assinatura Data

Mariana de Freitas Oliveira Fernandes

Análise das interações celulares envolvidas na regeneração do rim após o transplante de células mononucleares de medula óssea em ratos com hipertensão renovascular

Tese apresentada, como requisito parcial para obtenção do título de Doutor, ao Programa de Pós-Graduação em Fisiopatologia Clínica e Experimental, da Universidade do Estado do Rio de Janeiro.

Aprovada em 7 de agosto de 2017.

Banca Examinadora:_____

Profª Dra. Laís de Carvalho (Orientadora)

Instituto de Biologia Roberto Alcântara Gomes – UERJ

_____

Profª Dra. Ana Carolina Stumbo Machado

Instituto de Biologia Roberto Alcântara Gomes – UERJ

_____

Profª Dra. Simone Nunes de Carvalho

Instituto de Biologia Roberto Alcântara Gomes – UERJ

_____

Prof. Dr. Vinícius Novaes Rocha

Universidade Federal de Juiz de Fora

_____

Prof. Dr. Marcelo Einicker Lamas

Universidade Federal do Rio de Janeiro

Rio de Janeiro

2017

DEDICATÓRIA

Dedico este trabalho a Deus, a minha família, ao Cadu.

AGRADECIMENTOS

Agradeço à Deus por tudo, por iluminar a minha vida!

À minha família, ao meu pai Guto, a minha mãe Cristina e a minha irmã Bia, que sempre me deram apoio e incentivo, compreendendo cada ausência. Amo vocês!

Ao meu esposo Cadu, que me apoiou muito ao longo dessa trajetória, me incentivando e dando força, não me deixando desanimar. Te amo!

À minha orientadora, professora Laís de Carvalho, que me deu a oportunidade de desenvolver a minha carreira. Serei sempre grata pela confiança e por tudo que fez por mim desde o início!

Às professoras Alessandra Thole e Ana Carolina Stumbo, que também contribuíram para minha formação com ensinamentos, risadas e carinho.

Às professoras Simone Nunes e Erika Cortez, que me ajudaram muito na produção deste trabalho e que me ensinaram tantas coisas ao longo dessa caminhada.

À minha amiga e colega no doutorado Rafaelle, obrigada pelo companheirismo nos momentos bons e ruins. A sua amizade foi uma das melhores coisas que o doutorado me trouxe.

À minha amiga e colega de profissão Aline, obrigada por me ajudar nos experimentos dia após dia, pelo carinho e amizade.

Aos outros integrantes do grupo renal do Laboratório de Pesquisa em Células-Tronco - LPCT, Marcela, Camila, Thiago e Yanca, obrigada por sermos uma equipe brilhante!

A todos os meus colegas estudantes do LPCT, Genilza, Daniela, Daphne, Isabelle, Luana, Juliana e Carol por sempre colaborarem com todas as atividades desenvolvidas e por sermos o apoio um do outro nessa jornada.

Ao corpo técnico, Ana Lúcia, Roberto, Josefa, Kátia, Kíssila, muito obrigada pelo apoio, por serem colegas de trabalho tão especiais e queridos que fazem a diferença.

Aos meus colegas de trabalho do laboratório de bacteriologia do Inca, Silvana, Ana Denise, Rosane, Cláudia, Andréia, Amanda, Alan e Bruno, que me apoiaram durante estes 4 anos com palavras de incentivo e compreendendo cada momento.

A Educação é o único veículo capaz de conduzir o ser humano à construção de uma sociedade, onde direitos e deveres sejam prioridades, e a palavra cidadão seja sinônimo de respeito e autenticidade.

Ana Fraga – Ivaiporã

RESUMO

FERNANDES, Mariana de Freitas Oliveira. *Análise das interações celulares envolvidas na regeneração do rim após o transplante de células mononucleares de medula óssea em ratos com hipertensão renovascular*. 2017. 95 f. Tese (Doutorado em Fisiopatologia Clínica e Experimental) – Faculdade de Ciências Médicas, Universidade do Estado do Rio de Janeiro, Rio de Janeiro, 2017.

A doença renal crônica (DRC) é um problema de saúde pública que afeta milhares de pessoas em todo o mundo. Até o momento não existe tratamento específico para a DRC e o tratamento substitutivo da função renal, como diálise ou transplante renal é uma alternativa disponível. No entanto, devido ao alto custo dos tratamentos e a carência de órgãos, se faz necessário a busca por novas terapias, como a terapia celular utilizando as células-tronco. A terapia com células-tronco tem se destacado como um tratamento potencial para doenças crônicas, como a hipertensão renovascular. Porém, é necessário um entendimento maior da comunicação entre as células danificadas na presença das células-tronco transplantadas. O objetivo desse estudo foi avaliar os efeitos do transplante de células mononucleares de medula óssea (CMMO) na comunicação celular de células renais residentes de ratos com hipertensão renovascular induzida pelo modelo 2rins1clipe (2R1C). Ratos 2R1C receberam CMMO de ratos *Lewis* eGFP na região subcapsular quatro semanas após a clipagem. Então, 24 horas, 48 horas, 7 dias e 15 dias após o transplante das CMMO, os animais foram eutanasiados e os rins esquerdos foram coletados. A pressão arterial sistólica (PAS) foi mensurada semanalmente e os níveis de proteínas totais, creatinina e ureia, em amostras de plasma e urina, foram avaliados. Além disso, a morfologia, fibrose e a expressão de N- e E-caderina, renina, conexina 40 e nefrina foram investigadas por imunoperoxidase, imunofluorescência e western blotting. As CMMO GFP^+ transplantadas foram quantificadas por citometria de fluxo e localizadas através da imunofluorescência. A terapia com CMMO GFP^+ melhorou a função renal dos animais 2R1C, normalizando os níveis plasmáticos das proteínas totais, creatinina e ureia enquanto reduziu proteinúria e leucocitúria e ainda restaurou a expressão de nefrina. Além da função renal, a terapia celular levou ao restabelecimento da citoarquitetura do parênquima renal com a reestruturação de glomérulos e túbulos, junto com a redução da fibrose e do infiltrado celular. A expressão de N- e E-caderina foi restaurada, acompanhada desta melhora morfofuncional após o transplante das CMMO GFP^+. A expressão da conexina 40 também foi restaurada, enquanto que a expressão de renina foi reduzida, contribuindo para a redução da PAS. A expressão da renina foi restrita às células justaglomerulares após transplante das CMMO GFP^+. Também observamos que as CMMO GFP^+ injetadas foram localizadas próximas aos glomérulos e túbulos no parênquima renal, preferencialmente nas regiões mais fibrosadas. Além disso, as CMMO GFP^+ foram encontradas após 15 dias do transplante, aparentemente migrando do córtex para a medula ao longo do tempo. Portanto, estes dados sugerem que o transplante CMMO GFP^+ foi capaz de melhorar os efeitos sistêmicos e locais causados pela estenose da artéria renal esquerda, promovendo a restauração da comunicação célula-célula nos segmentos tubular e glomerular, acompanhada pela restauração morfofuncional do rim de ratos 2R1C.

Palavras-chave: Células mononucleares de medula óssea. 2R1C. Comunicação célula-célula. Caderinas. Conexinas.

ABSTRACT

FERNANDES, Mariana de Freitas Oliveira. *Analysis of cellular interactions involved in kidney regeneration after bone marrow mononuclear cell transplantation in rats with renovascular hypertension*. 2017. 95 f. Tese (Doutorado em Fisiopatologia Clínica e Experimental) – Faculdade de Ciências Médicas, Universidade do Estado do Rio de Janeiro, Rio de Janeiro, 2017.

Chronic kidney disease (CKD) is a public health problem that affects thousands of people around the world. So far, there is no treatment for CKD and the substitutive treatment of renal function such as dialysis or renal transplantation is an available alternative. Therefore, due to the elevated treatment cost and organ shortage stimulates the search for new therapies such as stem cell-therapy. The stem cell-therapy has been highlighted as a potential treatment for chronic diseases like renovascular hypertension. However, a greater understanding of the communication between damaged cells when transplanted stem cells is needed. The aim this study was to evaluate bone marrow mononuclear cell (BMMC) transplantation effects in cellular communication of resident renal cells from renovascular hypertension rats induced by 2kidneys-1clip (2K1C) model. 2K1C rats with renovascular hypertension, induced by left renal artery stenosis, received BMMC from eGFP *Lewis* rats in the subcapsular region four weeks after clipping. Then, 24 hours, 48 hours, 7 days and 15 days after BMMC transplantation, animals were euthanized, and left kidney was collected. Systolic blood pressure (SBP) was measured weekly and total protein, creatinine and urea levels in plasma and urine samples were evaluated. In addition, morphology, fibrosis and N- and E-cadherin, renin, connexin 40 and nephrin expression were investigated by immunoperoxidase, immunofluorescence and western blotting. The transplanted GFP^+ BMMC were quantified by flow cytometry and localized through immunofluorescence. GFP^+ BMMC therapy improved renal function of 2K1C animals by normalizing plasma total protein, creatinine and urea levels while reducing proteinuria and leukocyturia and still restored nephrin expression. In addition to renal function, cell therapy led to the reestablishment of renal parenchymal cytoarchitecture with glomeruli and tubules restructuring along with reduction of fibrosis and cellular infiltrate, reflecting clipped and contralateral kidneys sizes smaller discrepancy. N- and E-cadherin expression was restored, accompanied by this morpho functional improvement after GFP^+ BMMC transplantation. Connexin 40 expression was also restored whereas reduced renin expression contributing to reduction of SBP. Renin expression was restricted to juxtaglomerular cells after GFP^+ BMMC transplantation. We also observed injected GFP^+ BMMC were located near the glomeruli and tubules in the renal parenchyma preferably in fibrous regions. In addition, GFP^+ BMMC were still found after 15 days of transplantation, seemingly migrating from cortex to medulla over time. Therefore, these data suggest GFP^+ BMMC transplantation was able to improve systemic and local effects caused by left renal artery stenosis promoting cell-cell communication restoration in tubular and glomerular segments, accompanied by morphofunctional recovery of 2K1C rats kidney.

Keywords: Bone marrow Mononuclear cells. 2K1C. Cell-cell communication. Cadherins. Connexins.

LISTA DE ILUSTRAÇÕES

Figura 1 - Representação esquemática do rim 15

Figura 2 - Representação esquemática da ultraestrutura do capilar glomerular e do folheto visceral da cápsula de Bowman..... 16

Figura 3 - Barreira de filtração glomerular..... 17

Figura 4 - Esquema túbulos renais..... 19

Figura 5 - Esquema tipos de junções intercelulares..... 21

Figura 6 - Representação esquemática das caderinas..... 23

Figura 7 - Representação esquemática das conexinas, conexons e junções comunicantes..... 26

Figura 8 - Esquema dos mecanismos para o estabelecimento da hipertensão renovascular através do SRAA..... 28

Figura 9 - Esquema Células de medula óssea e seus derivados..... 30

Figura 10 - Manutenção do túbulo renal..... 33

Figura 11 - Propriedades das CTM em doenças renais..... 34

Figura 12 - Cirurgia para indução da hipertensão renovascular..... 39

Figura 13 - Isolamento das células mononucleares da medula óssea..... 41

Figura 14 - Transplante das CMMO GFP+ na região subcapsular renal nos animais dos grupos tratados..... 42

Figura 15 - Organização dos grupos experimentais..... 43

Figura 16 - Gaiola metabólica..... 45

Figura 17 - Ilustração das tiras reagentes utilizadas na análise bioquímica... 46

Figura 18 - Evolução da pressão arterial no modelo 2R1C e efeito do transplante das CMMO GFP+ na pressão arterial sistólica (PAS)..... 53

Tabela 1 – Evolução da pressão arterial sistólica (PAS) dos grupos experimentais..... 54

Tabela 2 – Análise qualitativa da urina dos grupos experimentais..... 55

Figura 19 - Níveis de Proteínas Totais no plasma e na urina dos grupos experimentais..... 56

Figura 20 - Níveis de Creatinina no plasma e na urina dos grupos experimentais..... 57
Figura 21 - Níveis de Ureia plasmática nos grupos experimentais..... 58
Figura 22 - Análise macroscópica dos rins dos grupos experimentais..... 59
Figura 23 - Fotomicrografias de cortes do rim esquerdo corados com Hematoxilina-Eosina..... 61
Figura 24 - Quantificação de fibrose no rim esquerdo através da coloração com Picro Sirius Red..... 63
Figura 25 - Fotomicrografias de cortes de rim esquerdo corados com Picro Sirius Red..... 64
Figura 26 - Percentagem de BMMC GFP+ encontrada no homogenato total do rim clipado após o transplante e Gráfico de dispersão das células renais totais..... 66
Figura 27 - Imagens de microscopia confocal do rim clipado dos grupos transplantados..... 68
Figura 28 - Quantificação de N- e E-caderina no rim esquerdo por western blotting..... 70
Figura 29 - Imagens de microscopia confocal dos resultados da imunofluorescência do rim esquerdo utilizando os anticorpos anti-N-caderina e anti-E-caderina conjugados com Alexa 488 (verde)..... 71
Figura 30 - Quantificação de Renina e Conexina 40 no rim esquerdo por western blotting..... 73
Figura 31 - Fotomicrografias de cortes do rim esquerdo marcado com o anticorpo específico para renina..... 74
Figura 32 - Quantificação de nefrina no rim esquerdo por western blotting..... 76

LISTA DE ABREVIATURAS E SIGLAS

AH	alça de Henle
AMPc	adenosina 3',5'-monofosfato cíclico
Ang II	Angiotensina II
ANOVA	Análise de Variância
Ca^{2+}	Íon cálcio
Cl^{-}	Íon cloreto
CMMO	Células mononucleares da medula óssea
CMMO GFP^{+}	Células mononucleares da medula óssea obtidas de animais GFP^{+}
CT	Célula-tronco
CTE	Célula-tronco embrionária
CTH	Célula-tronco hematopoiética
CTM	Célula-tronco mesenquimal
CTMO	Célula-tronco de medula óssea
Cx	Conexina
DMEM	Meio de *Eagle* modificado por *Dulbecco*
DRC	Doença renal crônica
EGF	Fator de crescimento epidermal
eGFP	Proteína verde fluorescente aprimorada
GFP	Proteína verde fluorescente
ECA	Enzima conversora de angiotensina
EDTA	Ácido etilenodiamino tetra-acético
EPM	Erro padrão da média
GTP	Trifosfato de guanosina
GTPase	Hidrolizador de GTP
H^{+}	Íon hidrogênio
HA	Hipertensão arterial
HAS	Hipertensão arterial sistêmica
HGF	Fator de crescimento de hepatócito
HR	Hipertensão renovascular
IGF-1	Fator de crescimento semelhante à insulina

iPS	Células-tronco de pluripotência induzida
K^+	Íon potássio
MBG	Membrana basal glomerular
MEC	Matriz extracelular
Na^+	Íon sódio
PAS	Pressão arterial sistólica
PBS	Tampão fosfato salino
SBF	Soro bovino fetal
SBH	Sociedade Brasileira de Hipertensão
SBN	Sociedade Brasileira de Nefrologia
SRAA	Sistema renina angiotensina aldosterona
TCD	Túbulo contorcido distal
TCP	Túbulo contorcido proximal
TEM	Transição epitelial-mesenquimal
TFG	Taxa de filtração glomerular
WBCs	Glóbulos brancos
2R1C	2Rins1Clipe

SUMÁRIO

	INTRODUÇÃO.....	14
1	**OBJETIVOS**	36
1.1	**Geral**	36
1.2	**Específicos**	36
2	**METODOLOGIA**.....	37
2.1	**Animais**.....	37
2.2	**Seleção dos animais eGFP por Citometria de Fluxo**	37
2.3	**Indução da hipertensão arterial**.....	39
2.4	**Isolamento de células mononucleares da medula óssea (CMMO) de ratos transgênicos eGFP**.....	40
2.5	**Transplante das CMMO GFP+ na região subcapsular renal**.....	41
2.6	**Grupos experimentais**.....	42
2.7	**Pressão Arterial**.....	43
2.8	**Análise bioquímica do plasma e urina**.....	44
2.8.1	Análise bioquímica da urina através da tira reagente.....	45
2.8.2	Quantificação da creatinina e ureia do plasma e urina.....	46
2.8.3	Quantificação das proteínas totais do plasma e urina.....	47
2.9	**Processamento do tecido renal para microscopia de luz**.....	47
2.10	**Análise quantitativa de colágeno**.....	48
2.11	**Imunohistoquímica**.....	48
2.11.1	Imunoperoxidase.....	49
2.11.2	Imunofluorescência.....	50
2.12	**Western Blotting**.....	50
2.13	**Quantificação das CMMO GFP+ após o transplante**.....	51
2.14	**Análise Estatística**.....	52
3	**RESULTADOS**.....	53
3.1	**Análise da pressão arterial sistólica dos animais 2R1C após o transplante das CMMO GFP+**.....	53
3.2	**Análise do perfil bioquímico após o transplante das CMMO GFP+**..	54
3.2.1	Análise qualitativa com tira reagente.....	54

3.2.2 Análise dos níveis de proteínas totais após o transplante das CMMO GFP$^+$..... 55
3.2.3 Análise dos níveis de creatinina após o transplante das CMMO GFP$^+$..... 57
3.2.4 Análise dos níveis de ureia no plasma e na urina após o transplante das CMMO GFP$^+$..... 58
3.3 **Análise macroscópica do rim esquerdo e direito nos diferentes grupos experimentais**..... 59
3.4 **Análise histológica após transplante das CMMO GFP+**..... 60
3.5 **Quantificação do colágeno por Picro Sirius Red**..... 63
3.6 **Rastreamento das CMMO GFP+ após o transplante**..... 66
3.7 **Expressão de N e E-caderina após o transplante das CMMO GFP+**..... 70
3.8 **Análise da expressão de renina e conexina 40 após o transplante das CMMO GFP+**..... 73
3.9 **Análise da expressão de nefrina após o transplante das CMMO GFP+**..... 76
4 **DISCUSSÃO**..... 77
CONCLUSÃO..... 84
REFERÊNCIAS..... 85
ANEXO – Comprovação de submissão do artigo científico..... 95

INTRODUÇÃO

O rim

O sistema urinário é formado por um par de rins, dois ureteres, bexiga e uretra. Este sistema desempenha funções fundamentais para manter a homeostase sanguínea através dos processos de filtração, excreção e reabsorção. Além da função reguladora da composição do meio interno, os rins atuam como órgãos endócrinos, secretando renina, que participa da regulação da pressão arterial sanguínea, e eritropoetina, que estimula a produção de eritrócitos na medula óssea. Além disso, os rins participam da ativação da vitamina D, envolvida no metabolismo do cálcio (Junqueira e Carneiro, 2013; Ross, 2016).

Cada rim tem aproximadamente um milhão de túbulos uriníferos, onde cada túbulo é formado por dois segmentos, o néfron (unidade funcional básica) e o ducto coletor. Cada néfron é funcionalmente subdividido em unidade de filtração, o corpúsculo renal, e unidade de reabsorção, que compreende os segmentos tubulares: túbulo contorcido proximal (TCP), alça de Henle e túbulo contorcido distal (TCD). Dessa forma, o rim apresenta duas regiões, o córtex e a medula. O córtex apresenta principalmente corpúsculos renais, TCP e TCD, enquanto que a medula é formada por alças de Henle, túbulos e ductos coletores. O rim é recoberto por uma cápsula de tecido conjuntivo composta por fibroblastos, miofibroblastos e fibras colágenas, que conferem resistência ao órgão quando ocorrem variações de volume e de pressão durante a função renal (Scott e Quaggin, 2015; Ross, 2016).

O primeiro segmento do néfron, o corpúsculo renal ou de Malpighi, é formado pelo glomérulo e pela cápsula de Bowman que o reveste. O glomérulo é formado por um tufo de capilares sanguíneos revestidos de células endoteliais fenestradas e células mesangiais. A cápsula de Bowman apresenta duas camadas: a parietal, formada pelo epitélio simples pavimentoso associado ao tecido conjuntivo; e a visceral, revestida por células especializadas chamadas de podócitos, localizadas junto aos capilares glomerulares. Entre estas duas camadas existe um espaço capsular que recebe o ultrafiltrado glomerular que, posteriormente, segue para os túbulos renais. Cada corpúsculo renal apresenta um polo vascular, por onde penetra

a arteríola aferente e se ramifica para formar os capilares do glomérulo e depois se unem novamente formando a arteríola eferente, e um polo urinário, por onde sai o filtrado formado e inicia o TCP (Figura 1) (Ross, 2016; Grahammer, 2017).

Figura 1 - Representação esquemática do rim

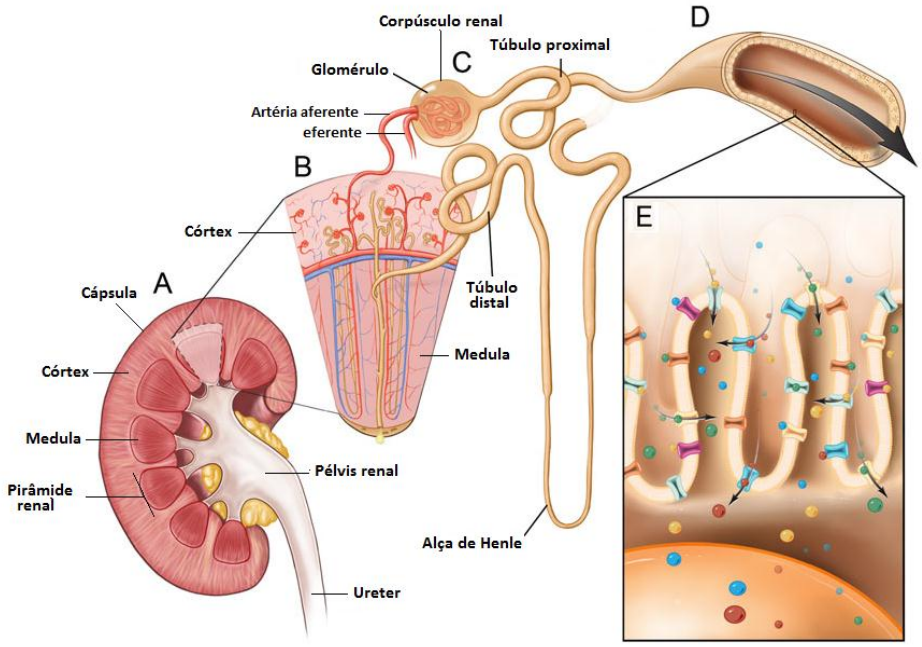

Legenda: TCP - Túbulo proximal; TCD - Túbulo distal.
Nota: (A) Organização macroscópica do rim; (B) Amplificação evidenciando a região cortical e medular; (C) Destaque para o néfron com seus segmentos: corpúsculo renal composto pelo glomérulo e cápsula de Bowman, Túbulo proximal, Túbulo distal e alça de Henle; (D) Destaque da célula do TCP e (E) ampliação do TCP, mostrando a borda em escova com vários transportadores envolvidos no processo de reabsorção.
Fonte: Adaptado de Wessely et al.,2014.

Figura 2 - Representação esquemática da ultraestrutura do capilar glomerular e do folheto visceral da cápsula de Bowman

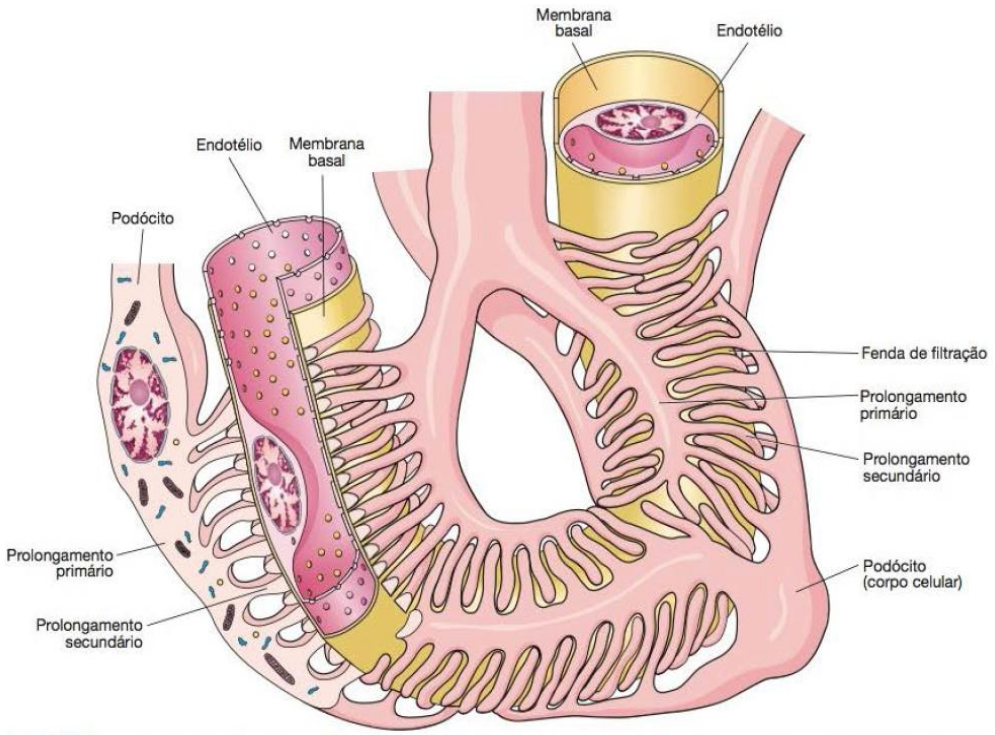

Nota: O folheto visceral da cápsula de Bowman é formado pelos podócitos com prolongamentos primários e secundários apoiados na membrana basal, deixando uma fenda de filtração entre eles. Destaque para o capilar fenestrado apoiado na membrana basal e a célula podocitária com núcleos, que deixam corpo celular saliente.
Fonte: Junqueira e Carneiro, 2013.

Os podócitos são células perivasculares especializadas que apresentam corpo celular alongado e ramificado, com numerosos prolongamentos primários e secundários denominados pedicelos. Estes prolongamentos secundários se interdigitam e estão ancorados à membrana basal dos capilares glomerulares. Os podócitos associados às células endoteliais glomerulares e à membrana basal glomerular (MBG) formam a barreira de filtração glomerular, que filtra seletivamente componentes do sangue com base no tamanho molecular e carga elétrica (Figura 2).

A barreira de filtração permite a livre passagem de água e pequenos solutos, mas impede a perda de componentes importantes como macromoléculas ou células para a formação do ultrafiltrado. A MBG é composta por uma rede de colágeno tipo IV, composta de três cadeias α que formam uma tripla hélice, essencial para manter a integridade da membrana e atuar como uma barreira física; laminina e fibronectina, que atuam na associação da MBG das células endoteliais com os podócitos; bem como o proteoglicanos de heparam sulfato, como a agrina e o perlecam, que

impedem a passagem de moléculas de carga negativa, além do nidogênio e entactina. As interdigitações dos pedicelos permitem a formação de um espaço chamado de diafragma da fenda de filtração.

No pedicelo, a nefrina é um componente estrutural e funcional essencial do diafragma da fenda de filtração glomerular, ancorada aos filamentos de actina com o auxílio da podocina. A nefrina é uma proteína transmembrana de 180 KDa que possui um domínio extracelular longo com oito repetições e pertence a superfamília das imunoglobulinas de receptores de adesão celular, permitindo o contato célula-célula. Esta proteína mantém a estabilidade do citoesqueleto, e consequentemente, a integridade da estrutura podocitária, ligando podócitos adjacentes, além de retardar a passagem de moléculas (Figura 3). Mutações na nefrina podem causar a síndrome nefrótica congênita e uma redução da sua expressão parece estar associada à proteinúria, provocada por danos aos podócitos, como ocorre na doença renal crônica (Lennon et al., 2014; Ross, 2016; Grahammer, 2017).

Figura 3 - Barreira de filtração glomerular

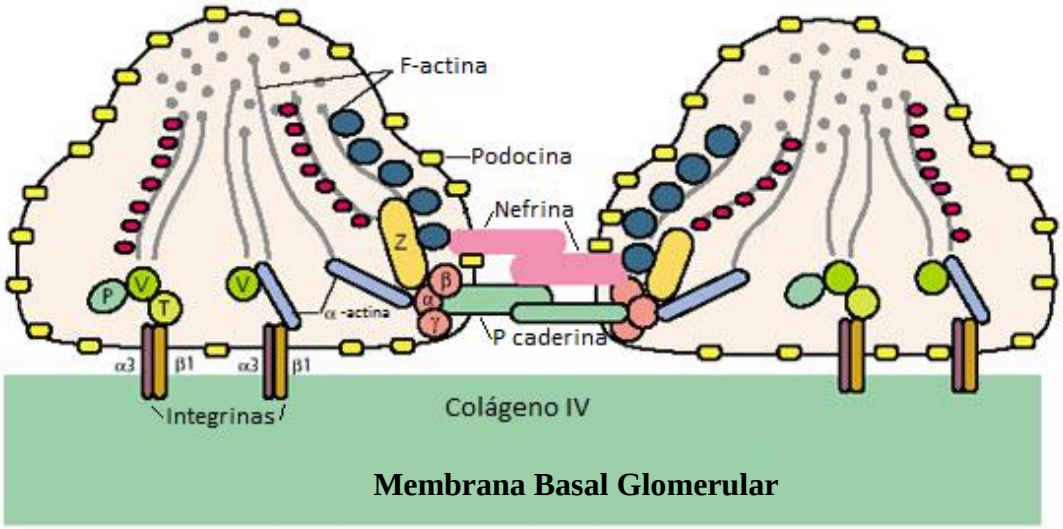

Nota: Representação esquemática dos podócitos ancorados a membrana basal glomerular. No diafragma da fenda glomerular, temos a presença de várias proteínas inclusive a nefrina.
Fonte: Adaptado de Somlo e Mundel, 2000.

As células mesangiais são células intimamente associadas à MBG dos capilares glomerulares. Essas células produzem matriz mesangial extracelular, que fornece sustentação estrutural aos podócitos, contribuindo para a manutenção da integridade do glomérulo. Além disso, sintetizam e secretam diferentes moléculas

como citocinas, fatores de crescimento e agentes vasoativos, além de processar, por endocitose, proteínas plasmáticas e remover resíduos da MBG. As células mesangiais apresentam propriedades contráteis que contribui para o controle do fluxo capilar intraglomerular e consequentemente, da taxa de filtração glomerular. Tem sido demonstrado que a lesão podocitária provoca alterações nas células mesangiais, levando a proliferação destas células, perda da matriz mesangial, seguida pela deposição excessiva de matriz extracelular, e produção de quimioatraentes para células inflamatórias. Portanto, as células mesangiais atuam na regulação funcional e no remodelamento do tecido renal (Scindia et al., 2010; Younes-Ibrahim, 2013; Ross, 2016).

O segundo segmento do néfron é o TCP, formado pelas células cúbicas simples com microvilosidades e presença de numerosas mitocôndrias, que produzem energia para o transporte ativo de íons (Figura 4). O TCP é o principal local onde ocorre o processo de reabsorção. O ultrafiltrado sai do corpúsculo renal e entra no TCP, onde são absorvidos 70% da água, íons sódio (Na^+) e cloreto (Cl^-), além de glicose, aminoácidos e pequenos polipeptídios, e excretados os resíduos do metabolismo, como creatinina e ureia, e outras substâncias, como o ácido úrico. Os túbulos proximais apresentam transportadores responsáveis pela absorção de líquido, como as aquaporinas, além de ser sensível à angiotensina II (Ang II), que estimula o transporte de sódio e atua na regulação da pressão arterial. Alterações nos túbulos proximais se manifestam já no início do desenvolvimento das doenças renais aguda e crônica (Nakhoul e Batuman, 2011; Seki et al., 2015; Ross, 2016).

A dosagem de proteínas totais, creatinina, ácido úrico e ureia em amostras de plasma e urina é rotineiramente utilizada na prática clínica para avaliar a função renal e a eficácia de procedimentos como a diálise. O ácido úrico é o produto da quebra de purinas; a creatinina é o produto da quebra de creatina no tecido muscular, diretamente proporcional à massa muscular, e a ureia é o principal metabólito nitrogenado derivado da degradação de proteínas pelo organismo. A dosagem de proteínas tem uma função importante no diagnóstico da doença renal, uma vez que a excreção excessiva de proteínas na urina (proteinúria), principalmente albumina (albuminúria), indica perda da integridade da barreira de filtração glomerular, bem como lesão dos podócitos. Assim, a proteinúria é um marcador importante de doença renal crônica (DRC). Níveis elevados de creatinina, ureia e ácido úrico também podem ser observados na DRC, indicando risco de

desenvolvimento e/ou progressão de DRC e de problemas cardiovasculares (Abensur, 2011; Gorriz e Martinez-Castelao, 2012; Lopez-Giacoman e Madero, 2015; Kanda et al., 2015).

A alça de Henle é o terceiro segmento do néfron, composta de um ramo ascendente e de um ramo descendente, onde cada ramo é formado por um segmento espesso (epitélio cúbico simples) e um segmento delgado (epitélio pavimentoso simples) (Figura 4). Este segmento do néfron atua na reabsorção de água, no volume do fluido extracelular, no mecanismo de concentração da urina, homeostase de cálcio, magnésio, bicarbonato e amônia, e na composição de proteína na urina (Kaissling e Kriz, 2011; Mount, 2014).

Figura 4 - Túbulos renais

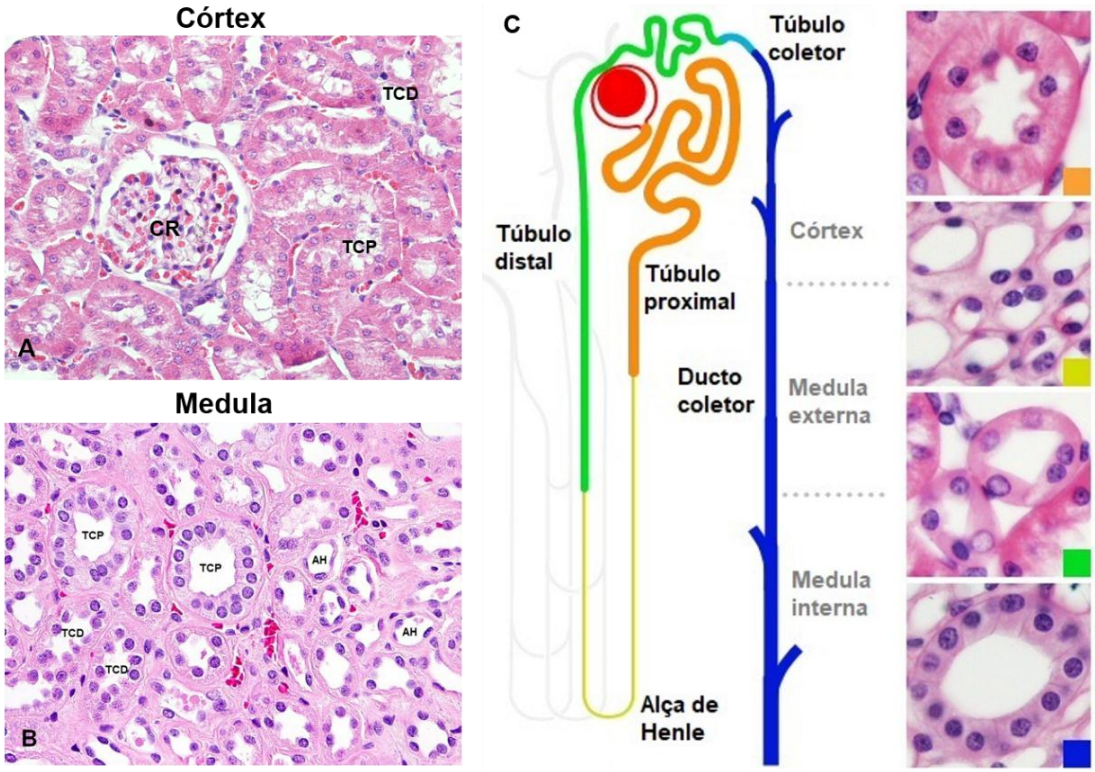

Legenda: AH - alça de Henle; CR - corpúsculo renal; TCD - túbulo contorcido distal; TCP - túbulo contorcido proximal.

Nota: (A) Corte histológico do córtex renal mostrando os TCP e TCD próximo ao CR; (B) Corte histológico da medula renal mostrando os TCP, TCD e AH; (C) Esquema do túbulo urinífero com cortes histológicos dos segmentos tubulares: TCP (laranja), AH (amarelo), TCD (verde) e ducto coletor (azul)

Fonte: Retirado e adaptado de http://www.auanet.org/education/educational-programs/e-learning/pathology-for-urologists/normal-histology-and-important-histo-anatomic-structures/kidney-tubules-and-collecting-ducts e https://pt.slideshare.net/juliaberardo9/aula-3-histologia-sistema-urinrio/slide 19.)

A porção final do néfron compreende o TCD, formado por epitélio cúbico simples, sem borda em escova, impermeável à água e à ureia, que se localiza entre a mácula densa e o ducto coletor (Figura 4). Na porção inicial deste túbulo, adjacente ao corpúsculo renal e próximo às arteríolas aferente e eferente, existem algumas células colunares com polaridade invertida, chamadas de mácula densa. Estas células modificadas são sensíveis a mudanças de concentração de Na^+ e Cl^- no líquido tubular e atuam nas células justaglomerulares, localizadas na parede das arteríolas aferentes e eferentes. Isto possibilita a reabsorção de Na^+, importante na manutenção do volume plasmático e da pressão sanguínea, além de atuar na absorção de Cl^- e secreção de k^+. A mácula densa, as células mesangiais extraglomerulares e as células justaglomerulares produtoras de renina constituem o aparelho justaglomerular, que está envolvido no processo de autorregulação do fluxo sanguíneo renal e de filtração glomerular (Subramanya e Ellison, 2014).

A função do aparelho justaglomerular está diretamente ligada à atividade do sistema renina angiotensina aldosterona (SRAA), que é essencial para a manutenção da pressão arterial sistêmica (PAS). Quando ocorre uma redução do volume vascular e, assim, diminuição da taxa de filtração glomerular e da concentração de Na^+Cl^- no ultrafiltrado, a macula densa detecta a redução de Na^+Cl^- e as células justaglomerulares secretam renina, que catalisa a hidrólise do Angiotensinogênio no plasma, produzindo Angiotensina I, que por sua vez é convertida em Angiotensina II (Ang II) pela enzima conversora de angiotensina (ECA), presente nas células endoteliais dos capilares pulmonares e no rim. A Ang II desencadeia ações importantes, estimulando a secreção de aldosterona pelo córtex da supra-renal (adrenal), que vai agir nos túbulos coletores para aumentar a absorção de Na^+Cl^- e água, elevando o volume sanguíneo e consequentemente, elevando a PAS. Além disso, a Ang II induz vasoconstrição sistêmica e ativa o sistema nervoso simpático (SNS). Portanto, uma vez o SRAA em desequilíbrio, há o desenvolvimento de hipertensão, que quando persistente, leva a danos renais, ao desenvolvimento da DRC e até ao risco de eventos cardiovasculares (Reilly e Ellison, 2000; Nishimura, 2016; Ross, 2016).

Junções intercelulares

As membranas celulares apresentam diferentes especializações com funções distintas conhecidas como junções intercelulares. São verdadeiros complexos juncionais que estabelecem e permitem a adesão (junções aderentes) e a comunicação (junções comunicantes) de células adjacentes de um tecido. Estas junções estão envolvidas nos importantes processos de crescimento, renovação e reparo tecidual. Outras especializações ainda são encontradas nas membranas celulares, como as junções oclusivas, os desmossomos e os hemidesmossomos (Etienne-Manneville, 2011; Sluysmans et al., 2017) (Figura 5).

Figura 5 - Esquema dos tipos de junções intercelulares

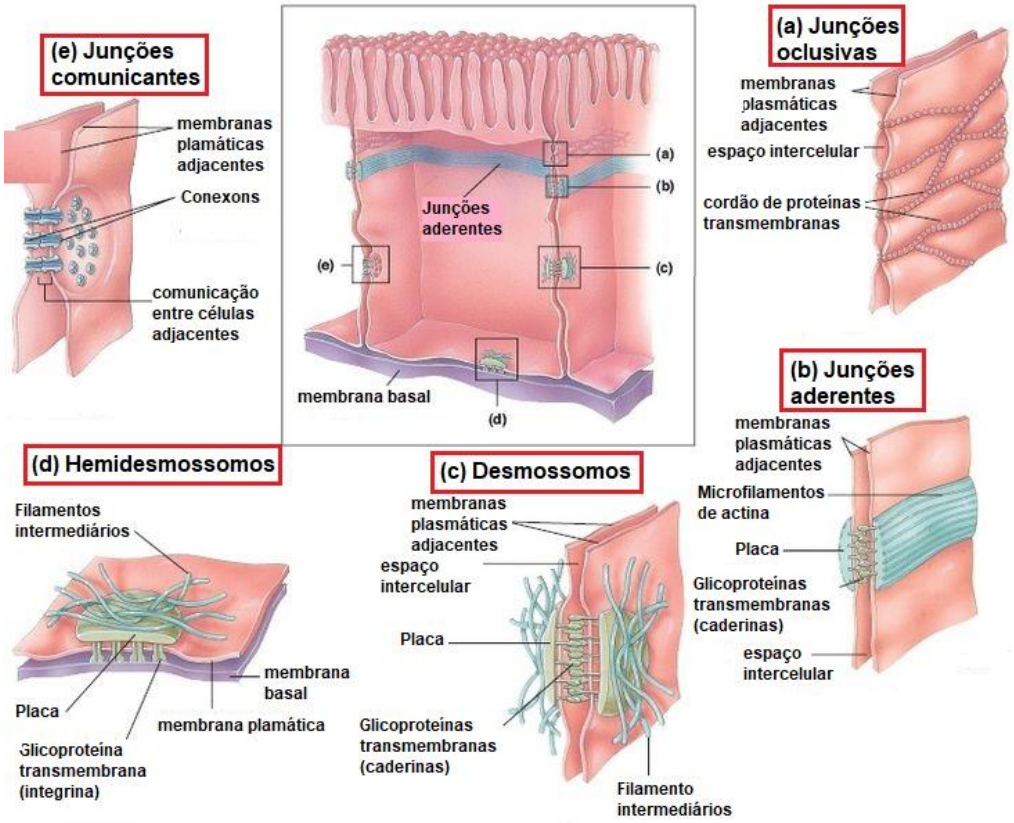

Fonte: Retirado e adaptado de (https://www.google.com.br/cellular+junctions/imagens)

Junções aderentes

As junções aderentes (JAs) são um tipo de junção célula-célula que mantém a adesão celular estável, resistindo às forças dissociativas. Além disso, estão envolvidas no processo de reconhecimento celular, morfogênese, integridade tecidual e desempenham papel essencial na diferenciação de células epiteliais e na polaridade baso-apical. Este tipo de junção é constituído por glicoproteínas transmembrana dependentes de cálcio, chamadas caderinas, que permitem a adesão célula-célula. A superfamília das caderinas é composta por 4 subfamílias: caderinas clássicas, caderinas desmossomais, protocaderinas e caderinas atípicas. As caderinas clássicas são as mais estudadas, típicas de células epiteliais. Na porção extracelular, as caderinas apresentam 5 domínios repetitivos, onde cada subdomínio apresenta um sítio de ligação para o cálcio. Caderinas de células vizinhas se ligam na orientação *trans* para mediar a adesão homofílica. A porção citoplasmática, interage com proteínas efetoras chamadas cateninas, que ligam as caderinas ao citoesqueleto de actina (Figura 6). O complexo caderina/catenina é essencial para a adesão célula-célula e para o desenvolvimento das JAs, sendo constitutivamente endocitadas e recicladas na superfície celular. As caderinas ainda participam de sinalizações intracelulares que controlam a divisão celular e apoptose (Maître e Heisenberg, 2013; Priest et al., 2017; Kourtidis et al., 2017). No rim, as propriedades de transporte e permeabilidade específica do néfron são determinadas pela citoarquitetura das células epiteliais e pelas interações célula-célula e célula-matriz. Os complexos juncionais são necessários para restringir a permeabilidade, estabelecer a polaridade epitelial, e direcionar proteínas transmembrana na superfície celular e o transporte de solutos e eletrólitos através dos túbulos (Preedy, 2016). Existe uma grande variedade de caderinas no rim, sendo as caderinas epiteliais (E-caderina) e neurais (N-caderina) as mais abundantes. No rim humano e de ratos, a N-caderina é predominante no TCP, enquanto que a E-caderina está presente no TCD e nos outros segmentos do néfron (Prozialeck et al., 2004; Keller et al., 2012).

Desordens estruturais e funcionais das moléculas de adesão celular podem afetar a função renal. Por exemplo, a perda da adesão célula-célula pela supressão de E-caderina é crucial para o aparecimento de alterações fenotípicas, como a

transição epitelial-mesenquimal (TEM) das células epiteliais tubulares, sendo esta modificação observada na DRC e na progressão do câncer. Além da degradação de E-caderina na TEM, as cateninas também são degradas ou atuam como fatores de transcrição que regulam negativamente a expressão de E-caderina. Em condições normais, a TEM ocorre durante a embriogênese, permitindo processos como gastrulação e o desenvolvimento da crista neural. Entretanto, sob condições patológicas, o TGF-β induz a TEM, onde as células epiteliais diferenciadas transformam-se em fibroblastos e miofibroblastos produtores de matriz extracelular, levando ao desenvolvimento da fibrose túbulo-intersticial (Lamouille et al., 2014; Kourtidis et al., 2017).

Figura 6 - Representação esquemática das caderinas (junções aderentes) em células epiteliais

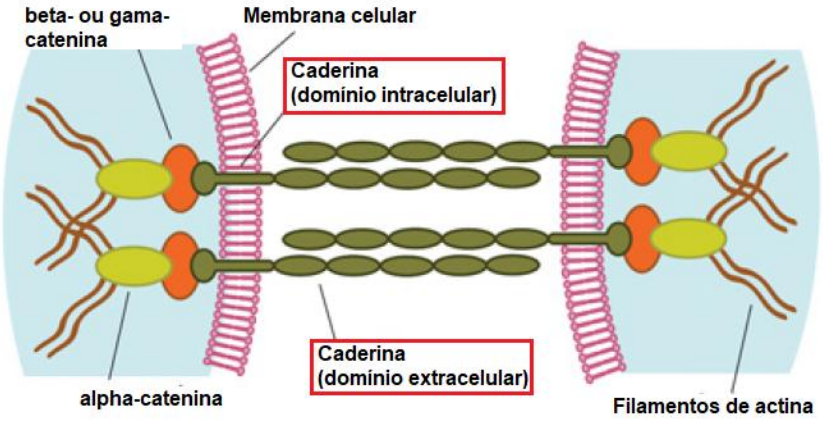

Fonte: Adaptado de Perry et al., 2010.

Junções comunicantes

As junções comunicantes são canais intercelulares formados pelo acoplamento de dois hemicanais de alta permeabilidade (conexons) expressos por duas células adjacentes. Cada conexon é formado por seis conexinas (Cxs), formando um cilindro com um poro central, que se apresenta nas formas: homomérica, formado por conexinas iguais, ou heteromérica, formado por conexinas diferentes. Além disso, as junções comunicantes podem ser formadas pela associação de dois conexons iguais (homotípicos) ou diferentes (heterotípicos). Estes canais permitem a passagem de

íons inorgânicos como Ca^{2+} e Na^{+}, a propagação de impulsos elétricos e a troca de moléculas de sinalização, como adenosina 3',5'-monofosfato cíclico (AMPc). Entretanto, já foi descrito que alguns hemicanais podem não se conectar a hemicanais de células adjacentes, permitindo a comunicação entre os meios intracelular e extracelular, o que é importante para a liberação de moléculas sinalizadoras, como o trifosfato de adenosina (ATP) e trifosfato de inositol (IP_3) (Hanner et al., 2010; kurtz, 2015; Czyż et al., 2017) (Figura 7).

As conexinas são uma família de proteínas transmembrana de meia-vida curta, com aproximadamente 20 isoformas nomeadas pelo peso molecular. As Cxs estão presentes em vertebrados e invertebrados, consideravelmente homólogas entre humanos, ratos e camundongos. A regulação da expressão destas proteínas é importante para o desenvolvimento normal e fisiológico de diversos órgãos e crucial para a manutenção da homeostase celular. Diferentes conexinas têm sido encontradas em estruturas tubulares e vasculares no rim. Na região tubular, as conexinas são expressas no TCP e em ductos coletores, principalmente as Cx30 e Cx37, provavelmente desempenhando um papel importante na regulação da excreção de Na^{+}. Na vasculatura renal, diferentes Cxs foram observadas entre células musculares e entre células endoteliais, sendo as Cx37, Cx40 e Cx43 as mais presentes nesta região, participando da propagação dos sinais de vasoconstricção e vasodilatação. A Cx40 é expressa na vasculatura renal pelas células justaglomerulares e pelas células endoteliais das arteríolas aferentes, sendo essencial para a propagação de sinais ao longo do endotélio. Esta conexina também pode ser expressa por células mesangiais intra e extraglomerulares, participando do processo de regeneração destas células (Sala et al., 2016). Como o rim desempenha um papel importante na manutenção da homeostase, a comunicação celular é um processo importante e precisa ser bem ajustada para avaliar as diferentes condições no microambiente e possibilitar uma resposta adequada (Hanner et al, 2010). Alterações na expressão de conexinas têm sido relacionadas a doenças congênitas e adquiridas. A etiologia e patogênese da hipertensão está relacionada principalmente à deficiência de Cx40, uma vez que atua na regulação da secreção da renina, evidenciando seu importante papel no controle da pressão arterial (Machura et al., 2015; Meda et al., 2017). Os diversos fatores que causam e agravam a DRC, estão relacionados com a indução da inflamação crônica e fibrose no rim, o que pode estar associado com a disfunção de junções comunicantes.

Assim, a análise da expressão das Cxs pode ser importante para detectar mudanças inicias durante o desenvolvimento da DRC (Toubas et al., 2011).

Figura 7 - Representação esquemática das conexinas, conexons e junções comunicantes

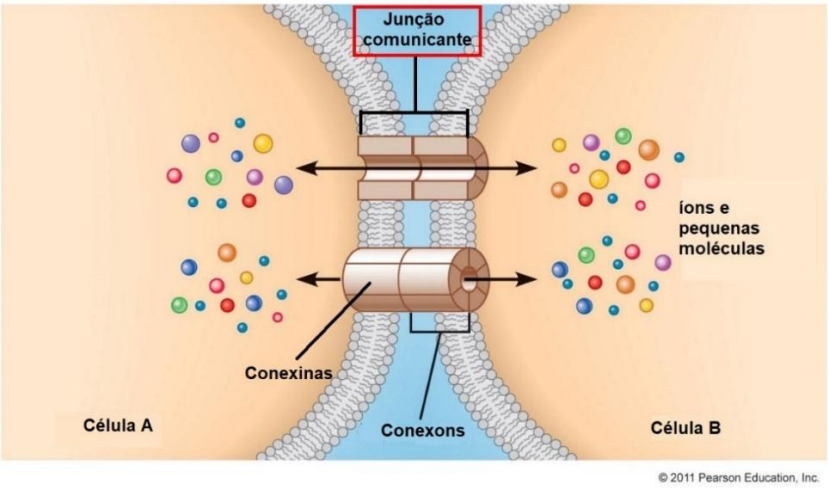

Nota: Seis conexinas oligomerizadas formam hemicanais chamados de conexons. A ligação de conexons de células vizinhas interagem para formar o canal da junção comunicante por onde passam íons e pequenas moléculas.
Fonte: Adaptado de Pearson Education, Inc., 2011.

Hipertensão renovascular

A hipertensão renovascular (HR) é considerada uma das causas mais frequentes de hipertensão arterial secundária, em torno de 25% a 35%, correspondendo a cerca de 1 a 5% da população de hipertensos. A HR é causada pela estenose ou oclusão de artérias renais principais, resultando no estreitamento do vaso. A estenose da artéria renal está associada à hipertensão, insuficiência renal progressiva e doença renal em fase terminal, além de complicações cardiovasculares. Em geral, cerca de 80% a 90% dos casos são causados por aterosclerose, que evoluem com hipertensão resistente, e 10% por displasia fibromuscular (JBN, 2010; Chrysant e Chrysant, 2014; Textor, 2017). O diagnóstico correto é dificultado pela necessidade de vários requisitos. Indivíduos sem histórico familiar de hipertensão, refratários ao tratamento (mesmo utilizando múltiplas drogas para o controle), discrepância nos tamanhos dos rins, hipocalemia (redução de potássio no sangue) persistente, desenvolvimento de hipertensão antes de 30 anos e após 50 anos, edema pulmonar recorrente e declínio da função renal, são alguns indícios sugestivos de hipertensão renovascular. Atualmente as abordagens terapêuticas na HR são: a medicamentosa, com uso frequente de mais de um

agente anti-hipertensivo; angioplastia, levando a dilatação da estenose da artéria renal pela colocação de *stent*; e a abordagem cirúrgica por revascularização ou autotransplante. No entanto, alguns medicamentos são contraindicados ou não respondem ao tratamento e, ainda, podem ocorrer complicações em decorrência da angioplastia para correção da estenose de artéria renal. Mesmo com a restauração do fluxo sanguíneo, os desfechos renais e cardiovasculares são preocupantes para os indivíduos com HR e a baixa incidência de HR em pacientes com hipertensão, dificulta o rastreamento na população, além de não ser custo-efetivo nessas condições (Krishna et al., 2013; Li et al., 2017; Textor, 2017). Apesar do avanço no desenvolvimento de técnicas na revascularização, ainda é necessário buscar novas opções terapêuticas mais efetivas para o tratamento dos indivíduos com HR.

Modelo experimental de hipertensão renovascular

Um dos modelos mais utilizados para o estudo da patogênese da HR foi proposto por Goldblatt e colaboradores (1934), denominado de 2 Rins – 1 Clipe (2R1C), no qual a hipertensão renovascular é induzida por meio da estenose parcial da artéria renal de um dos rins, em geral do rim esquerdo, por implantação de um clipe de prata. O mecanismo fisiopatológico que mantem a hipertensão é multifatorial. A redução substancial da pressão de perfusão renal, provocada pela estenose, ativa o SRAA, que estimula a liberação de renina pelas células justaglomerulares na arteríola aferente do rim clipado, aumentando a concentração da Ang II circulante e de aldosterona. Estes hormônios estimulam o aumento do volume sanguíneo, através da reabsorção renal de sódio e água. O aumento da Ang II também provoca vasoconstrição sistêmica e, finalmente, ativação do sistema nervoso simpático, resultando no aumento da pressão arterial (Figura 8). Assim, a hipoperfusão renal persistente leva a nefropatia isquêmica, e a hipertensão, ao aumento da resistência vascular sistêmica e ao aumento do débito cardíaco. Além das alterações sistêmicas, a estenose da artéria renal provoca efeitos locais como: estresse oxidativo, inflamação do tecido renal e perda microvascular, resultando em disfunção renal e fibrose (Amat et al., 2014; Lincevicius et al., 2015; Oliveira-Sales et al., 2013 e 2016).

Estudos mostram que a hipertensão renovascular 2R1C é um modelo clássico de hipertensão animal, pois exibe um aumento transiente na atividade do SRAA dependente de renina, considerado semelhante à doença renovascular humana com hipertensão moderada. Desta forma, o modelo 2R1C foi utilizado neste trabalho por mimetizar a hipertensão renovascular clínica. Isto possibilita um melhor entendimento da doença e contribui para o avanço dos tratamentos terapêuticos. Portanto, o modelo 2R1C tem sido amplamente utilizado nos estudos de fisiopatologia da hipertensão, no estudo de drogas anti-hipertensivas e na busca por novos biomarcadores mais sensíveis, além de ser um modelo de fácil estabelecimento em animais. Nos animais 2R1C, o rim estenótico desenvolve atrofia progressiva, enquanto que o rim contralateral desenvolve hipertrofia, mas sem grandes alterações histopatológicas, como observadas no rim clipado. Entretanto, apesar de ser um modelo bem estudado, ainda é necessário compreender os mecanismos fisiopatológicos perante o uso da terapia celular (Fechtel et al., 2012; Krishna et al., 2013; Al-Suraih e Grande, 2014; Li et al., 2017; Lira et al., 2017).

Figura 8 - Esquema dos mecanismos para o estabelecimento da hipertensão renovascular através do SRAA

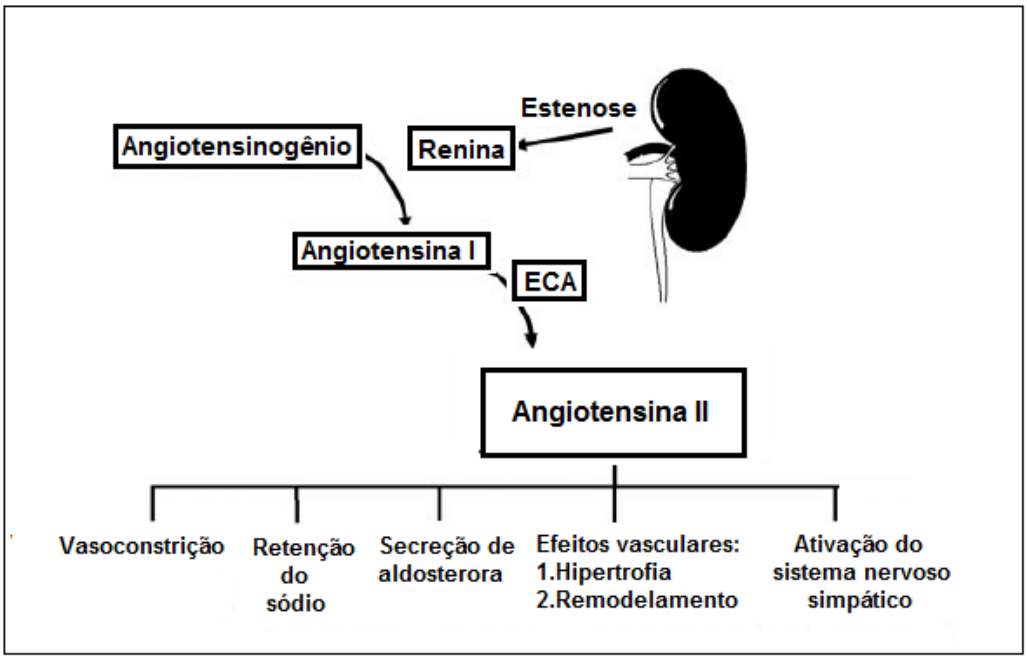

Legenda: ECA – enzima conversora de angiotensina.
Nota: Na estenose da artéria renal ocorre a redução da perfusão sanguínea, promovendo a liberação da renina, que em última análise amplifica os sinais sistêmicos para restaurar os níveis de pressão arterial
Fonte: Adaptado de Garovic e Textor, 2005.

Terapia celular

A terapia celular com células-tronco (CT) tem sido muito utilizada como estratégia terapêutica para introduzir novas células em tecidos lesionados, com o intuito de tratar diferentes doenças. A habilidade das CT de auto-renovação e diferenciação em vários tipos celulares, as tornam especialmente atraente para a terapia celular, podendo ser utilizadas na regeneração tecidual ou para modular a progressão de doenças, tais como as doenças renais (Chung et al., 2015; Lombardi et al., 2016).

As CT são definidas como células indiferenciadas com capacidade proliferativa ilimitada e que podem originar células indiferenciadas ou especializadas no processo de divisão celular, como células sanguíneas e musculares (Carvalho e Goldenberg, 2012; Chou et al., 2014; Yamashita e Tumbar, 2014). As CT podem ser classificadas quanto à sua plasticidade e origem. Em relação à plasticidade, as CT podem ser totipotentes, pluripotentes ou multipotentes. As totipotentes são células capazes de originar todos os tipos celulares embrionários e extraembrionários, o que corresponde à célula-ovo (zigoto). As pluripotentes, são as CT embrionárias, capazes de gerar todos os tecidos dos três folhetos embrionários do organismo. E as multipotentes, são células com capacidade de diferenciação limitada, que originam um subconjunto de linhagens celulares. Também existem, as células-tronco adultas reprogramadas, que atingem estado de pluripotência artificialmente, são as células-tronco de pluripotência induzida, chamadas iPSCs, células somáticas diferenciadas foram desdiferenciadas (Takahashi e Yamanaka, 2013; Salvatori et al., 2014; Thakkar et al., 2017). Com relação à origem, as CT podem ser classificadas em embrionárias e adultas. As CT embrionárias são células derivadas da massa interna de blastocistos dos mamíferos, que podem proliferar-se indefinidamente em qualquer tipo celular dos três folhetos preservando sua pluripotência. Por isso, estas células são promissoras no campo da medicina regenerativa. Entretanto, a utilização destas células é restrita porque envolve questões éticas, e sua aplicabilidade clínica oferece riscos, uma vez que podem levar à formação de tumores (teratoma) e à rejeição imunológica (Wei et al., 2013; Salvatori et al., 2014). As CT adultas são encontradas em vários tecidos e órgãos do organismo adulto, como na medula óssea e no rim, sendo comprometidas com diferenciação celular específica do tecido onde se encontram, ou seja, multipotentes. Vários trabalhos discutem a atuação

destas CT residentes, o mais provável é que tenham importância nos mecanismos de reparo do tecido onde estão alocadas, com função de manter a homeostase tecidual e substituir as células mortas por envelhecimento, lesão ou doença (Carvalho e Goldenberg, 2012; Rezza et al., 2014; Wang et al., 2014).

Células-tronco da medula óssea

A medula óssea é um tecido esponjoso que produz bilhões de células por dia de acordo com a necessidade do organismo. Na medula óssea são encontradas duas populações de células-tronco, as hematopoiéticas (CTH), responsáveis pela produção de células sanguíneas das linhagens mielóide e linfóide, e as mesenquimais (CTM), responsáveis pela formação do estroma da medula óssea, garantindo a homeostasia do ambiente medular para a regulação da hematopoiese (Figura 9) (Carvalho e Goldenberg, 2012; Cuende et al., 2012; Marrison e Scadden, 2014).

As CTH são responsáveis pela regeneração e manutenção de todas as células linfóides e mielóides maduras do tecido sanguíneo, medula óssea, baço e timo (Figura 9). Além disso, as CTH possuem as características típicas de células-tronco: são multipotentes, tem capacidade de autorrenovação e apresentam alto potencial de proliferação (Chou et al., 2014; Morrison e Scadden, 2014; Tamplin et al., 2015).

Figura 9 - Células de medula óssea e seus derivados

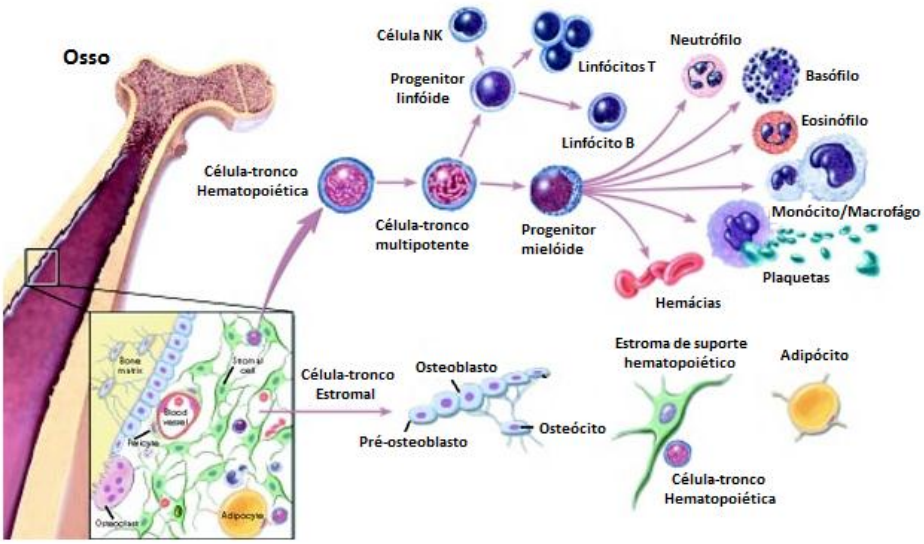

Nota: Células tronco de medula óssea podem ser hematopoiéticas, que formam todas células sanguíneas a partir das linhagens mielóide e linfóide, ou mesenquimais (estromais), que formam o estroma de suporte da medula óssea e podem se diferenciar em outras células de linhagem mesodérmica, como osteoblastos e adipócitos.
Fonte: Adaptado de NIH, 2012.

As CTH são utilizadas na terapia celular alogênica para tratamento de diversas doenças, sendo a população celular melhor caracterizada em relação ao isolamento celular e marcadores específicos (Sng e Lufkin, 2012; Wei et al., 2013). No entanto, para o tratamento de doenças de caráter não hematológico, as CTH são utilizadas em terapia celular como componentes da fração de células mononucleares da medula óssea (CMMO) (Barreira et al., 2009; Cuende et al., 2012; Marques et al., 2013). A fração de CMMO é composta por vários tipos celulares, principalmente células precursoras linfoides, que originam os linfócitos, células precursoras mielóides, que originam as demais células sanguíneas e uma pequena porcentagem de CTM. Esta fração de CMMO tem sido utilizada na terapia celular devido à facilidade de obtenção e sem necessidade de cultivo celular para expansão, como é necessário no caso das CTM puras. Além disso, acredita-se que os outros tipos celulares são importantes nos processos de sinalização e modulação da inflamação em terapias celulares, onde atuariam sinergicamente com as CTM (Brunswick, 2009; Santos, 2010; Ornellas et al., 2017). Vários estudos têm demonstrado a grande relevância do uso das CMMO na terapia celular em diversas patologias, como em doenças renais, hepáticas, cardíacas e pulmonares (Barreira et al., 2009; Marques et al., 2013; Duan et al., 2015; Morales et al., 2015).

Células-tronco de medula óssea no reparo renal

A capacidade de modular o microambiente da lesão, possibilitando a regeneração tecidual e funcional através da terapia celular com células-tronco, provoca grande interesse no estudo destas células aplicadas em diversos modelos experimentais de lesão renal aguda e crônica (Maeshima et al., 2014; Suzuki et al., 2016). Portanto, mais análises são necessárias para elucidar os mecanismos pelo quais as células-tronco atuam no tecido lesionado promovendo a regeneração.

O rim é um órgão altamente complexo, formado por mais de 20 tipos de células diferentes. Estas células diferem em relação à taxa de proliferação, renovação e potencial regenerativo. Os podócitos são células altamente especializadas com taxa

de proliferação mínima. Portanto, em caso de dano, não são substituídos pela proliferação dos podócitos vizinhos. Há relatos de que células epiteliais do folheto parietal da cápsula de Bowman tem habilidade de se diferenciarem em podócitos, *in vitro* (Cellesi et al., 2015). Entretanto, as células do TCP, nestas mesmas condições, iniciam um processo de proliferação difusa (Bussolati et al., 2009). Vários tipos celulares estão envolvidos na regeneração renal, como (I) as células epiteliais do TCP, que podem desdiferenciar e proliferar; (II) as células epiteliais do TCD, que sintetizam e liberam fatores de crescimento, como IGF-1, HGF e EGF, que atuam nas células epiteliais do TCP promovendo a regeneração por efeito parácrino; (III) macrófagos, que liberam fatores de crescimento para estimular a proliferação das células epiteliais tubulares, angiogênese e, assim, participam no reparo renal (Huls et al 2008; Chou et al 2013; Johansson, 2014). Entretanto, o potencial regenerativo do rim é limitado, principalmente após o estabelecimento irreversível da fibrose (Maeshima et al., 2014). As células renais primárias e progenitoras contribuem para a regeneração de várias estruturas, principalmente dos segmentos tubulares. Além disso, outros tipos celulares podem participar do processo de regeneração renal, como as células-tronco exógenas (Guo e Cantley, 2010; Chung et al., 2015) (Figura 10). Estudos experimentais e pré-clínicos revelam que a administração de CTM pode estimular e acelerar o processo de regeneração morfológica e funcional após o dano renal (Rosenberg, 2013; Roushandeh et al., 2017). Já foi demonstrado que as células-tronco de medula óssea transplantadas foram capazes de regenerar cerca de 10% do TCP, após doença renal aguda induzida por isquemia (Huls et al., 2008). Além disso, um estudo recente revelou que as CTM emitem projeções em direção a matriz extracelular para estabelecer comunicação com as células epiteliais do rim (Minuth e Denk, 2015).

Figura 10 - Manutenção do túbulo renal

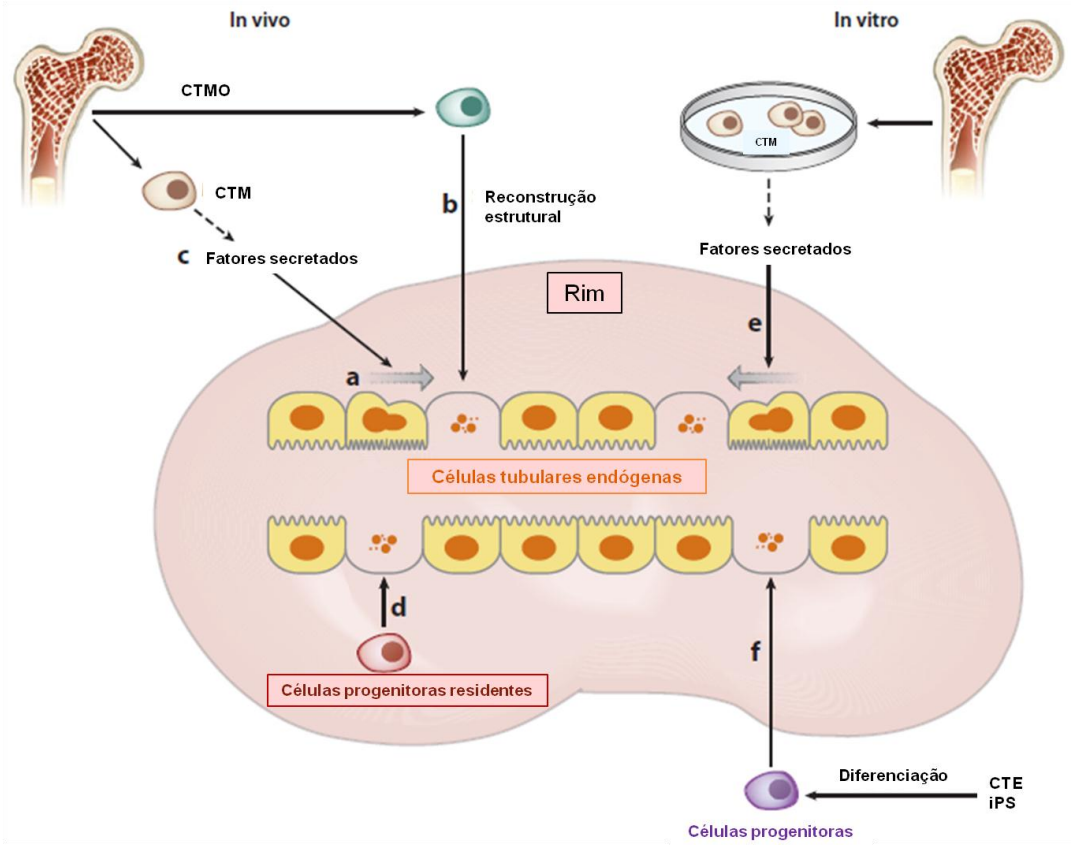

Legenda: CTE- célula-tronco embrionária; CTM - célula-tronco mesenquimal; CTMO - célula-tronco de medula óssea; iPS - célula-tronco de pluripotência induzida.

Nota: (a) O mecanismo primário de substituição de células tubulares é através proliferação de células tubulares endógenas. (b, c) As células da medula óssea (CTMO e CTM) participam do processo de reparo através (b) da incorporação direta no túbulo ou (c) por fatores secretados que promovem a sobrevivência e proliferação das células endógenas. (d) As células progenitoras renais residentes localizadas no interstício do rim também contribuem para a substituição de células tubulares. (e, f) Terapias promovem melhoria na regeneração dos túbulos após lesão renal através (e) da secreção de fatores renoprotetores pelas CTM cultivadas ou (f) pela introdução de células progenitoras renais que geradas *ex vivo* a partir de CTE ou iPS.

Fonte: Adaptado de Guo e Cantley, 2010.

Evidências recentes mostram que as CTMO podem contribuir para formação de novos podócitos, células tubulares, endoteliais e mesangiais. Os efeitos benéficos da terapia celular parecem estar associados, principalmente, ao mecanismo endócrino e parácrino das células-tronco injetadas, através da secreção de vários fatores que atuam sobre as vias de proliferação, sobrevivência, inflamação, angiogênese e imunidade (Iwatani e Imai, 2010; Rosenberg, 2013; Peired et al., 2016; Thakkar et al., 2017). De acordo com os estudos atuais, a secreção de diferentes citocinas, fatores de crescimento, quimiocinas e microvesículas contendo RNAmi, RNAm e proteínas pelas células-tronco mesenquimais no local da lesão, tem um papel chave na regeneração renal (Tsuji e Kitamura, 2015; Suzuki et al.,

2016; Eirin et al., 2017) (Figura 11). Portanto, a terapia celular com células-tronco se mostra promissora para futuro tratamento de doenças renais humanas (Rosenberg, 2013; Roushandeh et al., 2017).

Figura 11 - Propriedades das CTM em doenças renais

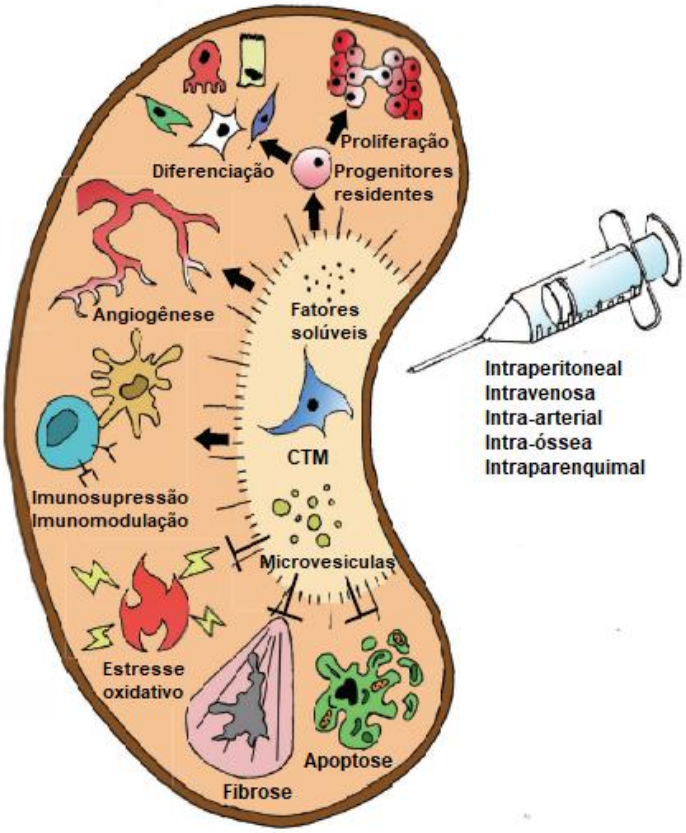

Legenda: CTM – células-tronco mesenquimais; setas largas- significa melhora; barra em T- significa redução.

Nota: CTM, fatores solúveis ou microvesículas podem ser administrados via intraperitoneal, intra-arterial, intravenosa, intraparenquimal ou intra-óssea. Elas exercem ações renoprotetoras e regenerativas em tecidos danificados via secreção parácrina de vários fatores promovendo ações anti-fibrótica e anti-apoptótica, pró-angiogênica, anti-oxidativa, proliferativa e diferenciadora, além da imunossupressão e imunomodulação do sistema imune.

Fonte: Adaptado de Peired et al., 2016.

Atualmente, a doença renal crônica (DRC) é um problema universal de saúde pública que afeta milhares de pessoas em todo o mundo. A DRC é incurável e requer tratamento substitutivo da função renal, incluindo diálise ou transplante renal (Van Koppen et al., 2012; Hickson et al., 2016; Peired et al., 2016). Apesar do Brasil ser o segundo país do mundo em número de transplantes, de acordo com os dados de março 2017 da Associação Brasileira de Transplante de Órgãos (ABTO), o número de pacientes inscritos na lista de espera para transplante de rim é de 20.965

(Tonelli e Riella, 2014; ABTO, 2017). Em 2013, no Brasil, o número de pacientes mantidos em diálise era de 100.397, a taxa de mortalidade anual foi de 18%, aonde os gastos com o programa de diálise e transplante renal no Brasil, por ano, chegaram a aproximadamente 1,4 bilhão de reais (Oliveira-Sales et al, 2013; SBN, 2013). Em 2016, já foram 122.825 pacientes em tratamento dialítico no Brasil (SBN, 2016). Assim, a carência de órgãos e o alto custo dos tratamentos atuais são fatores que limitam essas ações e levam à necessidade iminente do desenvolvimento de novas terapias, como a terapia celular com células-tronco de medula óssea, devido aos seus efeitos benéficos descritos na literatura. A terapia celular tem contribuído significativamente para o restabelecimento da morfologia e função renal em doenças renais aguda e crônica, e a comunicação celular bem ajustada no microambiente renal é importante para a manutenção da homeostase tecidual. Entretanto, pouco se sabe sobre os efeitos das células-tronco transplantadas na comunicação celular entre as células residentes danificadas.

1 **OBJETIVOS**

1. 1 **Geral**

O presente trabalho teve como objetivo geral avaliar os efeitos do transplante de células mononucleares de medula óssea na comunicação celular entre as células renais de ratos com hipertensão renovascular.

1.2 **Específicos**

Os objetivos específicos foram avaliar os seguintes parâmetros:

a) Pressão arterial semanalmente de todos os animais;
b) Função renal através da análise bioquímica de proteinas totais, creatinina e ureia em amostras de sangue e urina;
c) Estruturas morfológicas do tecido renal através da coloração histológica de rotina Hematoxilina e Eosina;
d) Fibrose no parênquima renal através da coloração Picro Sirius Red;
e) Localização e quantificação das CMMO GFP+ transplantadas no tecido renal por imunofluorescência e citometria de fluxo;
f) Expressão de N- e E-caderinas, e renina no tecido renal por microscopia de luz ou confocal;
g) Expressão de N- e E-caderinas, renina, conexina 40 e nefrina no tecido renal por western blotting.

2 **METODOLOGIA**

2.1 **Animais**

O protocolo de manuseio e experimentação dos animais foi aprovado pelo Comitê de Ética do Instituto de Biologia Roberto Alcântara Gomes da Universidade do Estado do Rio de Janeiro (n.°CEUA/029/2013).

Neste trabalho, foram utilizados ratos *Wistar* machos e ratos *Lewis* transgênicos GFP (LEW-Tg eGFP F455/Rrrc) que foram gentilmente cedidos pelo Dr Alfredo Miranda Góes do Departamento de Bioquímica e Imunologia da Universidade Federal de Minas Gerais. As alterações genéticas são caracterizadas pela presença do vetor lentivírus, contendo o gene eGFP sob o controle do promotor da ubiquitina C. Todos os animais foram mantidos no biotério do Departamento de Histologia e Embriologia (IBRAG/UERJ) em ambiente com temperatura (21 ± 2^0C) e umidade (60 ± 10%) controladas, submetidos a ciclo de luz invertido (12h/claro/escuro), exaustão 15 min/h e alimentados com ração balanceada padrão (NUVILAB®, Brasil) e água *ad libitum.*

2.2 **Seleção dos animais *Lewis* eGFP por citometria de fluxo**

Os ratos *Lewis* que apresentaram maior expressão da proteína eGFP foram selecionados a partir da análise de fluorescência das células do sangue periférico por citometria de fluxo. Inicialmente, os animais foram submetidos à anestesia inalatória para a coleta de 0,2 ml de sangue periférico através de um pequeno corte na ponta da cauda. As amostras foram centrifugadas a 800 x g por 10 minutos, e então, o plasma e o anel de eritrócitos foram coletados e ressuspendidos em 3 ml de PBS (tampão fosfato salino) pH 7.2. A amostra foi depositada cuidadosamente sobre Ficoll (Histopaque 1077, Sigma-Aldrich) e centrifugada a 819 x g por 30 minutos, à temperatura ambiente. O anel de células mononucleares formado na interface Ficoll – PBS, foi coletado e ressuspendido em 0,6 ml de PBS pH 7.2. Então, as amostras

foram analisadas pelo citômetro de fluxo (BD Accuri, BD Biosciences). As análises dos dados foram realizadas no BD CSampler software. Apenas os animais que apresentaram no mínimo 80% de células fluorescentes foram selecionados para o isolamento das CMMO GFP^+ transplantadas.

2.3 **Indução da hipertensão arterial**

Para o estudo da doença renal crônica, foi utilizado o modelo de Hipertensão Renovascular (HR) proposto por Goldblatt – 2R1C (Goldblatt et al., 1934). Ratos *Wistar,* com aproximadamente 2 meses de idade, foram anestesiados com Xilazina (Anasedan - 20 mg/kg) e Cetamina (Virbac - 40 mg/Kg), intraperitonealmente. A seguir, realizamos uma incisão cirúrgica para localização e isolamento da artéria renal esquerda. O tecido conectivo foi cuidadosamente separado da artéria renal esquerda. Uma vez isolada, foi colocado um clipe de prata (0,2 mm de abertura) nesta artéria, deixando-a parcialmente ocluída (Figura 12). Uma vez que a oclusão reduziu o fluxo renal em cerca de 50% (Lupu et al., 1972), há o estabelecimento da condição necessária para o desenvolvimento da hipertensão. Outros ratos *Wistar* também foram submetidos ao mesmo procedimento cirúrgico, mas não realizamos a colocação do clipe de prata (oclusão parcial da artéria renal), assim foram considerados como animais controle (sham).

Figura 12 - Cirurgia para indução da hipertensão renovascular

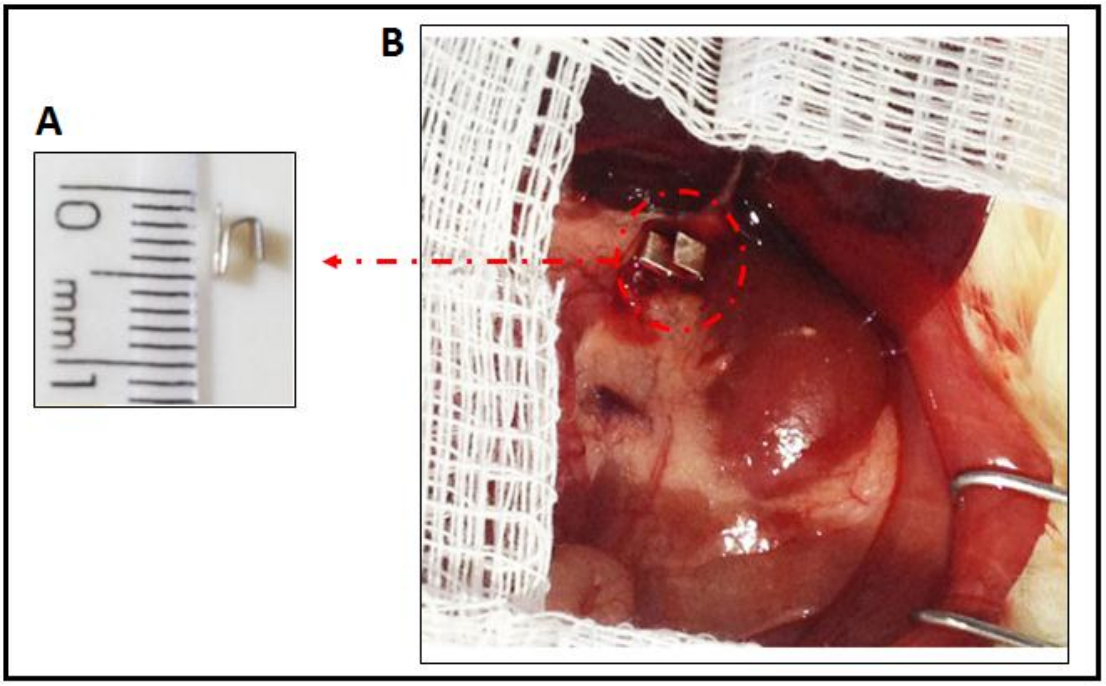

Nota: (A) Dimensão do clipe de prata (0,2 mm de abertura); (B) O clipe está implantado na artéria renal esquerda.

2.4 **Isolamento de células mononucleares da medula óssea (CMMO) de ratos transgênicos *Lewis* eGFP** (Lira et al., 2017)

As células de medula óssea foram obtidas a partir dos fêmures e tíbias de ratos *Lewis* com aproximadamente 2 meses de idade. A pele e os músculos adjacentes ao fêmur e à tíbia foram retirados, evitando o rompimento de vasos sanguíneos presentes na região. Os fêmures e as tíbias foram colocados em placas de petri contendo PBS para dissecação do músculo. Em seguida, as epífises ósseas foram cortadas e os ossos colocados no interior de uma ponteira de 1000 µL, sendo centrifugado a 461 xg por 5 minutos à 4°C, para a obtenção do estroma medular. Então, a medula foi coletada e homogeneizada com PBS e as ponteiras, contendo os fêmures e as tíbias, foram descartadas. As amostras referentes a cada pata do animal foram reunidas e centrifugadas a 461 x g por 5 minutos à 4°C. O pellet de células foi ressuspendido em 4 ml de DMEM (Meio Eagle modificado por Dulbecco, Sigma–Aldrich) sem soro, pH 7.2 e, em seguida, adicionado cuidadosamente sobre 4 ml de Ficoll (Histopaque 1077, Sigma-Aldrich). Os tubos foram centrifugados a 819 x g por 30 minutos, à temperatura ambiente. O anel de células formado na interface Ficoll – meio de cultura, que contém as células mononucleares de medula óssea, foi coletado e, então, as células foram ressuspendidas em 10 ml PBS pH 7.2 e centrifugadas a 461 x g por 5 minutos, à 4°C. Em seguida, o sobrenadante foi desprezado e este processo repetido mais duas vezes, para a retirada total do Ficoll. Logo em seguida, as células foram ressuspendidas em 1 ml de PBS gelado estéril, pH 7.2, e contadas na câmara de Neubauer. As seringas de 1 ml foram preparadas com $1x10^6$ células diluídas em 0,3 ml de PBS gelado, pH 7.2 (Figura 13).

Figura 13 - Isolamento das células mononucleares da medula óssea

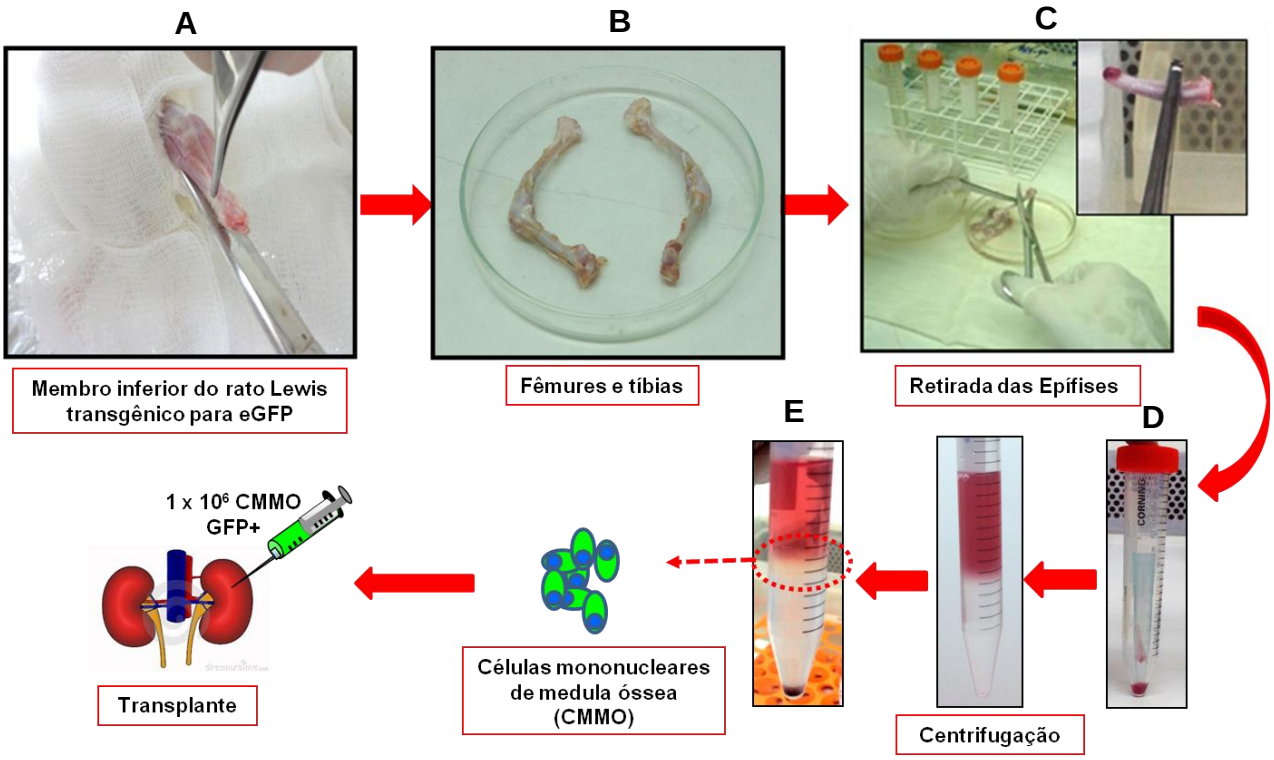

Legenda: CMMO GFP$^+$ - células mononucleares de medula óssea obtidas de animais GFP$^+$.
Nota: (A) Retirada do fêmur e tíbia; (B) Dissecação de todo o músculo; (**C**) Retirada das epífises e exposição do canal medular; (**D**) Centrifugação para obtenção do estroma celular; (**E**) Formação do anel de CMMO GFP$^+$.

2.5 **Transplante das CMMO GFP$^+$ na região subcapsular renal**

Após quatro semanas da clipagem da artéria renal esquerda, as CMMO GFP$^+$ foram isoladas e imediatamente transplantadas na região subcapsular de ratos 2R1C anestesiados, intraperitonealmente com Xilazina (20 mg/kg) e Cetamina (40 mg/Kg) (Figura 14). Este procedimento de transplante das CMMO GFP$^+$ nos animais 2R1C foi realizado uma única vez.

Figura 14 - Transplante das CMMO GFP$^+$ na região subcapsular renal nos animais dos grupos tratados

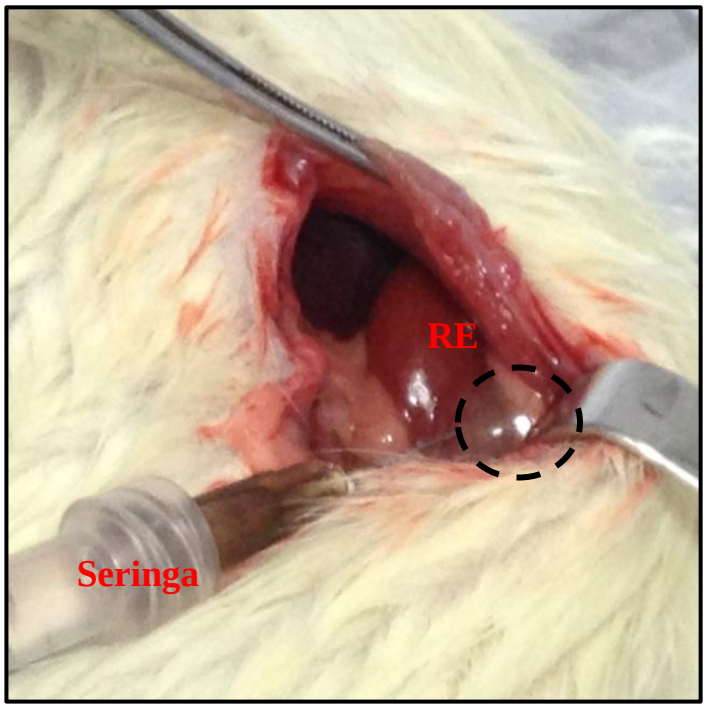

Legenda: RE – rim esquerdo.
Nota: No momento da injeção das CMMO GFP$^+$ ocorre a formação de uma bolha contendo as células (área selecionada em preto), sendo absorvidas aos poucos pelo parênquima renal.

2.6 **Grupos experimentais**

Para formação dos grupos experimentais, a cirurgia da clipagem da artéria renal esquerda foi realizada na semana 1 e o transplante das CMMO GFP$^+$ na 4ª semana (Figura 15). Então, foram formados 6 grupos experimentais (n=6 em cada grupo):

Grupo Controle: animais sham – submetidos ao estresse da cirurgia, porém sem a colocação do clipe de prata.

Grupo 2R1C: animais submetidos à cirurgia da clipagem da artéria renal esquerda, sendo submetidos à eutanásia após 30 dias da cirurgia;

Grupo 2R1C + CMMO 24h: animais 2R1C que receberam transplante das CMMO GFP$^+$ sendo submetidos à eutanásia 24 horas após o transplante;

Grupo 2R1C + CMMO 48h: animais 2R1C que receberam transplante das CMMO GFP$^+$ sendo submetidos à eutanásia 48 horas após o transplante;

<u>Grupo 2R1C + CMMO 7d</u>: animais 2R1C que receberam transplante das CMMO GFP^+ sendo submetidos à eutanásia 7 dias após o transplante;

<u>Grupo 2R1C + CMMO 15d</u>: animais 2R1C que receberam transplante das CMMO GFP^+ sendo submetidos à eutanásia 15 dias após o transplante.

Figura 15 - Organização dos grupos experimentais

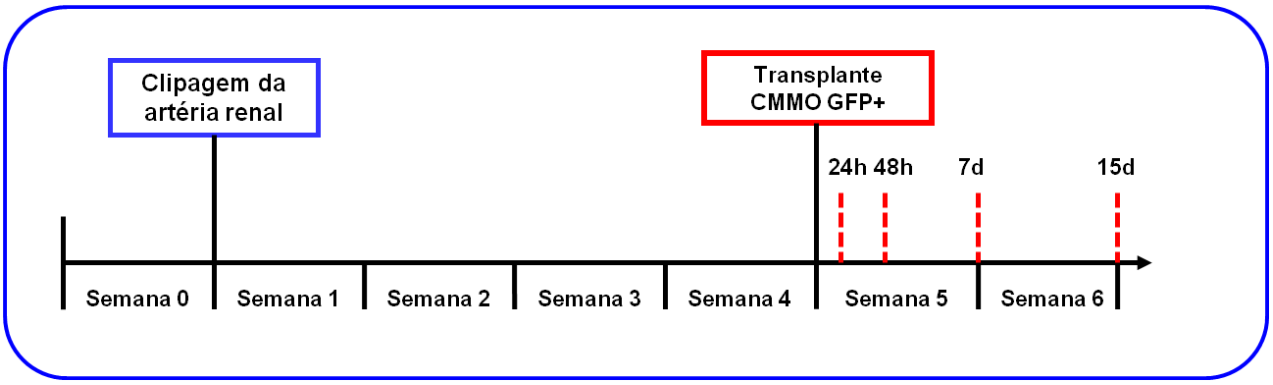

Nota: A linha tracejada em vermelho mostra o período da eutanásia de cada grupo experimental.

2.7 **Pressão arterial**

A aferição da pressão arterial sistólica (mmHg) foi realizada por um método não invasivo de pletismografia de cauda (Letica LE 5100 – Pantalab ®, Espanha). Neste método, a artéria da cauda é brevemente ocluída com o auxílio de um pequeno "*cuff*", além de um sensor que também é colocado na cauda do animal. Esse sensor é capaz de detectar a pulsação arterial e enviar o sinal para um conversor analógico digital. A aferição da pressão arterial foi realizada semanalmente, a partir da semana 0 até a semana 6 nos animais dos diferentes grupos experimentais, obtendo em cada sessão três medições repetidas para cada animal, a fim de obter uma média final dos valores obtidos. Os animais foram adaptados previamente por duas semanas, antes do período experimental, para minimizar o estresse durante a aferição da pressão arterial, reduzindo a influência do estresse induzido pela manipulação do animal.

2.8 **Análise bioquímica do plasma e urina**

Para a coleta da urina, os animais foram colocados individualmente em gaiolas metabólicas no dia anterior à eutanásia (Figura 16). Inicialmente, deixamos os animais com livre acesso à água, mas em jejum por um período de 6 horas, a fim de evitar a contaminação da urina com as proteínas da ração, para realizarmos o teste da fita reagente na amostra de urina isolada. Após esse período, voltamos a disponibilizar a ração comercial e livre acesso à água por mais 18 horas para continuarmos a coleta da urina (urina 24 horas usada nos testes bioquímicos quantitativos). Ao final deste período foi realizada uma centrifugação branda de 60 segundos apenas para separarmos grandes fragmentos de ração da urina. Assim, a urina coletada nas últimas 18 horas foi acrescentada à urina coletada nas 6 horas iniciais, totalizando a coleta da urina durante 24 horas, em seguida, sendo armazenada a -20°C para as análises bioquímicas. Neste mesmo dia, os animais foram anestesiados com Xilazina (20 mg/kg) e Cetamina (40 mg/Kg), com injeção intraperitoneal para a eutanásia. Amostras de sangue foram obtidas por punção cardíaca e colocadas em tubos previamente heparinizados. Em seguida, as amostras foram centrifugadas a 819 x g por 10 minutos, à temperatura ambiente, e o plasma foi armazenado a -20°C para análise bioquímica.

Para avaliar a função renal, analisamos os níveis de proteínas totais, creatinina e ureia em amostras de urina e plasma sanguíneo.

Figura 16 - Gaiola metabólica

Nota: O animal tem livre acesso à água e a urina é coletada no béquer abaixo do funil, como mostrado pela seta.

2.8.1 Análise bioquímica da urina através da tira reagente

A urinálise foi realizada com auxílio das tiras reagentes (iChem 10 sg Urine chemistry strips – Iris diagnostics), considerado o modo mais simples e rápido para realizar 10 ou mais análises bioquímicas clinicamente importantes, além de detectar a presença de sangue na urina. As tiras reagentes possuem pequenas almofadas absorventes, impregnadas com substâncias químicas, presas a uma tira de plástico (Figura 17). Quando em contato com a urina, ocorre uma reação química em cada almofada, que produz determinada coloração. As cores resultantes foram interpretadas, comparando-as com uma tabela de cores fornecidas pelo fabricante (Iris diagnostics). Inicialmente, as amostras de urina 6h foram homogeneizadas, em seguida, colocadas sob a tira reagente, que interagiu por aproximadamente 60 segundos. Logo após, foi removido o excesso da amostra com auxílio de papel absorvente e a leitura da tira foi realizada.

Este teste qualitativo foi capaz de analisar os seguintes parâmetros bioquímicos: bilirrubina, urobilinogênio, corpos cetônicos, ácido ascórbico, glicose,

proteínas, sangue e nitrito, além de detectar a presença de leucócitos, e medir pH e densidade urinária. Todos os resultados de cada amostra foram anotados em tabela comparativa entre os grupos experimentais.

Figura 17 - Ilustração das tiras reagentes utilizadas na análise bioquímica

Nota: Cada quadrante representado por cores diferentes está relacionado com um teste bioquímico específico. Após a imersão na amostra de urina, ocorre a variação de cor de acordo com o resultado.

2.8.2 Quantificação da creatinina e ureia do plasma e urina

As concentrações de creatinina e ureia foram realizadas com uso dos kits comerciais da Bioclin (Creatinina cinética - K067 e Ureia cinética - K056) para leitura no espectrofotômetro (A25, BioSystems) em 510nm e 340 nm, respectivamente, aos 30 e 90 segundos. A técnica está baseada na reação da creatinina com o picrato alcalino em meio tamponado, obtendo-se um cromógeno cuja absorbância é proporcional à concentração de creatinina na amostra. Já a técnica da quantificação da ureia está baseada no consumo de NADH pela reação. A partir dos valores de absorbância de cada amostra, calculamos o valor da creatinina e ureia de acordo com as fórmulas abaixo:

$$\Delta \text{ A do Padrão ou da Amostra} = \text{Abs. 90 segundos} - \text{Abs. 30 segundos}$$

$$\text{Creatinina (mg/dL)} = \frac{\Delta \text{ A da Amostra x Concentração do Padrão (3mg/dL)}}{\Delta \text{ A do Padrão}}$$

$$\text{Uréia (mg/dL)} = \frac{\Delta \text{ A da Amostra}}{\Delta \text{ A do Padrão}} \times 70$$

Os valores obtidos foram utilizados na construção dos gráficos de concentração da creatinina e ureia, no software Graph Pad Prism 6.0.

2.8.3 Quantificação das proteínas totais do plasma e urina

Para a dosagem das proteínas totais presentes no plasma e na urina, foram utilizados os kits comerciais da Bioclin (Proteínas totais monoreagente - K031 e Bioprot U/LCR - K108, respectivamente) para leitura no espectrofotômetro (A25, BioSystems) em 545 nm. A quantificação das proteínas totais foi realizada pelo método de Biureto, onde as ligações peptídicas das proteínas reagem com os íons cúpricos, em meio alcalino, formando um complexo de coloração violeta que é proporcional ao teor das proteínas no meio. A partir dos valores de absorbância de cada amostra, calculamos o valor das proteínas totais de acordo com a fórmula abaixo:

$$\text{Proteínas Totais (g/dL)} = \frac{\text{Absorbância da Amostra}}{\text{Absorbância do Padrão}} \times 4$$

Os valores obtidos foram utilizados na construção dos gráficos de concentração das proteínas totais, no software Graph Pad Prisma 6.0.

2.9 **Processamento do tecido renal para microscopia de luz**

Após a eutanásia dos animais, os rins foram coletados, fixados em formol 10% durante 3 dias, lavados em água corrente por 1h e desidratados em álcool 70%

overnight. No dia seguinte, foi dado prosseguimento a desidratação em álcool 90% e duas séries em álcool 100% por 1h em cada banho. Em seguida, as amostras passaram por duas séries de xilol 30 minutos cada, imersas em dois banhos de parafina por 40 minutos cada e finalmente, inclusão em parafina. Após a microtomia dos blocos, os cortes de 5 µm foram aderidos às lâminas silanizadas.

Para verificar alterações histopatológicas, as lâminas foram coradas com hematoxilina e eosina (HE) e analisadas ao microscópio de luz.

2.10 **Análise quantitativa de colágeno**

Para análise quantitativa da fibrose renal, lâminas contendo os cortes histológicos foram colocadas na estufa a 60ºC por 30 minutos e, em seguida, os cortes foram desparafinizados em 3 séries de xilol e hidratados em séries decrescentes de álcool (100%, 90%, 70%) por 2 minutos em cada etapa. Os cortes foram corados com Picro-Sirius Red (solução a 0,1% de Direct Red 80, Sigma-Aldrich) por 1 hora, imersos em solução de HCl 0,1N e lavados com água destilada. Em seguida, o tecido foi contracorado com hematoxilina e submetido à desidratação crescente em álcool 70%, álcool 90% e álcool 100%, 3 minutos cada. Finalmente, os cortes foram clarificados em 3 séries de xilol e as lâminas foram montadas com entellan (Merck).

Para quantificação do colágeno por Picro Sirius red, foram necessárias três lâminas de cada animal. As imagens das áreas coradas em vermelho, consideradas como fibrose pelo acúmulo excessivo de colágeno, foram capturadas com o uso da objetiva de 20X (8 campos aleatórios de cada lâmina, no total de 120 campos analisados por grupo experimental). As imagens foram quantificadas pelo programa Image-Pro Plus 7.0 e os valores médios das áreas selecionadas foram expresso como a porcentagem de área marcada.

2.11 **Imunohistoquímica**

As lâminas com cortes de rim foram colocadas numa estufa de 60°C por 20 minutos e, em seguida, submetidas ao processo de desparafinização através de dois

banhos de xilol e hidratados em séries decrescentes de álcool (100%, 90%, 70%) por 2 minutos em cada etapa. Após esta etapa inicial, os cortes foram processados para aplicação das técnicas de imunoperoxidase ou imunofluorescência descritas abaixo.

2.11.1 Imunoperoxidase

Após hidratação e lavagem com água destilada, os cortes foram incubados com peróxido de hidrogênio por 15 minutos, com o objetivo de eliminar a peroxidase endógena (Detection Kit - Invitrogen). Em seguida, os cortes foram incubados em tampão citrato pH 6,0 por 20 minutos, a 60°C, para a recuperação dos sítios antigênicos. Após lavagens com PBS (pH 8), os cortes foram submetidos à solução de bloqueio BSA 3%, por 20 minutos, com o objetivo de evitar a ligação inespecífica do anticorpo primário. Posteriormente, os cortes foram incubados com os anticorpos primários anti-renina (sc-137252 Santa Cruz Biotechnology) ou conexina 40 (ab101929 Abcam), em solução de BSA 1% a uma diluição de 1:100 e 1:500, respectivamente) *overnight*. No dia seguinte, os cortes foram lavados com PBS (pH 8) e incubados com anticorpo secundário biotinilado por 1 hora e, em seguida, o procedimento de lavagem foi realizado novamente. A solução de estreptavidina-peroxidase foi adicionada sobre os cortes por 30 minutos. O DAB foi adicionado e o tempo de exposição foi de 30-60 segundos. Os cortes foram corados com hematoxilina para coloração nuclear e, então, submetidos à desidratação crescente com banhos de álcool 70%, 90% e 100%, seguido da etapa de clarificação com 2 banhos em xilol e montagem das lâminas com entellan (Merck).

2.11.2 Imunofluorescência

Após hidratação e lavagem com água destilada, as lâminas com os cortes foram colocadas no tampão citrato pH 6,0 por 20 minutos a 60°C e lavadas com PBS (pH 8). Em seguida, incubadas com cloreto de amônio 2% por 30 minutos e,

depois, com solução BSA 5% em PBS (pH 8) por 1 hora, para o bloqueio de sítios não específicos. Posteriormente, os cortes foram incubados com os anticorpos primários anti-GFP (ab290 Abcam), anti-N-caderina (ab18203 Abcam) ou anti-E-caderina (3195 Cell Signalling Technology) em solução de BSA 1% a uma diluição de 1:100, 1:100 e 1:400, respectivamente), *overnight*. No dia seguinte, os cortes foram novamente incubados com a solução de bloqueio BSA 5% em PBS (pH 8), por 20 minutos, e lavados com PBS (pH 8), para então serem incubados com anticorpo secundário conjugado com Alexa-488 (Life Technologies), seguido pela adição ou não do corante nuclear DAPI (Sigma-Aldrich) a uma diluição 1:10.000 em água destilada. As lâminas foram montadas com ProLong® Gold (Invitrogen) e observadas ao microscópio confocal de varredura a laser Zeiss LSM 510 META.

2.12 **Western Blotting**

Fragmentos de rim (100 mg) dos grupos experimentais foram lisados em Tampão de Lise contendo 1% triton x-100, 50mM Tris (pH 7,4), 30mM pirofosfato de sódio, 150mM cloreto de sódio, 0,1% SDS, 50mM fluoreto de sódio, 1mM ortovanadato de sódio e 1 µg/ml de coquetel inibidor de protease (Roche). Os fragmentos foram homogeneizados no aparelho Turrax (Ika-Labortechnik) e, após centrifugação a 4.000 x g por 30 minutos, a 4°C, os sobrenadantes foram coletados. As concentrações proteicas das amostras foram quantificadas através de kit específico (BCA Protein Assay Reagent, Thermo Scientific) com auxílio de leitor de Elisa e comprimento de onda 540nM (TU-1800 UV-VIS). Em seguida, as amostras foram aliquotadas e o tampão de amostra (Tris-HCl 50mM, pH 6,8. SDS 1%, 2-mecaptoetanol 5%, glicerol 10% e azul de bromofenol 0,0001%) adicionado para desnaturar as proteínas a uma temperatura de 100 °C por 5 minutos. As amostras foram mantidas a -20°C até a análise.

As proteínas totais foram separadas em gel de poliacrilamida a 10% ou 12%, por 1 hora, a 150V. Para a identificação dos respectivos pesos moleculares durante a separação das proteínas por eletroforese, foi utilizado marcador de peso molecular específico (Full Range Rainbow; Amersham Biosciences). Após a corrida, as proteínas foram transferidas para uma membrana de PVDF (HybondP; Amersham

Biosciences) utilizando o sistema semi-dry (Bio-Rad) por 1 hora, a 15V. Após a transferência, a membrana foi bloqueada com 5% leite desnatado diluído em T-TBS (Tris-HCl 20mM, pH7,5, NaCl 0,5mM, Tween-20 0,05%) por 1 hora e, em seguida, a membrana foi incubada com os anticorpos primários anti-renina,(sc-137252 Santa Cruz Biotechnology 1:500), anti-conexina 40 (ab101929 Abcam 1:500), anti-N-caderina (ab18203 Abcam 1:500), anti-E-caderina (3195 Cell Signalling Technology 1:800), anti-nefrina (sc32530 1:500) ou β-actina (A2066 Sigma-Aldrich 1:10.000) diluídos em 1% leite desnatado com T-TBS *overnight*. Após lavagem da membrana com T-TBS, foram adicionados os anticorpos secundários biotinilados respectivos e, em seguida, estreptavidina-peroxidase (Invitrogen), diluídos 1:5.000 a 1:10.000 em 1% leite desnatado com T-TBS, por 1 hora. Finalmente, a membrana foi incubada por 1 minuto com a solução quimioiluminescente (ECL prime, Amersham Biosciences) e revelada no ChemiDoc MP (Bio-Rad). As bandas foram visualizadas no programa Image Lab (Bio-Rad), a densidade das bandas foi quantificada no Adobe Photoshop CS e todos os resultados foram normalizados pelo controle interno, β-actina.

2.13 **Quantificação das CMMO GFP+ após o transplante**

Os fragmentos do rim clipado (150 mg), contendo as regiões cortical e medular, foram macerados mecanicamente com bisturi e, em seguida, colocados sob ação da colagenase tipo IA (Sigma Aldrich) juntamente com EGTA 0,05mM na proporção de 1:1 por 5 minutos, à 37ºC, sob agitação constante e protegidos de luz direta. As células dissociadas no sobrenadante foram recolhidas e lavadas com DMEM gelado. A suspensão de células foi centrifugada 461 x g por 10 minutos. O pellet foi ressuspendido em 6 ml de PBS (pH 7,2) estéril e, então, filtrado com auxílio do Cell Strainer 100µm (Corning). A suspenção de células foi levada ao citômetro de fluxo (BD Accuri, BD Biosciences) para a quantificação das CMMO GFP^+ transplantadas no rim esquerdo dos ratos *Wistar* com hipertensão renovascular. Os dados foram obtidos a partir do software BD CSampler.

2.14 **Análise estatística**

Os dados foram apresentados como média ± erro padrão da média (EPM) de 6 animais por grupo. Todos os parâmetros foram analisados estatisticamente pelo teste one-way ANOVA seguido pelo pós-teste de Tukey, com exceção da pressão arterial que utilizou two-way ANOVA com pós-teste de Holm-Sidak através do programa *Graph Pad Prism* 6, onde $p<0,05$ foi considerado estatisticamente significativo.

3 RESULTADOS

3.1 Análise da pressão arterial sistólica dos animais 2R1C após o transplante das CMMO GFP$^+$

Após clipagem da artéria renal esquerda, observamos um aumento significativo da PAS (p<0,001) e estabelecimento da hipertensão arterial sistêmica nos animais 2R1C. A PAS permaneceu elevada até a sexta semana nos animais 2R1C. Após 7 e 15 dias do transplante das CMMO GFP$^+$ na região subcapsular do rim esquerdo, observamos redução significativa da PAS (p<0,001). No entanto, os animais dos grupos transplantados 24 e 48 horas não apresentaram nenhuma alteração na PAS (Figura 18 e tabela 1).

Figura 18 - Evolução da pressão arterial no modelo 2R1C e efeito do transplante das CMMO GFP$^+$ na pressão arterial sistólica (PAS)

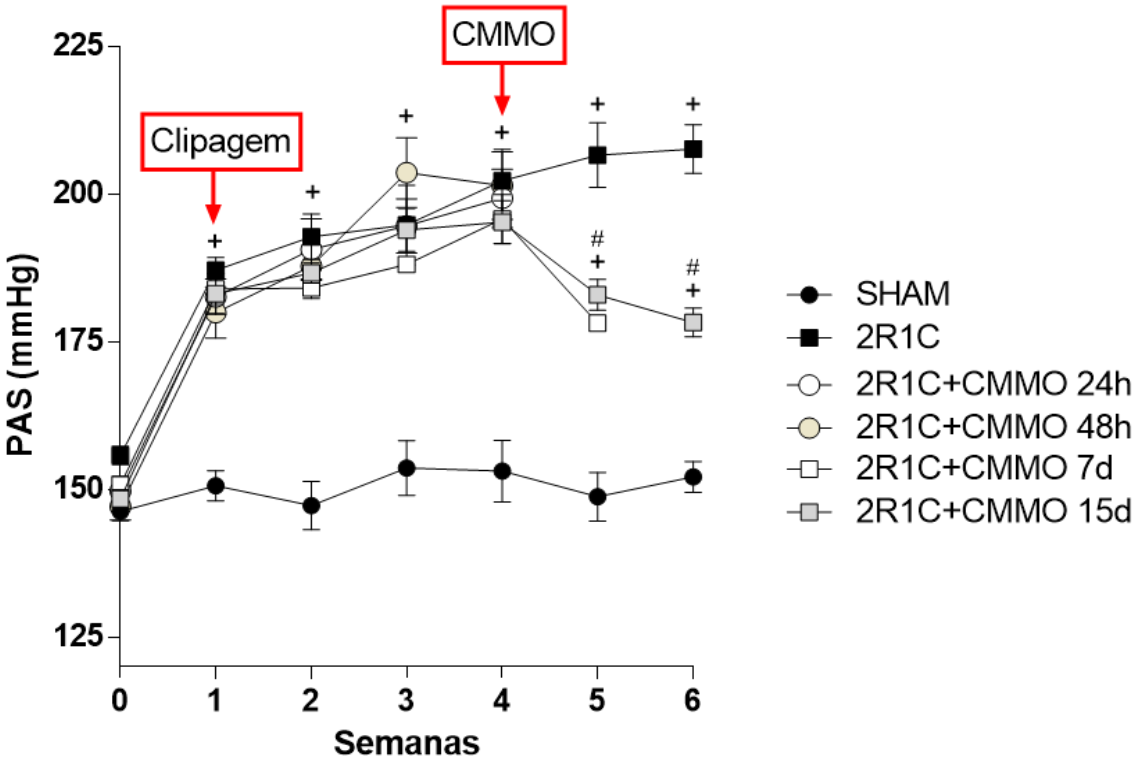

Legenda: Diferença significativa p<0,001 +com relação ao grupo sham (controle), #com relação ao grupo 2R1C.

Tabela 1 - Evolução da pressão arterial sistólica (PAS) dos grupos experimentais

Pressão Arterial Sistólica (mmHg)						
Semanas	**Sham**	**2R1C**	**2R1C + CMMO 24h**	**2R1C + CMMO 48h**	**2R1C + CMMO 7d**	**2R1C + CMMO 15d**
0	146,3 ± 1,5	155,8 ± 1,2	149,8 ± 3,4	157,1 ± 2,7	150,8 ± 1,4	148,5 ± 2,5
1	150,6 ± 2,5	187,1 ± 2,1	182,6 ± 2,9	180,0 ± 4,3	184,0 ± 2,6	183,1 ± 3,3
2	147,3 ± 4,1	192,8 ± 3,8	190,6 ± 5,2	187,8 ± 2,1	184,1 ± 1,7	186,6 ± 1,7
3	153,6 ± 4,6	194,8 ± 6,7	194,7 ± 4,5	203,6 ± 5,8	188,2 ± 1,2	194,0 ± 3,5
4	153,1 ± 5,1	202,3 ± 5,3	199,3 ± 4,9	201,5 ± 5,7	195,8 ± 4,1	195,3 ± 3,6
5	148,8 ± 4,1	206,6 ± 5,4	†	†	178,8 ± 1,3	183,0 ± 2,5
6	152,1 ± 2,6	207,6 ± 4,0	†	†	†	178,3 ± 2,4

Leganda: mmHg – milímetro de mercúrio; † - animais eutanasiados; EPM – erro padrão da média.
Nota: Os valores são de média ± EPM.

3.2 **Análise do perfil bioquímico após o transplante das CMMO GFP$^+$**

A função renal dos diferentes grupos experimentais foi avaliada qualitativamente, através da tira reagente, e quantitativamente, por meio da dosagem de proteínas totais, creatinina e ureia no plasma e urina.

3.2.1 Análise qualitativa com tira reagente

Com relação à análise bioquímica qualitativa da urina, os parâmetros analisados através da tira reagente foram descritos na tabela 2 e os resultados expressos em cruzes de 1+ a 3+ e valores específicos. Os parâmetros: urobilinogênio, bilirrubina, ácido ascórbico, glicose, sangue e nitrito foram negativos em todas as amostras de urina dos seis grupos estudados. O mesmo ocorreu na medida do pH, que permaneceu em torno de 7.0. Em relação à densidade urinária, os animais apresentaram valores entre 1000 e 1025, que se encontram dentro da faixa de normalidade. Com relação à presença de corpos cetônicos, o teste foi positivo (1+) para todos os grupos, exceto no grupo sham, provavelmente devido ao

jejum prolongado que foram submetidos os animais dos grupos experimentais para a coleta de amostras de urina. A análise da proteinúria mostrou a presença de 2+ (100 mg/dL) a 3+ (300 mg/dL) no grupo 2R1C e 2+ (100 mg/dL) nos grupos transplantados 2R1C + CMMO 24 horas e 48 horas. Já nos grupos transplantados 2R1C + CMMO 7 e 15 dias, houve uma redução para 1+ (30 mg/dL). A presença de leucócitos na urina foi detectada em todos os grupos estudados. Nos animais 2R1C, 2R1C + CMMO 24 horas e 2R1C + CMMO 48 horas, houve um aumento no número de leucócitos 3+ (500 WBCs/µL), 3+ a 2+ (500-75 WBCs/µL) e 2+ (75 WBCs/µL), respectivamente. Entretanto, nos grupos 2R1C + CMMO 7 e 15 dias, o número de leucócitos reduziu para 1+ (25 WBCs/µL), semelhante ao encontrado no grupo sham (Tabela 2).

Tabela 2 - Análise qualitativa da urina dos grupos experimentais (n=6)

Parâmetros	Sham	2R1C	2R1C + CMMO 24h	2R1C + CMMO 48h	2R1C + CMMO 7d	2R1C + CMMO 15d
1. Bilirrubina	(-)	(-)	(-)	(-)	(-)	(-)
2.Urobilinogênio	(-)	(-)	(-)	(-)	(-)	(-)
3.Corpos cetônicos	(-)	(1+)	(1+)	(1+)	(1+)	(1+)
4. Ácido ascórbico	(-)	(-)	(-)	(-)	(-)	(-)
5. Glicose	(-)	(-)	(-)	(-)	(-)	(-)
6. Proteínas	(-)	(2 a 3+)	(2+)	(2+)	(1+)	(1+)
7. Sangue	(-)	(-)	(-)	(-)	(-)	(-)
8. pH	7	7	7	7	7	7
9. Nitrito	(-)	(-)	(-)	(-)	(-)	(-)
10. Leucócito	(1+)	(3+)	(3+ a 2+)	(2+)	(1+)	(1+)
11. Densidade	1000	1025	1010	1015	1010	1010
12. Cor	Amarelo claro	Amarelo	Amarelo	Amarelo	Amarelo claro	Amarelo claro

3.2.2 Análise dos níveis de proteínas totais após o transplante das CMMO GFP^+

A análise quantitativa de proteínas totais demonstrou uma redução na concentração de proteínas totais do plasma no grupo 2R1C (4,41 g/dL ± 0,19) juntamente com aumento de excreção de proteínas na urina (99,58 g/24h ± 3,53), em relação ao grupo sham (controle) (5,67 g/dL ± 0,17 no plasma e 54,56 g/24h ±

0,49 na urina). Após 24 horas do transplante, foi observada uma tendência ao reestabelecimento do nível plasmático das proteínas totais (5,25 g/dL ± 0,24), mas na urina, a concentração de proteínas totais excretadas permaneceu elevada (104,6 g/24h ± 3,90). Entretanto, após 48 horas do transplante, a concentração plasmática das proteínas totais foi semelhante ao observado no grupo sham (5,99 g/dL ± 0,23) e já se observou uma tendência à redução da proteína excretada na urina (95,10 g/24h ± 1,94). Após 7 e 15 dias do transplante, os níveis plasmáticos das proteínas totais permaneceu semelhante ao grupo sham (5,92 g/dL ± 0,29 e 5,72 g/dL ± 0,19, respectivamente), porém, observou-se uma redução significativa de proteínas excretadas na urina (74,67 g/24h ± 4,3 e 79,50 g/24h ± 4,20, respectivamente), quando comparado aos grupos 2R1C e transplantados 24 e 48 horas (Figura 19).

Figura 19 - Níveis de proteínas totais plasmática e urinária

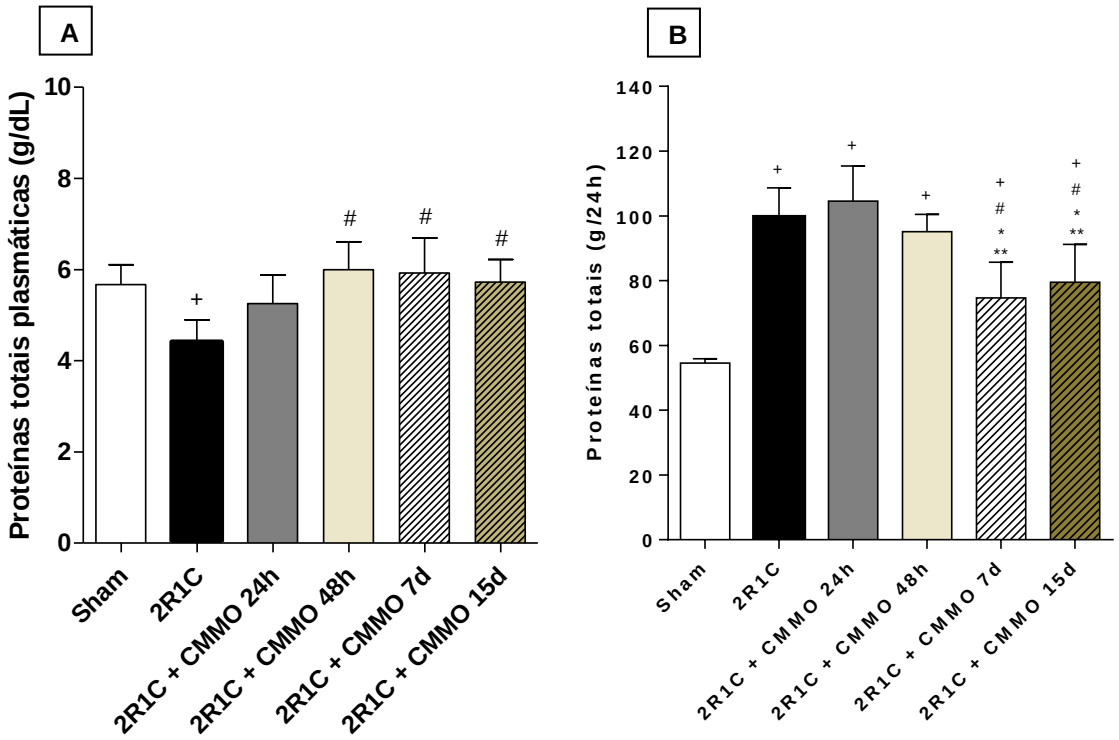

Legenda: Níveis de proteínas totais no plasma (A) e na urina (B) dos grupos experimentais (n=6); EPM – erro padrão da média.

Nota: Os valores são de média ± EPM. Diferença significativa *p*<0,05 + com relação ao grupo sham (controle), # com relação ao grupo 2R1C, ***** com relação ao grupo 2R1C + CMMO 24h, ****** com relação ao grupo 2R1C + CMMO 48h.

3.2.3 Análise dos níveis de creatinina após o transplante das CMMO GFP$^+$

As análises quantitativas dos níveis de creatinina plasmática e urinária dos animais dos grupos experimentais mostraram-se significativamente elevadas nos grupos 2R1C (1,04 mg/dL ± 0,06 e 4,72 mg/dL ± 0,37, respectivamente) e 2R1C + CMMO 24h (0,93 mg/dL ± 0,10 e 4,06 mg/dL ± 0,44, respectivamente) quando comparados ao sham (0,62 mg/dL ± 0,09 e 1,04 mg/dL ± 0,11, respectivamente). Após 48 horas do transplante, observou-se uma tendência de redução da creatinina plasmática (0,89 mg/dL ± 0,04) e a creatinina urinária mostrou valores próximos aos encontrados no grupo 2R1C (4,02 mg/dL ± 0,32). Entretanto, após 7 dias do transplante, houve uma redução significativa na creatinina plasmática (0,56 mg/dL ± 0,06) e, principalmente, na creatinina excretada na urina (1,97 mg/dL ± 0,10). Após 15 dias do transplante, os níveis plasmáticos se mantiveram reduzidos (0,64 mg/dL ± 0,09), mas a creatinina excretada na urina apresentou-se novamente elevada (4,20 mg/dL ± 0,08), semelhante aos níveis encontrados nos grupos 2R1C e transplantados 2R1C 24 e 48 horas (Figura 20).

Figura 20 - Níveis de creatinina plasmática e urinária

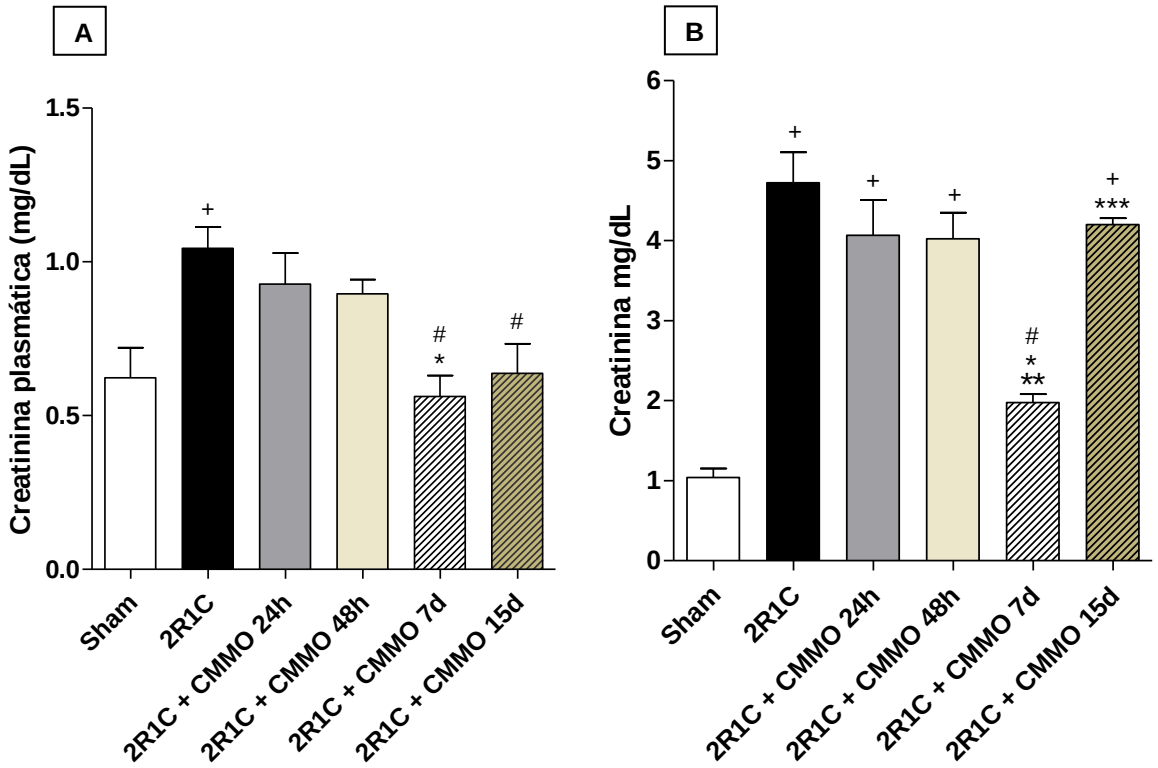

Legenda: Níveis de creatinina no plasma (A) e na urina (B) dos grupos experimentais(n=6); EPM – erro padrão da média.
Nota: Os valores são de média ± EPM. Diferença significativa *p*<0,05 + com relação ao grupo sham (controle), # com relação ao grupo 2R1C, ***** com relação ao grupo 2R1C + CMMO 24h, ****** com relação ao grupo 2R1C + CMMO 48h e ******* com relação ao grupo 2R1C + CMMO 7d.

3.2.4 Análise dos níveis de ureia no plasma e na urina após o transplante das CMMO GFP$^+$

A análise da ureia no plasma sanguíneo revelou um aumento significativo no grupo 2R1C (41,76 mg/dL ± 1,53), quando comparado ao sham (25,98 mg/dL ± 2,14). Entretanto, após 24 horas do transplante, começamos a observar uma redução significativa da ureia plasmática (23,86 mg/dL ± 1,64) quando comparado ao grupo 2R1C, a qual se mantém 48 horas (18,71 mg/dL ± 1,12), 7 dias (25,04 mg/dL ± 0,86) e 15 dias (26,36 mg/dL ± 3,25) após o transplante (Figura 21). Com relação à detecção de ureia na urina, os resultados foram inconclusivos em todos os grupos experimentais, provavelmente devido ao processo de excreção da ureia, uma vez que não é eliminada exclusivamente pela urina.

Figura 21 - Níveis de Ureia plasmática

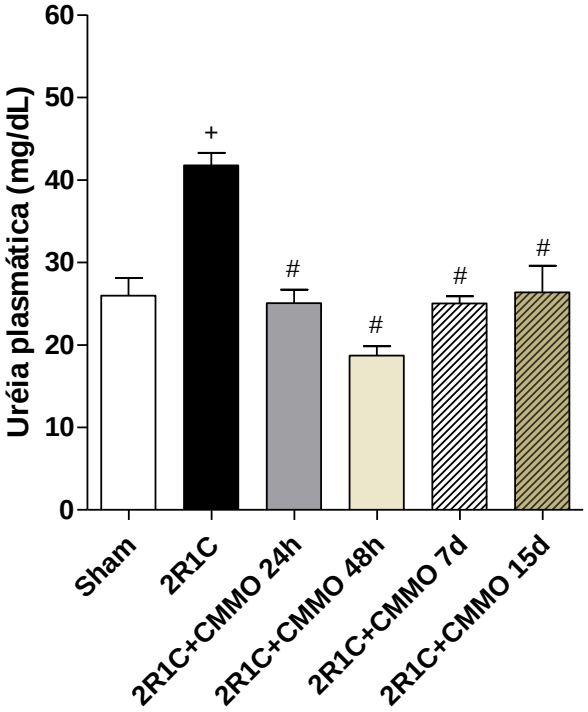

Legenda: EPM – erro padrão da média.

Nota: Os valores são de média ± EPM. Diferença significativa *p*<0,05 + com relação ao grupo sham (controle), # com relação ao grupo 2R1C,

3.3 **Análise macroscópica do rim esquerdo e direito nos diferentes grupos experimentais**

A isquemia provocada pela clipagem levou à atrofia do rim esquerdo (clipado) e hipertrofia do rim direito (contralateral) na maioria dos animais, diferença característica deste tipo de modelo experimental de hipertensão renovascular. Além disso, no grupo 2R1C e nos grupos transplantados CMMO GFP$^+$ 24 e 48 horas, observamos extensa área de fibrose no rim clipado de vários animais, evidenciado pela cor amarelada. Os animais transplantados CMMO GFP$^+$ 7 e 15 dias, ainda apresentavam atrofia no rim clipado, mas a região de fibrose foi geralmente bem menor, com parênquima renal mais preservado e tamanho maior em relação aos grupos 2R1C, 2R1C+CMMO GFP$^+$ 24h e 48h (Figura 22).

Figura 22 - Análise macroscópica dos rins dos grupos experimentais

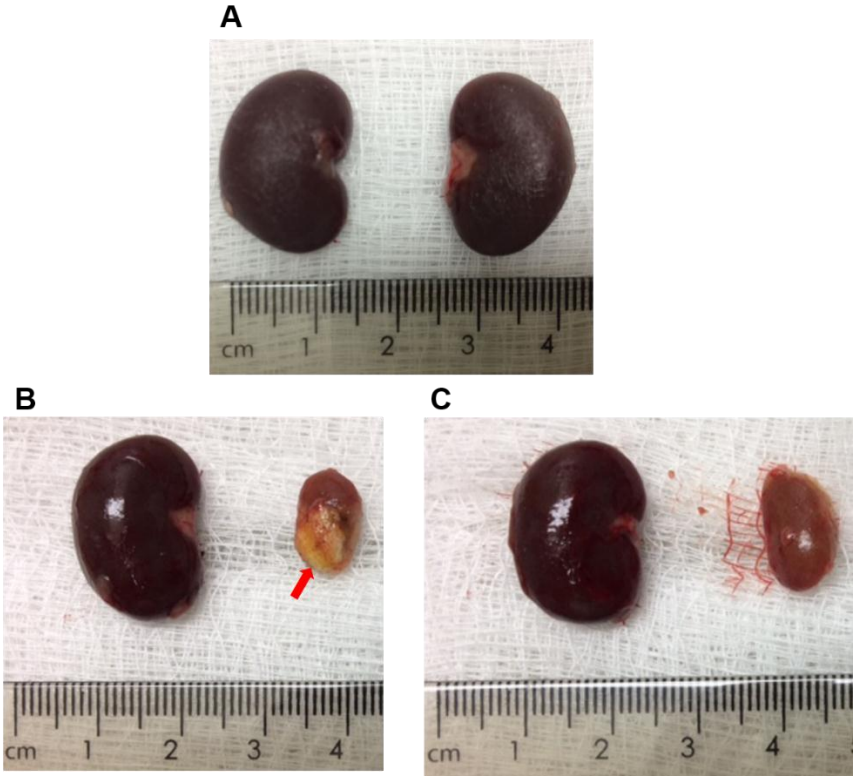

Legenda: (A) Rim esquerdo e direito com mesmo tamanho, observado nos animais do grupo sham; (B) Rim esquerdo menor que o rim direito. O rim esquerdo dos animais 2R1C, 2R1C+CMMO GFP$^+$ 24h e 48h encontra-se atrofiado com uma região extensa de fibrose (seta) e o rim direito hipertrofiado; (C) O rim esquerdo dos animais 2R1C+CMMO GFP$^+$ 7d e

15d encontra-se menos atrofiado e o rim direito destes animais é geralmente semelhante ao encontrado nos animais sham.

3.4 **Análise histológica após transplante das CMMO GFP$^+$**

A análise morfológica, evidenciada pela coloração com HE, demonstrou que o rim clipado dos animais dos grupos 2R1C e dos transplantados com CMMO GFP$^+$ 24 e 48 horas, apresentou esclerose dos glomérulos, desestruturação dos segmentos tubulares, com perda da borda em escova nos TCP, fibrose intersticial e presença de infiltrado celular nas regiões cortical e medular, quando comparados ao grupo sham (Figura 23A-H). Entretanto, no rim clipado após 7 dias do transplante, já observamos uma reestruturação do parênquima renal, principalmente dos túbulos, tanto no córtex quanto na medula, além da redução da fibrose intersticial, quando comparado aos grupos 2R1C e transplantados com CMMO GFP$^+$ 24 e 48 horas. Também não observamos infiltrado celular neste tempo (Figura 23I-J). Após 15 dias do transplante, observamos completa reestruturação tecidual com glomérulos e túbulos íntegros em ambas regiões, cortical e medular, semelhante ao encontrado no grupo sham (Figura 23K-L).

Figura 23 - Fotomicrografias de cortes do rim esquerdo corados com Hematoxilina-Eosina

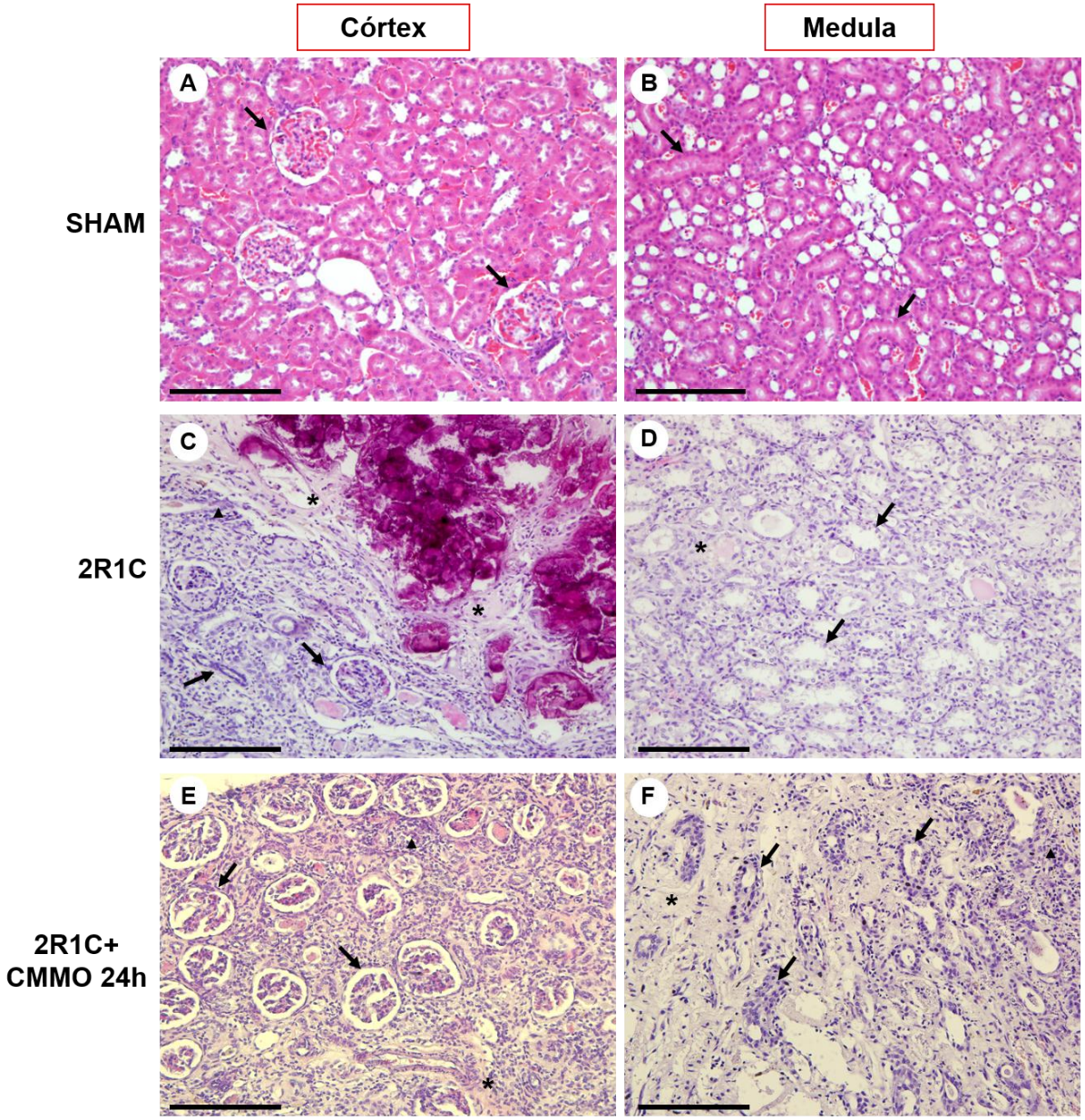

Legenda: (A e B) Córtex e medula do grupo Sham (controle) apresentam glomérulos e túbulos preservados (setas); (C) Córtex renal do grupo 2R1C apresenta esclerose glomerular e desestruturação tubular (setas) com fibrose periférica e presença de infiltrado celular (cabeça de seta); destaque para a grande área de fibrose (asteriscos); (D) Medula renal do grupo 2R1C, mostrando desestruturação tubular com dilatação do lúmen (setas) e fibrose intersticial (asterisco); (E) Córtex renal do grupo 2R1C + CMMO 24h apresentando vários glomérulos com esclerose (setas), fibrose em vários pontos, inclusive periglomerular (asterisco), e presença intensa de infiltrado celular (cabeça de seta); (F) Região medular do grupo 2R1C + CMMO 24h apresentando extensa área de fibrose intersticial (asterisco) e intensa desestruturação dos túbulos (setas), além de infiltrado celular (cabeça de seta).

Nota: Aumento de 200x (Barra=20µm).

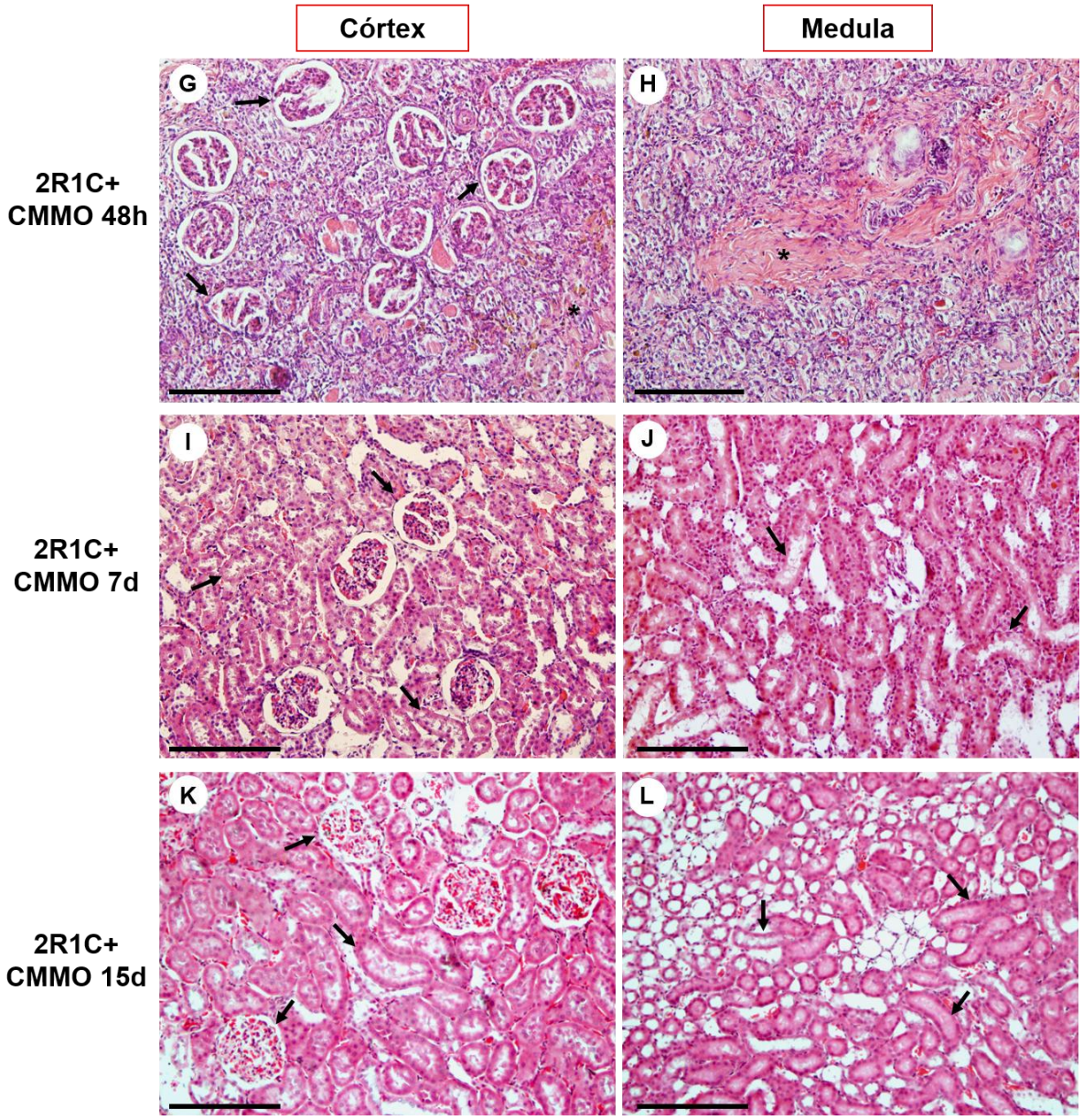

Legenda (continuação): (G) Córtex renal do grupo 2R1C + CMMO 48h apresentando parênquima desestruturado com glomeruloesclerose (setas) e fibrose (asterisco); (H) Região medular do grupo 2R1C + CMMO 48h apresentando extensa área de fibrose intersticial (asterisco), além da desestruturação parênquima; (I) Córtex renal do grupo 2R1C + CMMO 7d apresentando alguns glomérulos com esclerose e alguns túbulos reestruturados (setas); (H) Região medular do grupo 2R1C + CMMO 7d apresentando reestruturação dos túbulos, evidenciando o lúmen tubular (setas). (K) Córtex renal do grupo 2R1C + CMMO 15d já apresentando alguns glomérulos preservados e túbulos reestruturados (setas); (L) Região medular do grupo 2R1C + CMMO 15d apresentando túbulos reestruturados (setas), semelhantes aos túbulos do grupo Sham.

Nota: Aumento de 200x (Barra=20µm).

3.5 **Quantificação do colágeno por Picro Sirius Red**

Para a análise da fibrose, inicialmente observada na análise morfológica por HE, realizamos uma coloração com Picro Sirius Red, que evidencia a deposição de colágeno no tecido alvo e possibilita a quantificação destas áreas. Assim, o rim clipado dos animais dos grupos 2R1C e dos transplantados com CMMO GFP^+ 24 e 48 horas, apresentou intenso depósito de colágeno (11,16% ± 0,44, 12,65% ± 0,53 e 11,83% ± 0,50 da área total, respectivamente) nas regiões periglomerular e intersticial, quando comparados ao grupo sham (2,77% ± 0,19 da área total) (Figuras 24 e 25 A-H). Entretanto, no rim clipado dos animais transplantados com CMMO GFP+ 7 e 15 dias, observamos uma redução significativa da deposição de colágeno (3,16% ± 0,38 e 1,91% ± 0,16 da área total, respectivamente), semelhante ao observado no grupo sham, restando poucas regiões fibróticas (Figuras 24 e 25 I-L).

Figura 24 - Quantificação de fibrose no rim esquerdo através da coloração com Picro Sirius Red

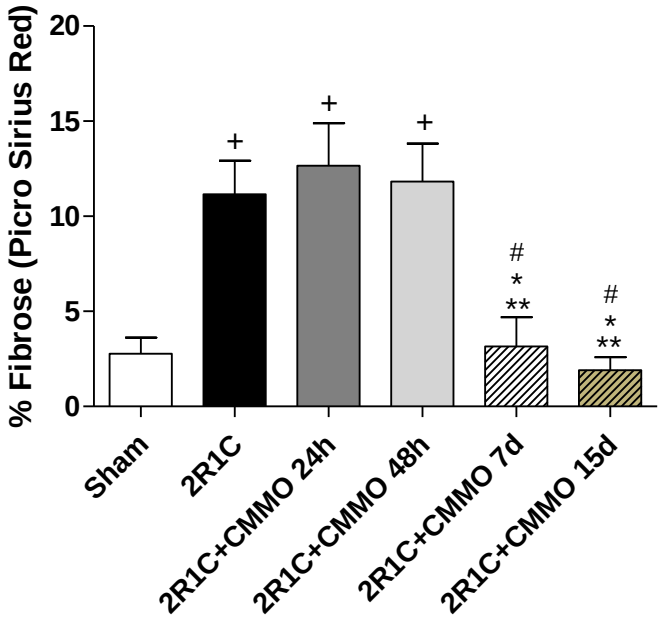

Legenda: EPM – erro padrão da média.

Nota: Os valores são de média percentual ± EPM com n=6 para todos os grupos. Diferença significativa $p<0,05$ + com relação ao grupo sham (controle), # com relação ao grupo 2R1C, * com relação ao grupo 2R1C+CMMO 24h, ** com relação ao grupo 2R1C+CMMO 48h.

Figura 25 - Fotomicrografias de cortes de rim esquerdo corados com Picro Sirius Red

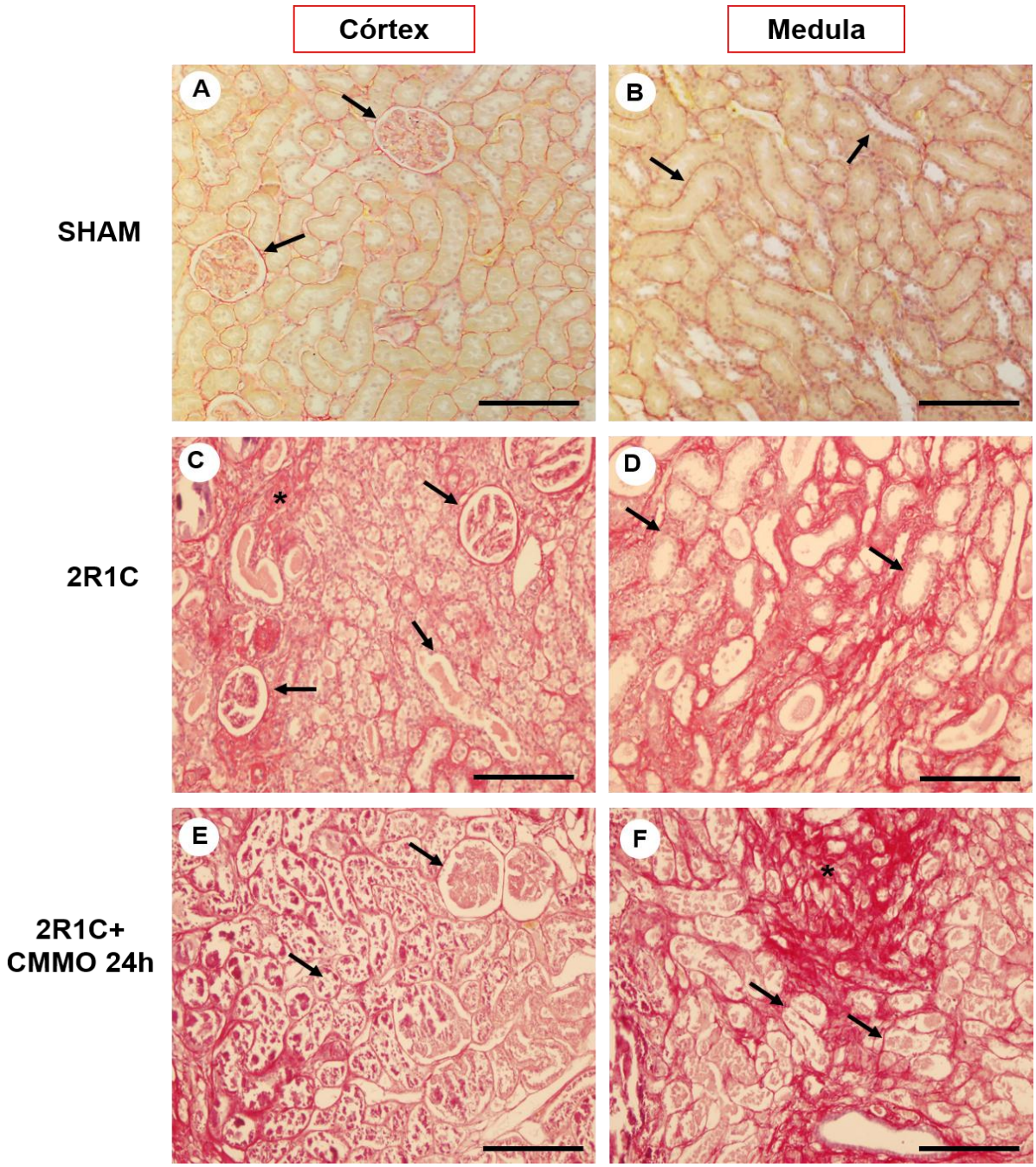

Legenda: (A e B) Córtex e medula do grupo sham (controle) que apresentam pouco colágeno no parênquima renal, localizando-se principalmente ao redor dos glomérulos e túbulos (setas); (C e D) Córtex e medula do grupo 2R1C, apresentando um acúmulo excessivo de colágeno ao redor do glomérulo e uma região com grande depósito de colágeno (asterisco), além de túbulos e glomérulos fibrosados (setas); (E-F) Córtex e medula do grupo 2R1C+CMMO 24h mostrando desestruturação do tecido renal devido à grande deposição de colágeno (setas) e deposição excessiva de colágeno em algumas áreas (asterisco)

Nota: A coloração por Picro Sirius Red mostra a distribuição de colágeno em vermelho; Aumento de 200x (Barra=20µm).

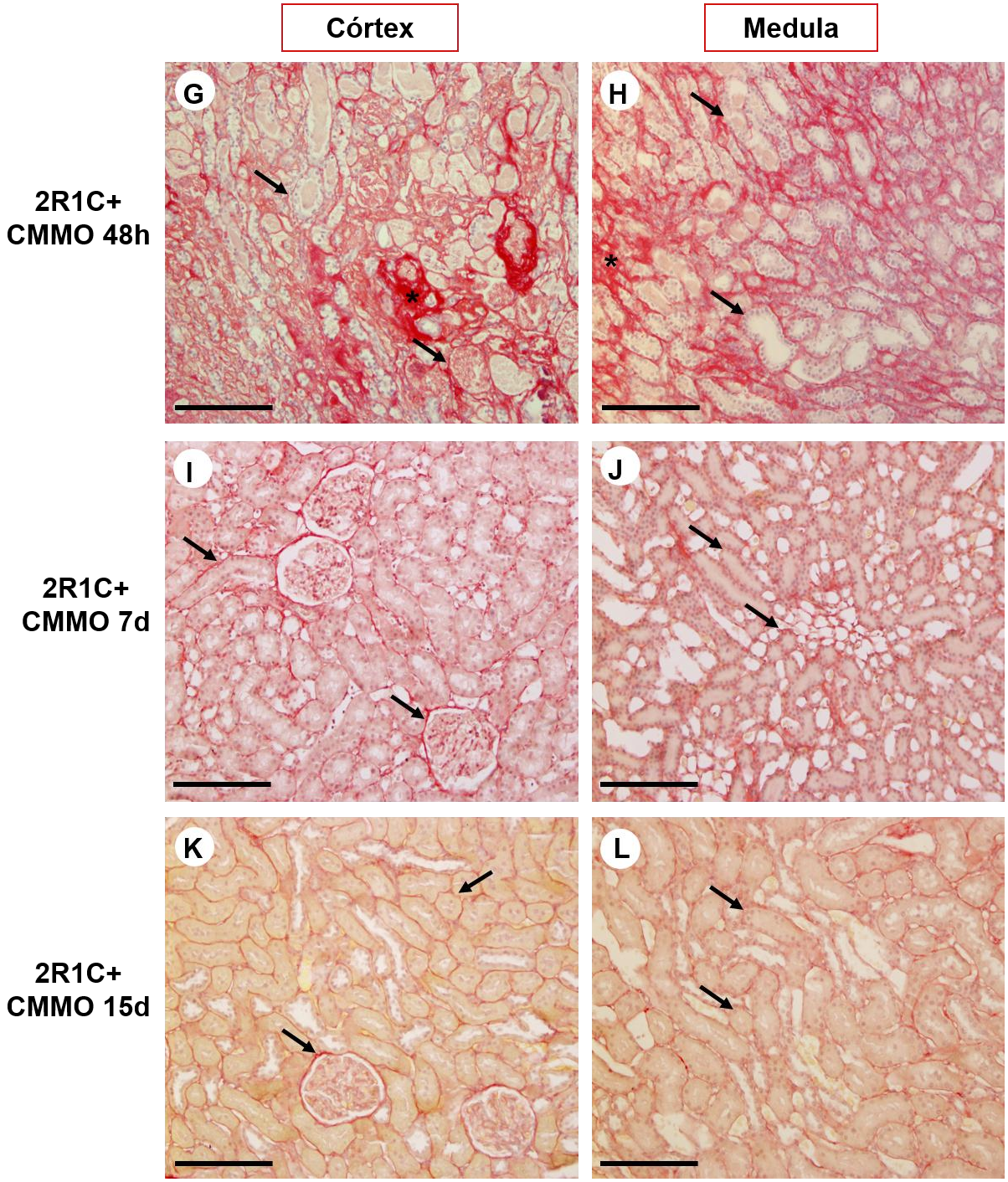

Legenda (continuação): (G) Córtex do grupo 2R1C + CMMO 48h apresentando desestruturação do tecido renal com deposição de colágeno por todo parênquima, principalmente ao redor e próximo aos glomérulos (setas) e (H) medula com várias regiões de acúmulo excessivo de colágeno ao redor de túbulos (setas); (I) Córtex do grupo 2R1C + CMMO 7d apresentando menor deposição de colágeno no parênquima com maior evidencia ao redor dos glomérulos (setas) e (J) na medula, os túbulos possuem regiões de acúmulo de colágeno pontuais (setas); (K) Córtex do grupo 2R1C + CMMO 15d apresentam pouca quantidade de colágeno no parênquima sendo evidenciado apenas ao redor dos glomérulos e (L) na medula ao redor dos túbulos (setas).

Nota: A coloração por Picro Sirius Red mostra a distribuição de colágeno em vermelho; Aumento de 200x (Barra=20µm).

3.6 **Rastreamento das CMMO GFP$^+$ após o transplante**

A análise por citometria de fluxo do homogeneizado total do rim clipado mostrou que 24 e 48 horas após o transplante foram encontrados 8,3% ± 1,9 e 9,1% ± 2,0 de CMMO GFP$^+$, respectivamente, no total de células analizadas. Após 7 e 15 dias do transplante, 3,6% ± 1,1 e 4,2% ± 1,2 de CMMO GFP$^+$ ainda permaneceram no rim clipado (Figura 26). A análise de microscopia confocal revelou uma migração dinâmica das CMMO GFP$^+$ através do parênquima renal do rim clipado. Além disso, as células transplantadas foram localizadas principalmente em regiões com fibrose intensa. Após 24 e 48 horas do transplante, as CMMO GFP$^+$ foram observadas próximas aos glomérulos e túbulos na região do córtex renal (Figura 27A, Aa, C). Entretanto, raras (ou mesmo nenhuma) CMMO GFP$^+$ foram encontradas na região medular nestes tempos iniciais (Figura 27B e D). Após 7 dias do transplante, CMMO GFP$^+$ foram detectadas próximo de estruturas tubulares em ambas as regiões, córtex e medula (Figura 27E e F). Finalmente, 15 dias após o transplante, as CMMO GFP$^+$ foram encontradas apenas na medula (Figura 27G e H).

Figura 26 - Quantificação das CMMO GFP$^+$

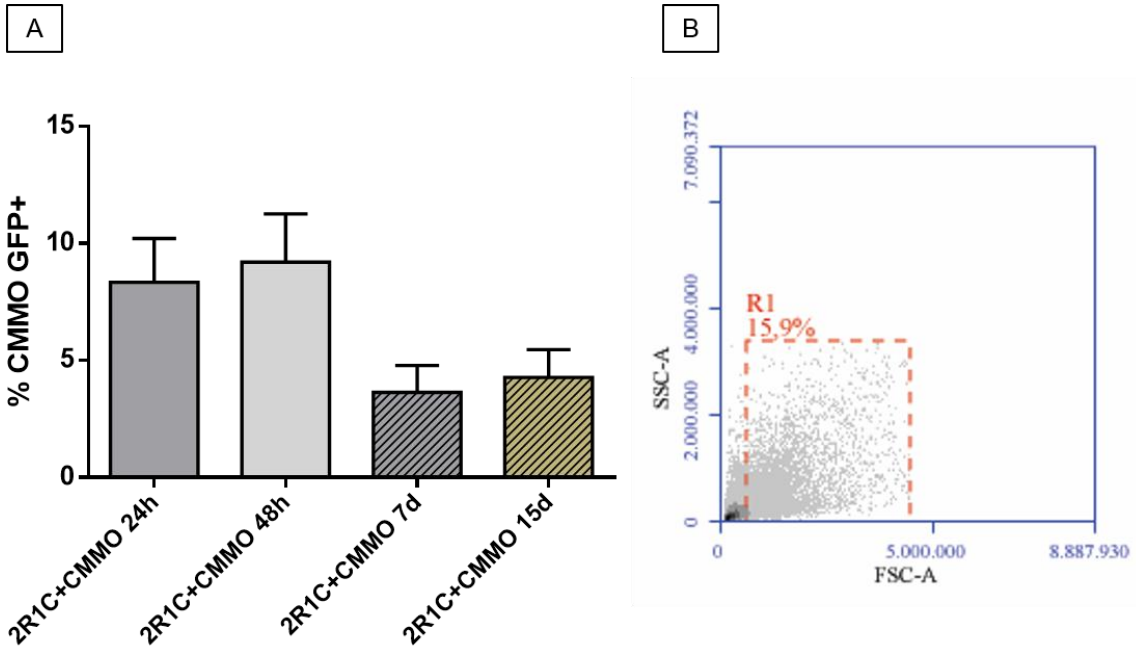

Legenda: (A) Porcentagem de CMMO GFP$^+$ encontradas no homogenato total do rim clipado após o transplante. (B) Gráfico de dispersão das células renais totais (FSC-A, tamanho versus

SSC-A, granulosidade) mostrando a área selecionada (R1) para identificação / quantificação de células GFP positivas.

Figura 27 - Imagens de microscopia confocal do rim clipado dos grupos transplantados

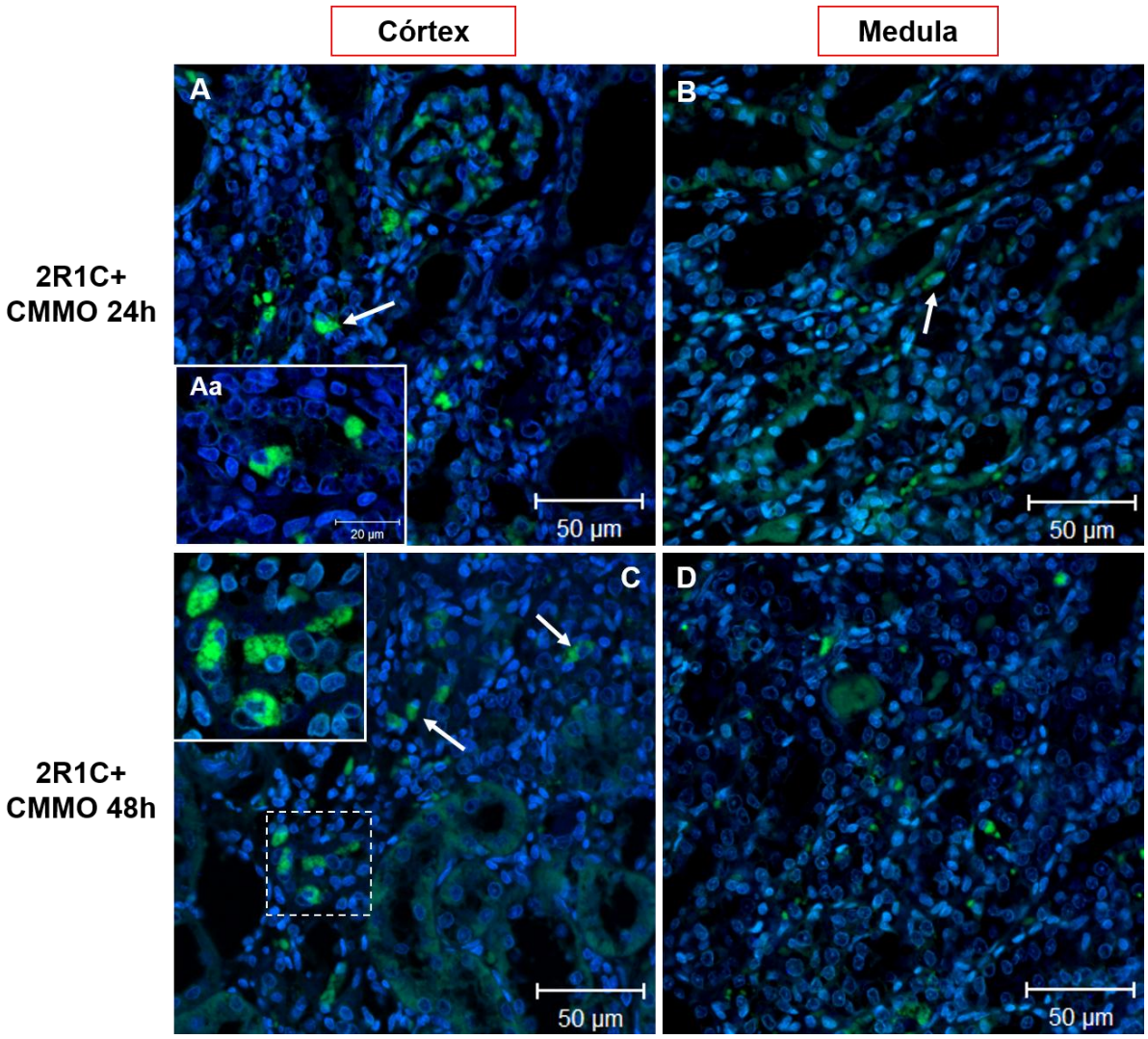

Legenda: As CMMO GFP$^+$ (setas e áreas selecionadas) foram imunomarcadas com anticorpo primário anti-GFP (verde) e núcleos corados com DAPI (azul). Córtex e medula do rim clipado 24 horas (A,Aa-B) e 48 horas (C-D) após transplante de CMMO GFP$^+$. Dentro do glomérulo e na região medular, há alguns eritrócitos corados em verde (autofluorescência).

Nota: Aumentos 400x e 1000x (áreas destacadas).

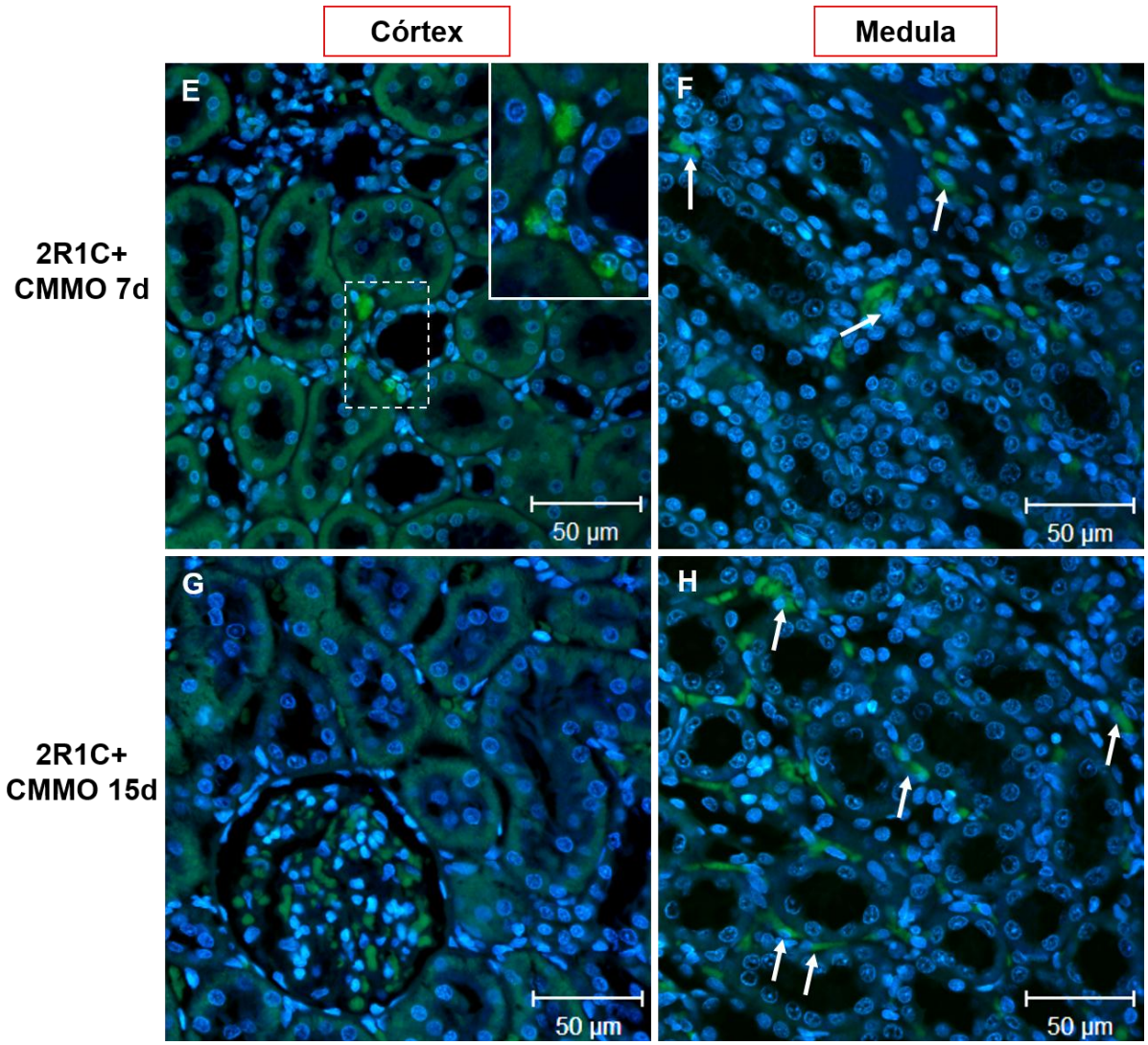

Legenda (continuação): As CMMO GFP$^+$ (setas e áreas selecionadas) foram imunomarcadas com anticorpo primário anti-GFP (verde) e núcleos corados com DAPI (azul). Córtex e medula do rim clipado 7 dias (E-F) e 15 dias (G-H) após transplante de CMMO GFP$^+$. Dentro do glomérulo e na região medular, há alguns eritrócitos corados em verde (autofluorescência).

Nota: Aumentos 400x e 1000x (áreas destacadas).

3.7 **Expressão de N e E-caderina após o transplante das CMMO GFP$^+$**

A quantificação proteica das caderinas por western blotting demonstrou que os rins dos animais 2R1C apresentaram redução da expressão de N- e E-caderina em relação aos rins do grupo sham. Entretanto, após 24 horas do transplante das CMMO GFP$^+$ já observamos aumento nos níveis de N e E-caderina quando comparados ao grupo 2R1C, e estes valores permaneceram elevados até 15 dias após o transplante (Figura 28A e B). A microscopia confocal corrobora com os dados do western blotting, mostrando que as marcações para N- e E-caderina foram reduzidas nos TCP, TCD e ductos nas regiões cortical e medular no rim clipado do grupo 2R1C (Figura 29B e H) em comparação com o grupo sham (Figura 29A e G). No entanto, 24 e 48 horas após o transplante das CMMO GFP$^+$, as marcações para N- e E-caderina aumentaram nos túbulos renais (Figura 29C-D e I-J). Intensas marcações para N- e E-caderina foram observadas nos segmentos tubulares renais, principalmente no TCP após 7 e 15 dias do transplante (Figura 29E-F e K-L).

Figura 28 - Quantificação de N- e E-caderina no rim esquerdo por western blotting

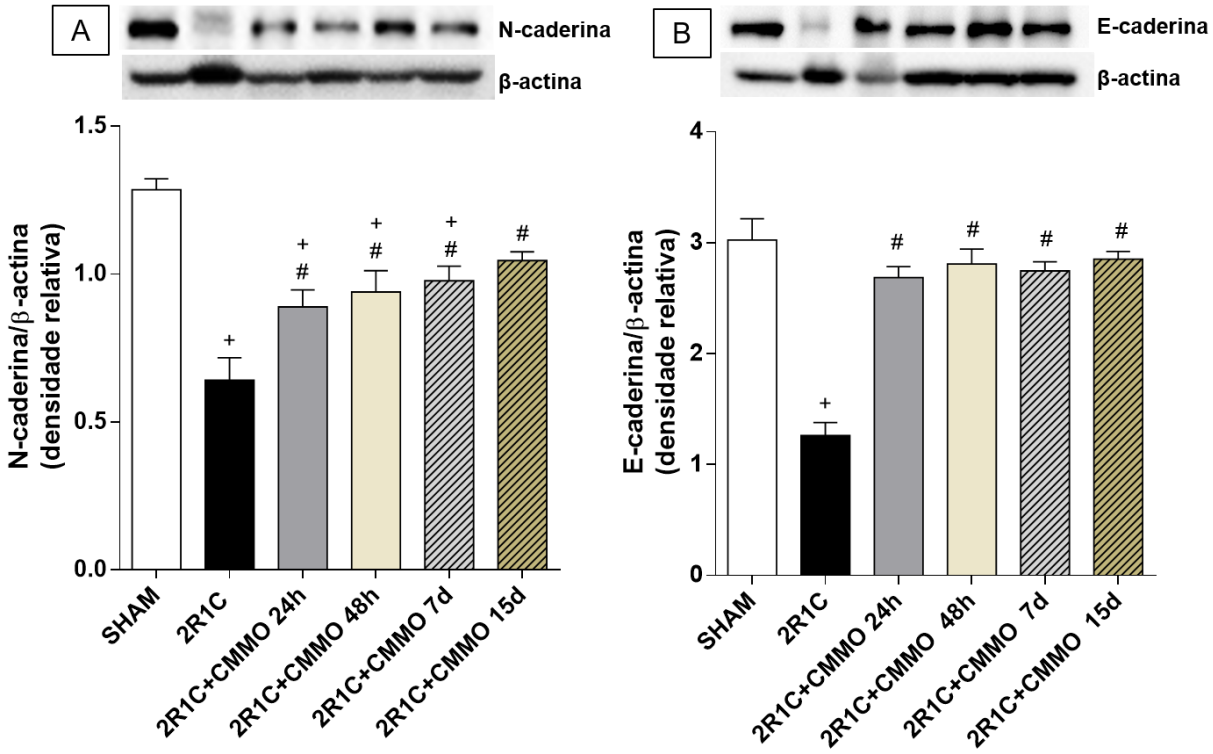

Legenda: Expressão de N-caderina(A) e E-caderina (B) nos grupos experimentais(n=6); EPM – erro padrão da média.

Nota: Os valores são de média ± EPM. Diferença significativa p<0,05 + com relação ao grupo sham (controle), # com relação ao grupo 2R1C.

Figura 29 - Imagens de microscopia confocal de N-caderina e E-caderina

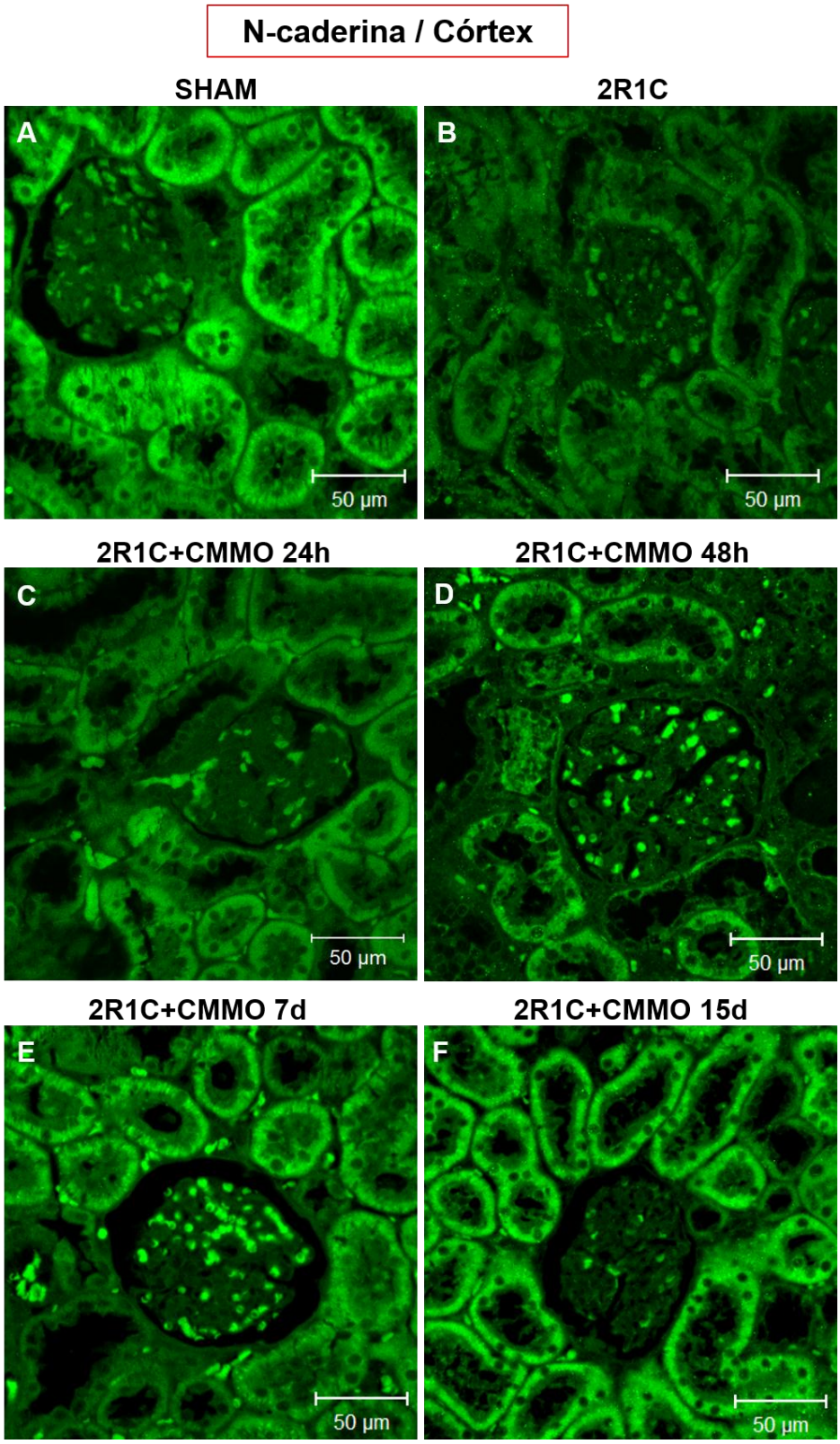

Legenda: (A-F) Imunomarcação para a N-caderina expressa nos TCP do córtex renal.

Nota: Imagens de microscopia confocal dos resultados da imunofluorescência do rim esquerdo utilizando os anticorpos anti-N-caderina e anti-E-caderina conjugados com Alexa 488 (verde); Aumento 400x.

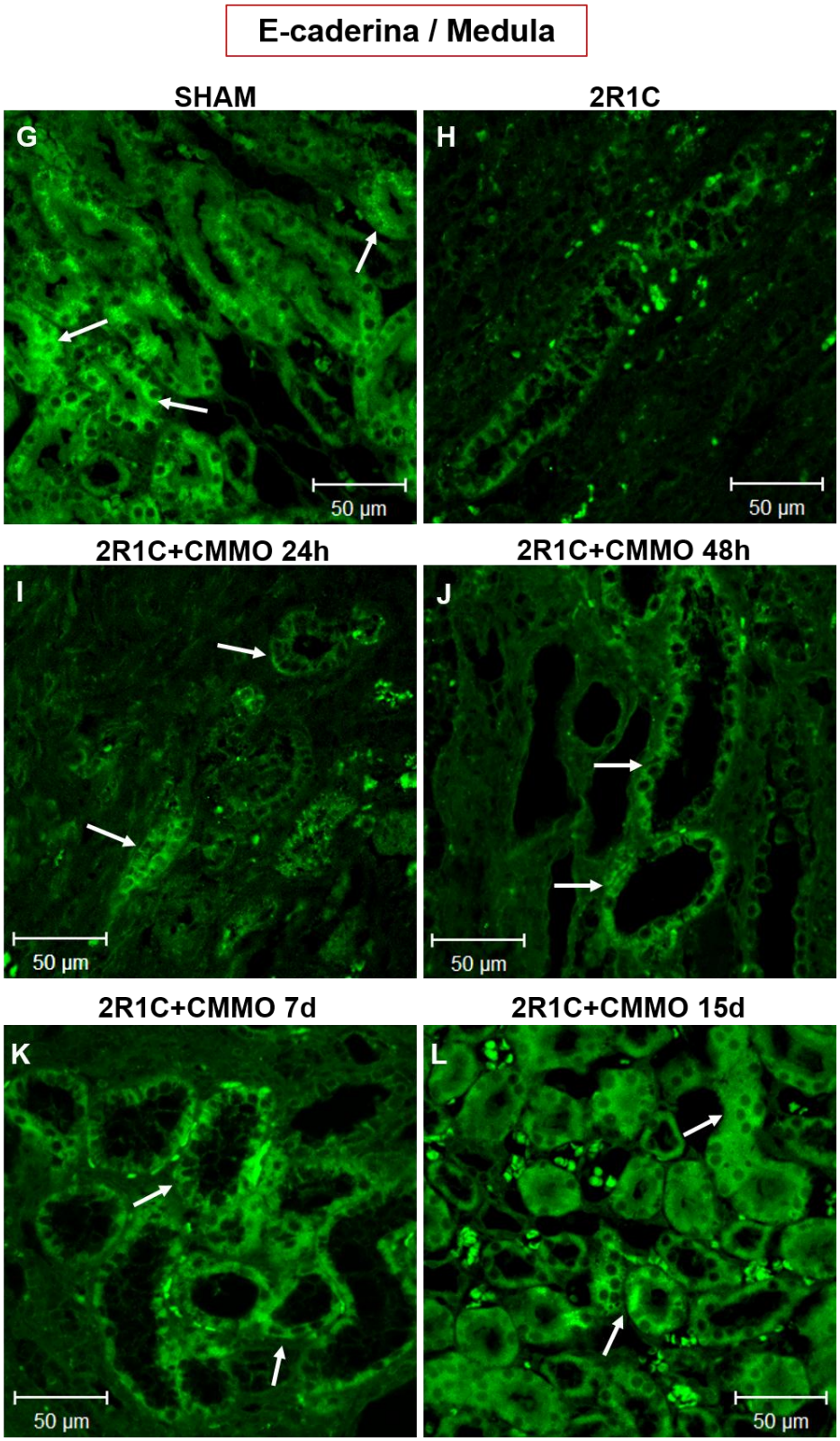

Legenda (continuação): (G-L) Imunomarcação para a E-caderina expressa nos TCD e outros segmentos tubulares na região medular (setas).

Nota: Imagens de microscopia confocal dos resultados da imunofluorescência do rim esquerdo utilizando os anticorpos anti-N-caderina e anti-E-caderina conjugados com Alexa 488 (verde); Aumento 400x.

3.8 **Análise da expressão de renina e conexina 40 após o transplante das CMMO GFP+**

A análise realizada da expressão de renina e conexina 40 por western blotting mostrou que a expressão de renina estava aumentada e a expressão de conexina 40 diminuída no rim dos animais do grupo 2R1C em comparação com sham. No entanto, após 7 e 15 dias do transplante das CMMO, observamos uma redução na expressão da renina e um aumento nos níveis da conexina 40, sendo semelhante, em ambos os casos, aos valores encontrados no grupo sham (Figura 30A e B).

Através da imunoperoxidase para renina, foi observada uma marcação nas células justaglomerulares e também dentro dos glomérulos no rim dos grupos 2R1C, 2R1C+CMMO 24h e 2R1C+CMMO 48h, diferente do observado no grupo sham (controle), onde a marcação foi encontra apenas nas células justaglomerulares (Figura 31A-H). Entretanto, a marcação de renina foi novamente restrita às células justaglomerulares após 7 e 15 dias do transplante das CMMO, semelhante ao encontrado no grupo sham (Figuras 31I-L).

Figura 30 - Quantificação de renina e conexina 40 no rim esquerdo por western blotting

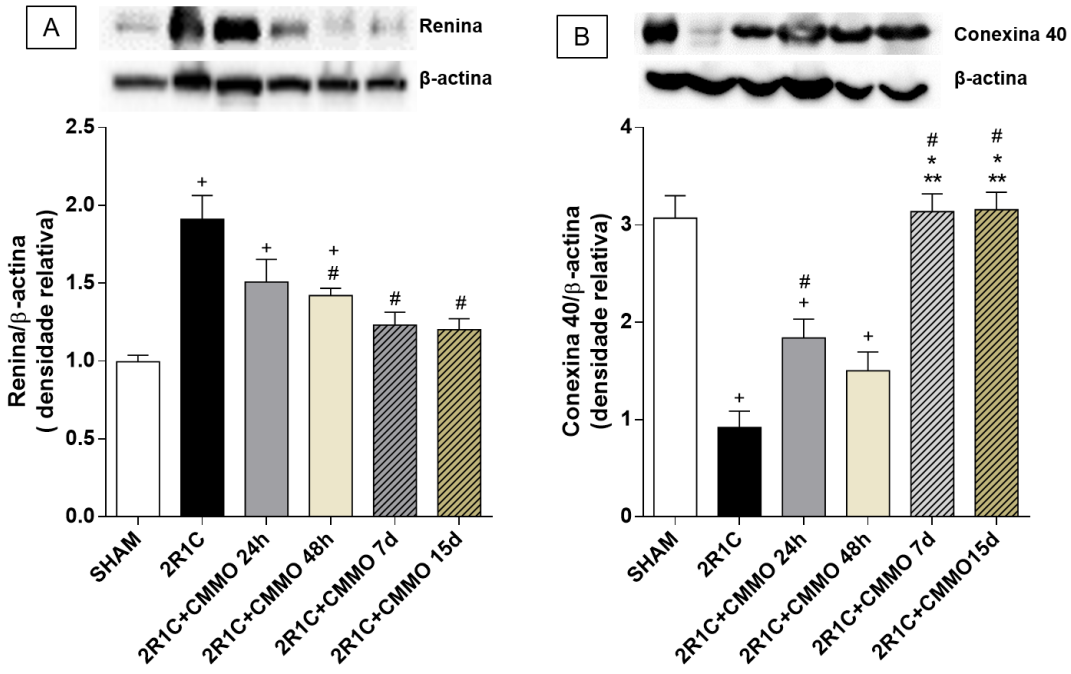

Legenda: Expressão de renina (A) e conexina 40 (B) nos grupos experimentais(n=6); EPM – erro padrão da média.

Nota: Os valores são de média ± EPM. Diferença significativa *p*<0,05 + com relação ao grupo sham (controle), # com relação ao grupo 2R1C, ***** com relação ao grupo 2R1C + CMMO 24h, ****** com relação ao grupo 2R1C + CMMO 48h.

Figura 31 - Localização de renina no rim esquerdo

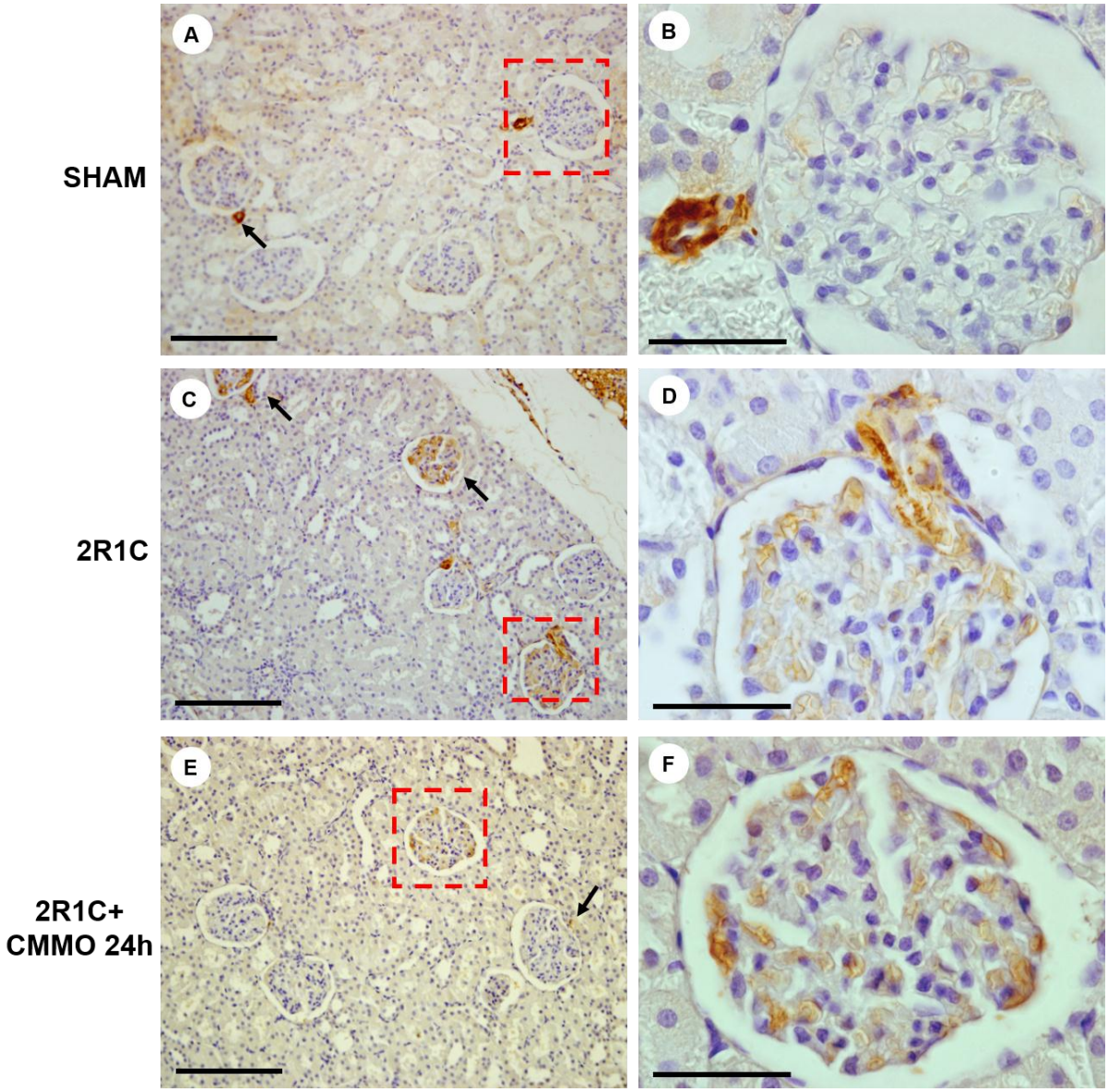

Legenda: (A e B) Rim esquerdo do grupo sham (controle), apresentou marcação nas células justaglomerulares; (C e D) Rim do grupo 2R1C mostrou forte marcação dentro de alguns glomérulos e nas células justaglomerulares; (E e F) Rim do grupo 2R1C + CMMO 24h apresentou forte marcação para renina nas células justaglomerulares e também no glomérulo.

Nota: Fotomicrografias de cortes do rim esquerdo imunomarcados com o anticorpo específico para renina, mostrando a sua marcação em castanho (setas e áreas selecionadas) e núcleos contracorados com hematoxilina em roxo; Aumento de 200x Barra=20µm (Figuras A,C e E); Aumento de 1000x Barra=5µm (Figuras B, D e F).

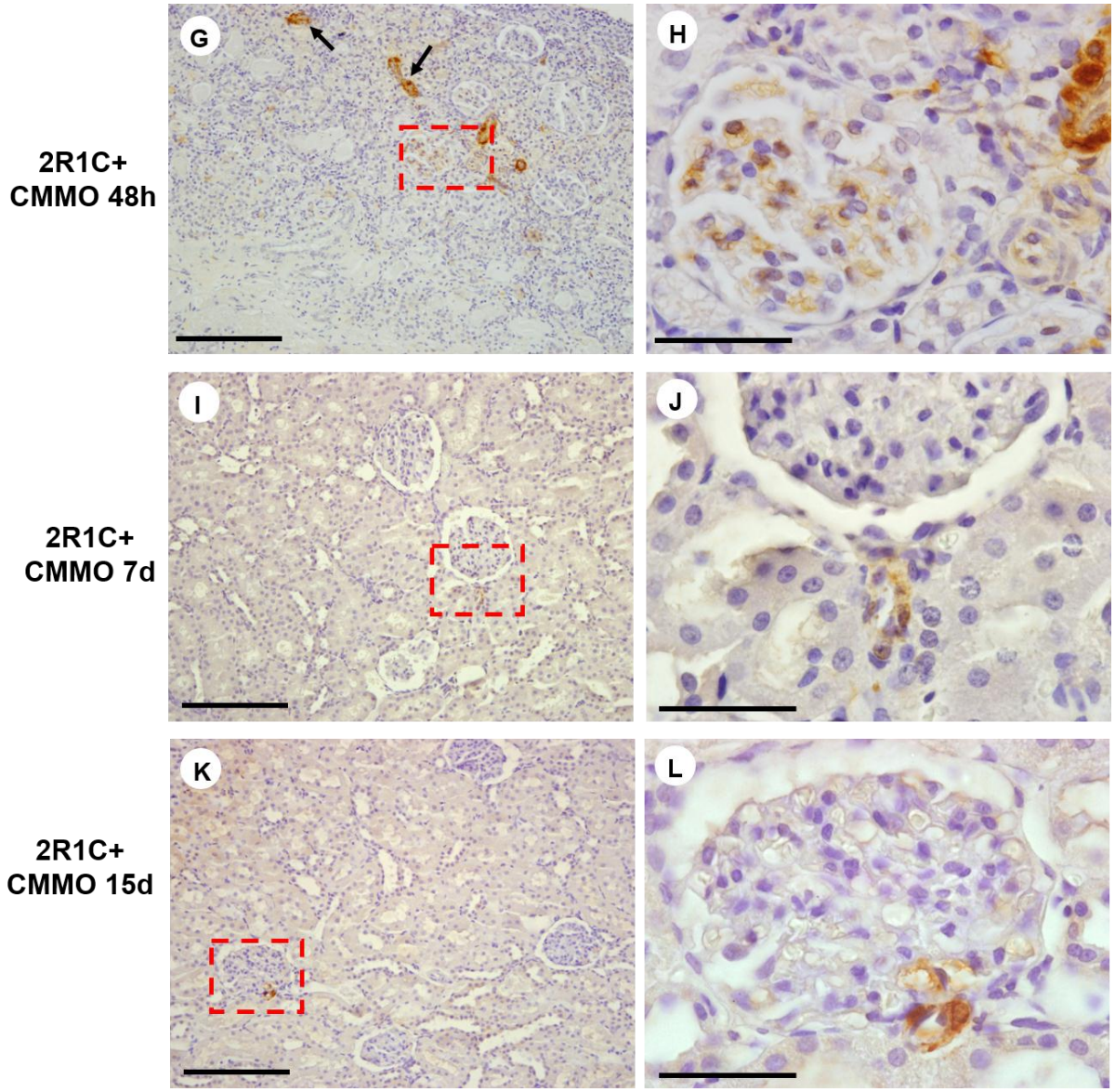

Legenda (continuação): (G e H) Rim esquerdo do grupo 2R1C+CMMO 48h, apresentou marcação nas células justaglomerulares e dentro de glomérulos; (I e J) Rim do grupo 2R1C+CMMO 7d mostrou marcação nas células justaglomerulares; (K e L) Rim do grupo 2R1C+CMMO 15d também apresentou marcação para renina nas células justaglomerulares.

Nota: Fotomicrografias de cortes do rim esquerdo imunomarcados com o anticorpo específico para renina, mostrando a sua marcação em castanho (setas e áreas selecionadas) e núcleos contracorados com hematoxilina em roxo; Aumento de 200x Barra=20µm (Figuras G, I e K); Aumento de 1000x, Barra=5µm (Figuras H, J e L).

3.9 **Análise da expressão de nefrina após o transplante das CMMO GFP$^+$**

A quantificação da nefrina por western blotting demonstrou uma diminuição acentuada no rim esquerdo do grupo 2K1C em comparação com o grupo sham. Apesar disso, 24 e 48 horas após o transplante das CMMO GFP$^+$ já observamos um aumento significativo da sua expressão. Finalmente, 7 e 15 dias após o transplante, os níveis proteicos se apresentam semelhante ao sham (Figura 32).

Figura 32 - Quantificação de nefrina no rim esquerdo por western blotting

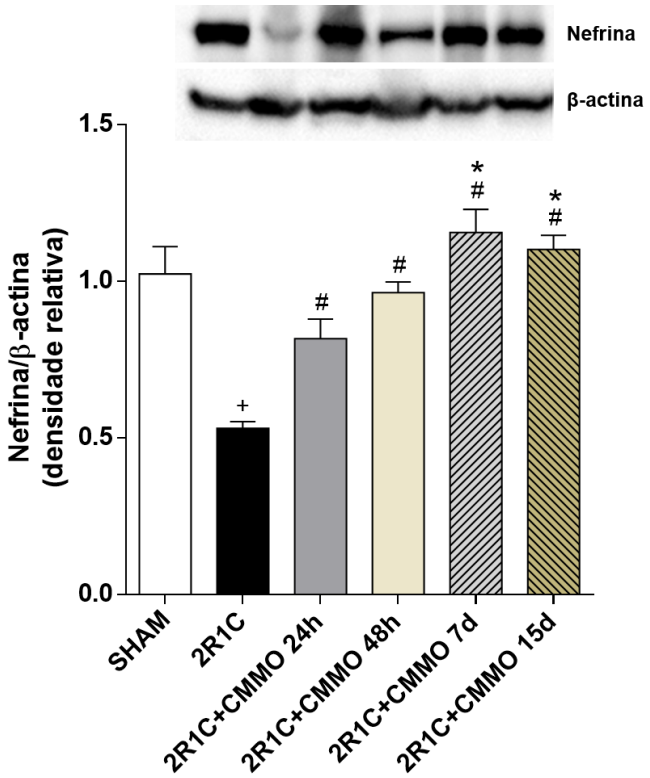

Nota: Os valores são de média ± EPM. Diferença significativa $p<0,05$ + com relação ao grupo sham (controle), # com relação ao grupo 2R1C, * com relação ao grupo 2R1C + CMMO 24h.

4 **DISCUSSÃO**

Neste estudo, mostramos pela primeira vez que o transplante das células mononucleares de medula óssea (CMMO) restaurou significativamente a expressão de N- e E-caderina, conexina 40 e nefrina, enquanto reduziu a expressão de renina e a pressão arterial sistêmica. Além disso, observamos melhora da morfologia e função renal em ratos com hipertensão renovascular (HR) induzido pelo modelo de estenose da artéria renal esquerda (2R1C).

A terapia celular tem mostrado propriedades benéficas promissoras para o tratamento de diversas patologias, como nas doenças renais, devido às ações renoprotetoras e regenerativas, atuando sobre vários mecanismos celulares, tais como inflamação, estresse oxidativo, apoptose, angiogênese, proliferação e diferenciação. A fração de CMMO é uma fonte de fácil acesso e renovável. Além disso, possibilita o transplante autólogo e não requer cultivo *ex vivo.* Assim, o uso das CMMO na terapia celular tem se mostrado promissor por permitir futuras aplicações clínicas simplificadas e proporcionar resultados benéficos sob condições patológicas (Yeagy e Cherqui, 2011; van Ramshorst et al., 2011; Chung et al., 2015; Peired et al., 2016).

Uma questão importante que influencia nos resultados da terapia celular é a quantidade de células transplantadas. Alguns trabalhos com CMMO utilizaram uma concentração em torno de 10^6 e 10^7 CMMO/ml em modelos de doenças renais (Barreira et al., 2009; Semedo et al., 2010; Ornellas et al., 2017). No nosso trabalho, utilizamos a concentração 10^6 CMMO GFP^+/ml, no qual injetamos apenas de 350µl pelo fato de administrarmos diretamente as CMMO GFP^+ na cápsula renal. A via de administração das células-tronco é uma das questões a ser discutida para melhor uso destas células na prática clínica. Ainda não há um consenso nos trabalhos científicos mostrando a melhor via de administração. A via mais utilizada na terapia celular é a intravenosa, que atua de forma sistêmica e apresenta acesso menos invasivo. No entanto, o limitante desta via é que uma parte das células injetadas migram para diferentes órgãos como pulmão, fígado e baço, além da medula óssea, disponibilizando uma quantidade menor de células-tronco no local da lesão (De Becker e Riet, 2016). A administração das células-tronco na cavidade peritoneal (intraperitoneal) também é utilizada por ser um local favorável para o transplante

(Semedo et al., 2010; Baştuğ et al., 2014). Entretanto, a administração direta, utilizada neste estudo, é capaz de disponibilizar as células-tronco no local da lesão por um tempo maior, sem a dependência do estímulo local de migração (Cavaglieri et al., 2009). A eficácia das aplicações terapêuticas depende da entrega eficiente de células-tronco no local da lesão (De Becker e Riet, 2016). Assim, as CMMO GFP^+ foram injetadas na cápsula renal do rim clipado dos ratos *Wistar* e analisadas 24 horas, 48 horas, 7 dias e 15 dias após transplante. Os resultados mostraram que houve uma migração dinâmica das CMMO GFP^+ transplantadas ao longo do tempo. Após 24 e 48 horas do transplante, as CMMO GFP^+ foram encontradas dispersas pelo parênquima do córtex renal. As CMMO GFP^+ foram detectadas tanto no córtex quanto na medula após 7 dias, permanecendo na medula após 15 dias.

Em relação à localização das CMMO GFP^+ transplantadas, o rastreamento demonstrou que as CMMO GFP^+ foram encontradas preferencialmente nas regiões fibrosadas, próximas à glomérulos e túbulos e, aparentemente, não inseridas nos túbulos. A opção do uso de CMMO de animais *Lewis* transgênicos que expressam eGFP permitiu uma análise mais fidedigna dos resultados, não havendo necessidade de marcação destas células para a quantificação no citômetro de fluxo, e a utilização de anticorpo anti-GFP foi necessária apenas na imunofluorescência para amplificação do sinal fluorescente. Em modelo de Obstrução Ureteral Unilateral (OUU) também foi observada a presença de CMMO marcadas com Cell Trace™ Far Red DDAO-SE 7 dias após injeção via sistêmica, sendo encontradas em túbulos e glomérulos, nas regiões de transição córtex-medula e medula (Barreira et al., 2009). Outro estudo utilizando CTM coradas com DAPI e injetadas na cápsula renal, também observou as células transplantadas na região medular após 15 dias (Cavaglieri et al., 2009). Portanto, nossos resultados mostram que as CMMO GFP^+ transplantadas permaneceram no microambiente renal ao longo dos 15 dias, dinamicamente distribuídas, sugerindo que o principal mecanismo de ação envolvido na restauração morfológica e funcional foi parácrino.

Alguns mecanismos têm sido propostos para explicar como as células-tronco atuam na regeneração do tecido renal. Estudos têm mostrado que as CTMO podem se diferenciar em células especializadas do órgão lesionado (Guo e Cantley, 2010; Yokote e Yokoo, 2012). CTMO eGFP obtidas de fêmeas (XX) foram infiltradas no rim de camundongos machos (XY) após indução de isquemia e, 7 dias após a infusão, o rim apresentou células eGFP (XX) nos túbulos renais (Huls et al., 2008). Entretanto,

o evento da transdiferenciação das células-tronco transplantadas parece ser mais raro. Os efeitos benéficos da terapia celular parecem estar associados principalmente ao mecanismo endócrino e parácrino das células-tronco injetadas (Peired et al., 2016; Thakkar et al., 2017). Já foi demonstrado que as CMMO e CTM reduzem a apoptose e estimulam a proliferação e proteção das células epiteliais renais por mecanismo parácrino, em resposta a mudanças do microambiente (Lindoso et al., 2011; Marques et al., 2013; Lira et al., 2017).

A análise qualitativa da função renal realizada através da tira reagente é capaz de avaliar diferentes parâmetros. Com relação à presença de leucócitos na urina, observamos variações entre os grupos. Em condições normais, os leucócitos são encontrados em pequeno número na urina, assim como foi detectado no grupo sham (controle). Nos animais do grupo 2R1C, houve um aumento no número de leucócitos (leucocitúria) nas amostras de urina. Em doenças renais, como em glomerulonefrites e na DRC, ocorre lesão na MBG dos capilares glomerulares, permitindo a passagem de leucócitos para a urina (Johnson et al., 2004; Abensur, 2011). Entretanto, após a terapia com CMMO GFP^+, observou-se uma redução acentuada na quantidade de leucócitos, próximo ao encontrado no grupo sham.

Outro parâmetro importante para avaliação da função renal é a presença de proteínas na urina (proteinúria), sendo considerada um forte marcador de progressão de DRC e que contribui diretamente com o dano tubulointersticial crônico, estimulando efeitos pró-inflamatórios e pró-fibróticos (Gorriz e Martinez-Castelao, 2012). A proteinúria foi mais acentuada nos animais dos grupos 2R1C e 2R1C transplantados 24 horas e 48 horas. Entretanto, após 7 e 15 dias do transplante das CMMO GFP^+, observamos redução significativa da proteinúria a valores próximos ao encontrado no grupo sham. Estes resultados foram confirmados na análise quantitativa. Assim, os resultados sugerem que a estenose da artéria renal induziu lesão renal nos grupos 2R1C e 2R1C + CMMO 24 horas, liberando excessivamente proteínas na urina, que estavam presentes no plasma. No entanto, após 48 horas do transplante, já observamos a restauração do nível plasmático com uma tendência a diminuição da proteinúria na urina. Após 7 e 15 dias da terapia com as CMMO GFP^+, o nível de proteínas totais no plasma foi reestabelecido, ao mesmo tempo que a proteinúria diminuiu acentuadamente. Portanto, estes resultados sugerem que as CMMO GFP^+ contribuíram para o restabelecimento da função renal, reduzindo leucocitúria e proteinúria. Já foi

demonstrado anteriormente pelo nosso grupo que o transplante das CTM reduziu significativamente a proteinúria em ratos 2R1C, semelhante ao grupo sham, sugerindo que a CTM foi capaz de restaurar, pelo menos em parte, a parede glomerular (Lira et al., 2017).

A nefrina é uma proteína transmembrana expressa na superfície celular de podócitos, sendo encontrada na fenda de filtração glomerular com a finalidade de manter a estrutura podocitária íntegra. A disfunção desta fenda resulta em lesão da barreira de filtração glomerular, levando à proteinúria e lesão renal progressiva. Estudos anteriores demonstraram que a nefrina pode ser um biomarcador da lesão glomerular precoce e um novo alvo terapêutico efetivo para a lesão de podócitos em glomerulopatias (Grahammer et al., 2013; Kandasamy et al., 2014). Nossos resultados mostraram uma redução acentuada nos níveis de nefrina nos animais 2R1C, sugerindo que esta redução está associada à proteinúria, leucocitúria, glomeruloesclerose e danos na barreira de filtração glomerular induzidas pela estenose da artéria renal esquerda. Estudo recente demonstrou redução significativa de nefrina e podocina nos glomérulos de ratos 2R1C (Finne et al., 2014). Entretanto, após o transplante das CMMO GFP^+, a expressão da nefrina foi restaurada, mostrando que a terapia celular contribuiu com a recuperação da barreira de filtração glomerular e reestruturação dos podócitos no rim dos animais 2R1C.

A creatinina é um dos marcadores mais utilizados para avaliação inicial da função renal. Por ser totalmente excretada na urina e não ser reabsorvida pelo organismo, altos níveis de creatinina indicam deficiência funcional do rim. Entretanto, é necessário associar a creatinina com outros parâmetros, como proteinúria e ureia. Assim, a análise destes três parâmetros auxilia na elucidação da condição clínica presente (Abensur, 2011; Kiching et al., 2016). A avaliação da creatinina nos animais dos grupos 2R1C e transplantados 24 horas e 48 horas demonstrou um aumento de creatinina, tanto no plasma quanto na urina, apesar de observarmos uma tendência à diminuição nestes grupos transplantados. Entretanto, as CMMO GFP^+ foram capazes de reduzir a creatinina plasmática e urinária a níveis próximos dos animais Sham após 7 e 15 dias do transplante, exceto na avaliação da creatinina presente na urina após 15 dias. Ainda não se sabe o motivo que provocou este aumento acentuado na creatinina urinária após 15 dias do transplante. A análise da ureia demonstrou que a terapia com CMMO GFP^+ levou à normalização dos níveis plasmáticos em comparação aos animais 2R1C, que apresentaram níveis elevados.

A ureia é o parâmetro menos sensível entre os três utilizados para avaliar a função renal. Como pode ser reabsorvida pelo túbulo renal após o processo de filtração, qualquer condição clínica que estimule a reabsorção tubular de sódio determinará um aumento da ureia desproporcional ao da creatinina. Além disso, a ureia não é produzida constantemente ao longo do dia, podendo variar com a ingestão proteica, além de ser eliminada também pelo trato gastrointestinal e pela pele (Sodré et al, 2007; Abensur, 2011). Provavelmente, devido a estas características, a detecção da ureia na urina gerou resultados inconclusivos. Um estudo já demonstrou que a terapia com CMMO promoveu uma ação terapêutica protetiva na função renal, diminuindo os níveis de creatinina e ureia em camundongos com dano renal induzido por mercúrio (Marques et al., 2013). As CMMO conseguiram melhorar os níveis dos parâmetros funcionais: creatinina e ureia, após 18 horas do transplante em modelo de doença renal aguda (Semedo et al., 2010). Em modelo de lesão renal induzida por cisplatina, o transplante de CTM levou à redução da ureia, que foi associada ao reestabelecimento das células epiteliais tubulares (Morigi et al., 2004). Assim, os nossos resultados corroboram com achados anteriores, sugerindo que a terapia com CMMO GFP^+ contribuiu para a melhora da função renal dos animais 2R1C.

O modelo 2R1C proposto por Goldblatt (1934) leva à hipoperfusão persistente no rim clipado, ativando o SRAA, promovendo estresse oxidativo, inflamação, perda microvascular, fibrose intersticial severa e atrofia tubular, o que resulta em insuficiência renal (Saad et al., 2015; Oliveira-Sales e Boim, 2016; Li et al., 2017). Sabe-se também, que a diminuição do aporte sanguíneo no rim esquerdo promove atrofia do rim estenótico e a hipertrofia do contralateral, que ocorre de forma compensatória. Assim, observa-se uma discrepância nos tamanhos dos rins direito e esquerdo, sendo uma das características deste modelo (Fechtel at al, 2012; Al-Suraih e Grande 2014; Amat et al, 2014). Nos nossos resultados do grupo 2R1C, observamos que a estenose da artéria do rim esquerdo provocou uma lesão crônica e persistente, o que resultou na atrofia do clipado e hipertrofia do contralateral. Também observamos nos animais 2R1C e 2R1C transplantados 24 horas e 48 horas, glomeruloesclerose, atrofia e desestruturação tubular, além de fibrose severa e presença de infiltrado celular. A proteinúria glomerular está associada à glomerulosclerose, enquanto que a proteinúria tubular leva à indução de inflamação, transição epitelial-mesenquimal e fibrose intersticial (Gorriz e Martinez-Castelao,

2012). A presença de infiltrado celular após a clipagem se deve, provavelmente, ao estado inflamatório observado no modelo 2R1C. Entretanto, a terapia com CMMO GFP+ proporcionou melhora da citoarquitetura renal com reestruturação glomerular e tubular, redução significativa da fibrose, além da diminuição considerável do infiltrado celular. Observações similares foram encontradas em outros trabalhos, sugerindo que as CTMO contribuem para a regeneração renal através da restruturação da morfologia renal, aumentando a regeneração tubular, reduzindo fibrose, proteinúria e a inflamação e inibindo a apoptose (Yokote e Yokoo, 2012; Oliveira-Sales et al., 2013; Peired et al., 2016).

Para a manutenção da homeostase no rim, as junções aderentes (JAs) (caderinas) e as junções comunicantes (JCs) (conexinas) têm um papel fundamental (Toubas et al., 2011; Keller et al., 2012). A comunicação entre as células residentes permite que elas possam perceber mudanças no microambiente e responder de acordo com o estímulo inicial (Mese et al., 2007). Em condições patológicas, a transição epitelial-mesenquimal (TEM) e inibição de metaloproteinases de matriz, em resposta ao TGF-β1, são contribuintes para a fibrose renal, desencadeada por um aumento no número de miofibroblastos, levando à deposição de colágeno. (Lee et al., 2015; Ke et al., 2017). A TEM é também caracterizada pela perda do contato célula-célula através da degradação das proteínas da junção, como a E-caderina e, consequentemente, dano à integridade das células epiteliais tubulares. No presente estudo, a expressão de N- e E-caderina foi reduzida no córtex e na medula do rim clipado nos animais 2R1C. Entretanto, a terapia com CMMO GFP^+ aumentou as expressões de N- e E-caderina, acompanhado por melhora da citoarquitetura renal e diminuição da fibrose intersticial. A E-caderina apresenta alta capacidade de renovação, contribuindo para a formação destas junções e manutenção da integridade epitelial durante a homeostase e remodelamento dos tecidos (Baum e Georgiou, 2011). A restauração da expressão da E-caderina pode ter contribuído para a reestruturação tubular observada nos animais transplantados, uma vez que E-caderina é crucial para a morfogênese epitelial e a formação do lúmen tubular (Jia et al., 2011). Um estudo anterior demonstrou que a expressão da E-caderina em modelo UUO é regulada negativamente em resposta ao TGF-β1 (Vidyasagar et al., 2008). Além disso, em células epiteliais tubulares renais co-cultivadas com TGF-β1, a expressão da N-caderina foi reduzida, enquanto que com o uso de inibidores da Rho-quinase (GTPase que modula o citoesqueleto), a expressão de TGF-β1

diminuiu, permitindo o aumento da expressão de N-caderina (Keller et al., 2012). Além disso, o tratamento com CMMO reduziu os níveis de TGF-β1 e diminuiu a fibrose (Semedo et al., 2010). Em estudo recente do nosso grupo, demonstramos que o transplante com CTM reduziu significativamente a fibrose e a expressão de TGF-β1, enquanto que restaurou a expressão e a atividade da $Na^{++}K^{+}$-ATPase em ratos 2R1C (Lira et al., 2017). A presença da $Na^{++}K^{+}$-ATPase é importante para a associação da E-caderina com o citoesqueleto (Vagin et al., 2012). Portanto, a recuperação da expressão de N- e E-caderina, acompanhada pela reorganização do parênquima renal na presença de CMMO GFP^{+}, parece ser essencial para este processo de reestruturação, contribuindo para a regeneração renal.

O desenvolvimento de hipertensão sistêmica nos animais 2R1C foi acompanhado por diminuição da expressão de Cx40 e hipersecreção de renina. Sabe-se que o modelo experimental de HR 2R1C é dependente da Ang II, com hipersecreção da renina, levando ao desenvolvimento de hipertensão arterial sistêmica (Kashyap et al., 2016). A expressão de Cx40 é característica das células produtoras de renina e é necessária para o controle da secreção de renina através dos barorreceptores, contribuindo para a o controle da pressão arterial sistêmica (Kurtz, 2011; Machura et al., 2015). A ausência ou redução de Cx40 nas células justaglomerulares leva à hipersecreção da renina e, portanto, contribui para a hipertensão (Le Gal et al., 2014; Kurtz, 2015). Entretanto, após terapia com CMMO GFP^{+} a expressão de Cx40 e de renina foram normalizadas, enquanto reduziu a pressão arterial nos rins dos animais 2R1C. Um estudo recente demonstrou que a restauração de Cx40 em células produtoras de renina reduz a pressão arterial e melhora a hipertensão, destacando que pequenas alterações na expressão total de Cx40 no rim são suficientes para modular a produção de renina (Le Gal et al., 2014). A capacidade das CMMO GFP^{+} de estimular o aumento da expressão de Cx40 contribuiu para o restabelecimento da comunicação intercelular nas células justaglomerulares, permitiu o controle da secreção de renina e da ativação de SRAA, o que levou à diminuição da pressão arterial sistêmica nos animais 2R1C.

CONCLUSÃO

Portanto, de acordo com os resultados apresentados, este estudo mostra que apenas um transplante de CMMO GFP^+ na região subcapsular renal promoveu a recuperação do parênquima renal, atenuando a fibrose renal e restaurando a expressão de N- e E-caderinas, conexina 40 e nefrina no rim dos ratos com hipertensão renovascular 2R1C. Além disso, melhorou a função renal, diminuindo a proteinúria, os níveis plasmáticos de creatinina e ureia, além de reduzir a hipersecreção de renina e a pressão arterial sistêmica. Assim, esses dados sugerem que o transplante CMMO GFP^+ foi capaz de melhorar efeitos sistêmicos e locais causados pela estenose da artéria renal esquerda, promovendo a restauração da comunicação célula-célula nos segmentos tubular e glomerular, contribuindo, assim, para a restauração estrutural e funcional do rim.

REFERÊCIAS

Abensur, H. (2011). Biomarcadores na nefrologia. Roche.

Al-Suraih M., Grande J. P. (2014). Management of renal artery stenosis: What does the experimental evidence tell us? World J Cardiol. 6(8):855-60.

Amat N., Amat R., Abdureyim S., Hoxur P., Osman Z., Mamut D., Kijjoa A. (2014).

Aqueous extract of dioscorea opposita thunb. normalizes the hypertension in 2K1C hypertensive rats. BMC Complement Altern Med. 14(1):36.

Arendshorst W. J. (2012). Connexin 40 mediates tubuloglomerular feedback paracrine signaling by coupling tubular and vascular cells in the renal juxtaglomerular apparatus. Am J Physiol Renal Physiol. 303(10):F1409-11.

Barreira A. L., Takiya C. M., Castiglione R. C., Maron-Gutierrez T., Barbosa C. M. L., Ornellas D. S., Verdoorn K. S., Pascarelli B. M., Borojevic R., Einicker-Lamas M., Junior M. L., Morales M. M. and Vieyra A. (2009). Bone marrow mononuclear cells attenuate interstitial fibrosis and stimulate the repair of tubular epithelial cells after unilateral ureteral obstruction. Cell Physiol Biochem 24:585-594.

Baştuğ F., Gündüz Z., Tülpar S., Torun Y. A., Akgün H., Dörterler E., Düşünsel R., Poyrazoğlu H., Baştuğ O., Dursun İ. (2014). Compare the effects of intravenous and intraperitoneal mesenchymal stem cell transplantation on ultrafiltration failure in a rat model of chronic peritoneal dialysis. Ren Fail. 36(9):1428-35.

Baum B., Georgiou M. (2011). Dynamics of adherens junctions in epithelial establishment, maintenance, and remodeling. J Cell Biol. 192(6):907-17.

Brunswick T., H., K. (2009). Tese: Caracterização morfofuncional das células de medula óssea de pacientes submetidos à terapia celular. UFRJ.

Carvalho A. C. C., Goldenberg R. C. S. (2012). Células-tronco Mesenquimais: conceitos, métodos de obtenção e aplicações. Ed Atheneu.

Cavaglieri R. C., Martini D., Sogayar M.C., Noronha I.L. (2009). Mesenchymal stem cells delivered at the subcapsule of the kidney ameliorate renal disease in the rat remnant kidney model. Transplant Proc. 41(3):947-51.

Cellesi F., Li M., Rastaldi M. P. (2015). Podocyte injury and repair mechanisms. Curr Opin Nephrol Hypertens. 24(3):239-44.

Cheng K., Rai P., Plagov A., Lan X., Kumar D., Salhan D., Rehman S., Malhotra A., Bhargava K., Palestro C. J., Gupta S., Singhal P. C. (2013) Transplantation of bone marrow-derived MSCs improves cisplatinum-induced renal injury through paracrine mechanisms. Exp Mol Pathol. 94(3):466-73.

Chou Y. H., Pan S. Y., Yang C. H., Lin S.L. (2013). Stem cells and kidney regeneration. J Formos Med Assoc. 113(4):201-9.

Chrysant S. G., Chrysant G. S. (2014). Treatment of hypertension in patients with renal artery stenosis due to fibromuscular dysplasia of the renal arteries. Cardiovasc Diagn Ther. 4(1):36-43.

Chung H. C., Ko I. K., Atala A., Yoo J. J. (2015). Cell-based therapy for kidney disease. Korean J Urol. 56(6):412-21.

Cuende N., Rico L., Herrera C. (2012). Concise Review: Bone Marrow Mononuclear Cells for the Treatment of Ischemic Syndromes: Medicinal Product or Cell Transplantation? Stem Cells Transl Med. 1(5):403-8.

Czyż J., Piwowarczyk K., Paw M., Luty M., Wróbel T., Catapano J., Madeja Z., Ryszawy D. (2017). Connexin-dependent intercellular stress signaling in tissue homeostasis and tumor development. Acta Biochim Pol.

De Becker A., Riet I. V. (2016). Homing and migration of mesenchymal stromal cells: How to improve the efficacy of cell therapy? World J Stem Cells. 8(3):73-87.

Duan F., Qi Z., Liu S., Lu X., Wang H., Gao Y., Wang J. (2015). Effectiveness of bone marrow mononuclear cells delivered through a graft vessel for patients with previous myocardial infarction and chronic heart failure: an echocardiographic study of left ventricular remodeling. Med Ultrason. 17(2):160-6.

Eirin A., Zhu X. Y., Puranik A. S., Tang H., McGurren K. A., van Wijnen A. J., Lerman A., Lerman L.O. (2017). Mesenchymal stem cell-derived extracellular vesicles attenuate kidney inflammation. Kidney Int. pii: S0085-2538(17)30016-9.

Etienne-Manneville S. (2011). Control of polarized cell morphology and motility by adherens junctions. Semin Cell Dev Biol. 22(8):850-7.

Fechtel B., Hartono S., Grande J. P. (2012). Pathogenesis of Renovascular Hypertension: Challenges and Controversies, Recent Advances in Cardiovascular Risk Factors. InTech. 49-66.

Finne K., Vethe H., Skogstrand T., Leh S., Dahl T. D., Tenstad O., Berven F. S., Reed R. K., Vikse B. E. (2014). Proteomic analysis of formalin-fixed paraffin-embedded glomeruli suggests depletion of glomerular filtration barrier proteins in two-kidney, one-clip hypertensive rats. Nephrol Dial Transplant. 29(12):2217-27.

Garovic, V. D., Textor, S. C. (2005). Renovascular hypertension and ischemic nephropathy. Circulation. 112(9), 1362-1374.

Goldblatt H., Lynch J., Hanzal R. F., Summerville W. W. (1934). Studies on experimental hypertension. The production of persistent elevation systolic blood pressure by means of renal ischemia. J Exp Med 59: 47-378.

Gorriz J. L., Martinez-Castelao A. (2012). Proteinuria: detection and role in native renal disease progression. Transplant Rev (Orlando). 26(1):3-13.

Grahammer F. (2017) New structural insights into podocyte biology. Cell Tissue Res. 369(1):5-10.

Grahammer F., Schell C., Huber T. B. (2013). The podocyte slit diaphragm--from a thin grey line to a complex signalling hub. Nat Rev Nephrol. 9(10):587-98.

Guo J. K., Cantley L.G. (2010). Cellular maintenance and repair of the kidney Annu Rev Physiol.72:357-76.

Hanner F., Sorensen C. M., Holstein-Rathlou N. H., Peti-Peterdi J. (2010). Connexins and the kidney. Am J Physiol Regul Integr Comp Physiol. 298(5):R1143-55.

Hickson L. J., Eirin A., Lerman L. O. (2016). Challenges and opportunities for stem cell therapy in patients with chronic kidney disease. Kidney Int. 89(4):767-78.

Huls M., Russel F. G., Masereeuw R. (2008). Insights into the role of bone marrow-derived stem cells in renal repair. Kidney Blood Press Res. 31(2):104-10.

Iwatani H., Imai E. (2010). Kidney repair using stem cells: myth or reality as a therapeutic option? J Nephrol. 23(2):143-6.

JBN (2010). Diretrizes Brasileiras de Hipertensão VI, Hipertensão Arterial Sistêmica Secundária. J Bras Nefrol 32; Supl1 S44-S53.

Jia L., Liu F., Hansen S. H., Ter Beest M. B., Zegers M. M. (2011). Distinct roles of cadherin-6 and E-cadherin in tubulogenesis and lumen formation. Mol Biol Cell. 22(12):2031-41.

Johansson M. E. (2014). Tubular regeneration: when can the kidney regenerate from injury and what turns failure into success? Nephron Exp Nephrol.126(2):76.

Johnson C. A., Levey A. S., Coresh J., Levin A., Lau J., Eknoyan G. (2004). Clinical practice guidelines for chronic kidney disease in adults: Part II. Glomerular filtration rate, proteinuria, and other markers. Am Fam Physician. 70(6):1091-7.

Junqueira L. C., Carneiro J. (2013). Histologia básica. Rio de Janeiro: Guanabara Koogan. 12. ed. p.371-388.

Kaissling B., Kriz W. (2011). Morphology of the loop of Henle, distal tubule, and collecting duct. Comprehensive Physiology.

Kanda E., Muneyuki T., Kanno Y., Suwa K., Nakajima K. (2015). Uric acid level has a U-shaped association with loss of kidney function in healthy people: a prospective cohort study. PLoS One. 10(2):e0118031.

Kandasamy Y., Smith R., Lumbers E. R., Rudd D. (2014). Nephrin - a biomarker of early glomerular injury. Biomark Res. 2:21.

Kashyap S., Boyilla R., Zaia P. J., Ghossan R., Nath K. A., Textor S. C., Lerman L. O., Grande J.P. (2016). Development of renal atrophy in murine 2 kidney 1 clip hypertension is strain independent. Res Vet Sci. 107:171-7.

Ke B., Fan C., Yang L., Fang X. (2017). Matrix Metalloproteinases-7 and Kidney Fibrosis. Front Physiol. 8:21.

Keller C., Kroening S., Zuehlke J., Kunath F., Krueger B., Goppelt-Struebe M. (2012). Distinct mesenchymal alterations in N-cadherin and E-cadherin positive primary renal epithelial cells. PLoS One. 7(8):e43584.

Kitching A. R., Hutton H. L. (2016). The Players: Cells Involved in Glomerular Disease. Clin J Am Soc Nephrol. 11(9):1664-74.

Kourtidis A., Lu R., Pence L. J., Anastasiadis P. Z. (2017). A central role for cadherin signaling in cancer. Exp Cell Res. pii: S0014-4827(17)30206-9.

Krishna A., Kumar O., Singh M. K. (2013). Renovascular hypertension: A review article. Clinical Queries: Nephrology. 2(1):38-43.

Kurtz A. (2011). Renal connexins and blood pressure. Biochim Biophys Acta. 1818(8):1903-8.

Kurtz A. (2015). Connexins, renin cell displacement and hypertension. Curr Opin Pharmacol. 21:1-6.

Labidi J., Touat D., Abdelghanim K., Ajili F., Ariba Y. B., Abdelhafidh N. B., Louzir B., Othmani S. (2014). Renovascular hypertension: a report of 21 cases. Saudi J Kidney Dis Transpl. 25(1):96-100.

Lamouille S., Xu J., Derynck R. (2014). Molecular mechanisms of epithelial-mesenchymal transition. Nat Rev Mol Cell Biol. 15(3):178-96.

Le Gal L., Alonso F., Wagner C., Germain S., Nardelli Haefliger D., Meda P., Haefliger J. A. (2014). Restoration of connexin 40 (Cx40) in Renin-producing cells reduces the hypertension of Cx40 null mice. Hypertension. 63(6):1198-204.

Lee S. Y., Han S. M., Kim J. E., Chung K. Y., Han K.H. (2013). Expression of E-cadherin in pig kidney. J Vet Sci. 14(4):381-6.

Lee S. Y., Kim S. I., Choi M. E. (2015). Therapeutic targets for treating fibrotic kidney diseases. Transl Res. 165(4):512-30.

Lennon R., Randles M. J., Humphries M. J. (2014). The importance of podocyte adhesion for a healthy glomerulus. Front Endocrinol (Lausanne). 5:160.

Li L. Q., Zhang J., Wang R., Li J. X., Gu Y. Q. (2017). Establishment and evaluation of a reversible two-kidney, one-clip renovascular hypertensive rat model. Exp Ther Med. 13(6):3291-3296.

Lincevicius G. S., Shimoura C. G., Nishi E. E., Perry J. C., Casarini D. E., Gomes G. N., Campos R. R. (2015). Aldosterone Contributes to Sympathoexcitation in Renovascular Hypertension. Am J Hypertens. 28(9):1083-90.

Lindoso R. S., Araujo D. S., Adão-Novaes J., Mariante R. M., Verdoorn K. S., Fragel-Madeira L., Caruso-Neves C., Linden R., Vieyra A., Einicker-Lamas M. (2011).

Paracrine Interaction between bone marrow derived stem cells and renal epithelial cells. Cell Physiol Biochem. 28(2):267-78.

Lira R., Oliveira M., Martins M., Silva C., Carvalho S., Stumbo A. C., Cortez E., Verdoorn K., Einicker-Lamas M., Thole A., de Carvalho L. (2017). Transplantation of bone marrow-derived MSCs improves renal function and Na++K+-ATPase activity in rats with renovascular hypertension. Cell Tissue Res.

Lombardi D., Becherucci F., Romagnani P. (2016). How much can the tubule regenerate and who does it? An open question. Nephrol Dial Transplant. 31(8):1243-50.

Lopez-Giacoman S., Madero M. (2015). Biomarkers in chronic kidney disease, from kidney function to kidney damage. World J Nephrol. 4(1):57-73.

Lupu A.N., Maxwell M.H., Kaufman J.J., White F. N. (1972). Experimental unilateral renal artery constriction in the dog. Cir Res **30**, 567.

Machura K., Neubauer B., Müller H., Tauber P., Kurtz A., Kurtz L. (2015). Connexin 40 is dispensable for vascular renin cell recruitment but is indispensable for vascular baroreceptor control of renin secretion. Pflugers Arch. 467(8):1825-34.

Maeshima A., Nakasatomi M., Nojima Y. (2014). Regenerative medicine for the kidney: renotropic factors, renal stem/progenitor cells, and stem cell therapy. Biomed Res Int. 2014:595493

Maître J. L., Heisenberg C. P. (2013). Three functions of cadherins in cell adhesion. Curr Biol. 23(14):R626-33.

Marques F. S., Silva J. S., Couto R. D., Junior E. P. S. B., Ribeiro-dos-Santos R., Santos W. L. C., Soares M. B. P. (2013). Transplantation of bone marrow mononuclear cells reduces mortality and improves renal function on mercury-induced kidney injury in mice. Renal Failure, 35(5): 776–781.

Meda P. (2017). Gap junction proteins are key drivers of endocrine function. Biochim Biophys Acta. pii: S0005-2736(17)30079-2.

Meşe G., Richard G., White T. W. (2007). Gap junctions: basic structure and function. J Invest Dermatol. 127(11):2516-24.

Mikami S., Oya M., Mizuno R., Kosaka T., Ishida M., Kuroda N., Nagashima Y., Katsube K., Okada Y. (2016). Recent advances in renal cell carcinoma from a pathological point of view. Pathol Int. 66(9):481-90.

Minuth W. W., Denk L. (2015). When morphogenetic proteins encounter special extracellular matrix and cell-cell connections at the interface of the renal stem/progenitor cell niche. Anat Cell Biol 48:1-9.

Morales M. M., Souza S. A., Loivos L. P., Lima M. A., Szklo A., Vairo L., Brunswick T. H., Gutfilen B., Lopes-Pacheco M., Araújo A. J., Cardoso A. P., Goldenberg R. C., Rocco P. R., Fonseca L. M., Lapa e Silva J. R. (2015). Pilot safety study of intrabronchial instillation of bone marrow-derived mononuclear cells in patients with silicosis. BMC Pulm Med. 15:66.

Morigi M., Imberti B., Zoja C., Corna D., Tomasoni S., Abbate M. (2004). Mesenchymal stem cells are renotropic, helping to repair the kidney and improve function in acute renal failure. J Am Soc Nephrol 15:1794−1804.

Morrison S. J., Scadden D. T. (2014). The bone marrow niche for haematopoietic stem cells. Nature. 505(7483):327-34.

Mount D. B. (2014). Thick Ascending Limb of the Loop of Henle. Clin J Am Soc Nephrol. 9(11):1974-86.

Musiał K., Bargenda A., Zwolińska D. (2015). Urine survivin, E-cadherin and matrix metalloproteinases as novel biomarkers in children with chronic kidney disease. Biomarkers. 20(3):177-82.

Nakhoul N., Batuman V. (2011). Role of proximal tubules in the pathogenesis of kidney disease. Contrib Nephrol. 169:37-50.

Nielsen M. S., Axelsen L. N., Sorgen P. L., Verma V., Delmar M., Holstein-Rathlou N. H. (2012). Gap junctions. Compr Physiol. 2(3):1981-2035.

Nishimura H. (2017). Renin-angiotensin system in vertebrates: phylogenetic view of structure and function. Anat Sci Int. 92(2):215-247.

Oliveira-Sales E. B., Boim M. A. (2016). Mesenchymal stem cells and chronic renal artery stenosis. Am J Physiol Renal Physiol. 310(1):F6-9.

Oliveira-Sales E. B., Maquigussa E., Semedo P., Pereira L. G., Ferreira V. M., Câmara N. O., Bergamaschi C. T., Campos R. R., Boim M. A. (2013). Mesenchymal stem cells (MSC) prevented the progression of renovascular hypertension, improved renal function and architecture. PLoS One. 8(11):e78464.

Ornellas F. M., Ornellas D. S., Martini S. V., Castiglione R. C., Ventura G. M., Rocco P. R., Gutfilen B., de Souza S. A., Takiya C. M., Morales M. M. (2017). Bone Marrow-Derived Mononuclear Cell Therapy Accelerates Renal Ischemia-Reperfusion Injury Recovery by Modulating Inflammatory, Antioxidant and Apoptotic Related Molecules. Cell Physiol Biochem.41(5):1736-1752.

Peired A. J., Sisti A., Romagnani P. (2016). Mesenchymal Stem Cell-Based Therapy for Kidney Disease: A Review of Clinical Evidence. Stem Cells Int. 2016:4798639.

Perry J. K., Lins R. J., Lobie P. E., Mitchell M. D. (2010). Regulation of invasive growth: similar epigenetic mechanisms underpin tumour progression and implantation in human pregnancy. Clin Sci (Lond). 118(7):451-7.

Plotnikov E.Y., Silachev D. N., Popkov V. A., Zorova L. D., Pevzner I. B., Zorov S. D., Jankauskas S. S., Babenko V. A., Sukhikh G. T., Zorov D. B. (2017). Intercellular signalling cross-talk: to kill, to heal and to rejuvenate. Heart Lung Circ. pii: S1443-9506(17)30021-5.

Preedy V. R. (2016). Adhesion Molecules. Vecchi M. L., Montalto G. CRC Press (16):237-51.

Priest A. V., Shafraz O., Sivasankar S. (2017). Biophysical basis of cadherin mediated cell-cell adhesion. Exp Cell Res. pii: S0014-4827(17)30119-2.

Prozialeck W. C., Lamar P. C., Appelt D. M. (2004). Differential expression of E-cadherin, N-cadherin and beta-catenin in proximal and distal segments of the rat nephron. BMC Physiol. 4:10.

Reilly R. F., Ellison D. H. (2000). Mammalian distal tubule: physiology, pathophysiology, and molecular anatomy. Physiol.Rev. 80(1):277-313.

Rezza A., Sennett R., Rendl M. (2014). Adult stem cell niches: cellular and molecular components. Curr Top Dev Biol, 107(107), 333-72.

Rosenberg M. E. (2013). Cell-based therapies in kidney disease. Kidney Int Suppl. 3(4):364-367.

Ross M. H. (2016). Histologia: texto e atlas / Michael H. Ross, Wojciech Pawlina. Rio de Janeiro: Guanabara Koogan. 7 ed. p. 702-741.

Roushandeh A. M., Bahadori M., Roudkenar M. H. (2017). Mesenchymal Stem Cell-based Therapy as a New Horizon for Kidney Injuries. Arch Med Res. 48(2):133-146.

Saad A, Herrmann S. M., Textor S. C. (2015). Chronic renal ischemia in humans: can cell therapy repair the kidney in occlusive renovascular disease? Physiology (Bethesda). 30(3):175-82.

Sala G., Badalamenti S., Ponticelli C. (2016). The Renal Connexome and Possible Roles of Connexins in Kidney Diseases. Am J Kidney Dis. 67(4):677-87.

Salvatori M., Peloso A., Katari R., Orlando G. (2014). Regeneration and bioengineering of the kidney: current status and future challenges. Curr Urol Rep. 15(1):379.

Santos, M. R. (2010). Dissertação: Neoplasia causada por injeção de células mononucleares de medula óssea jovens em camundongos idosos. Unicamp.

Scindia Y. M., Deshmukh U. S., Bagavant H. (2010). Mesangial pathology in glomerular disease: targets for therapeutic intervention. Adv Drug Deliv Rev. 62(14):1337-43.

Scott R. P., Quaggin S. E. (2015). Review series: The cell biology of renal filtration. J Cell Biol. 209(2):199-210.

Seki G., Nakamura M., Suzuki M., Satoh N., Horita S. (2015). Species differences in regulation of renal proximal tubule transport by certain molecules. World J Nephrol. 4(2):307-12.

Semedo P., Donizetti-Oliveira C., Burgos-Silva M., Cenedeze M. A., Avancini Costa Malheiros D. M., Pacheco-Silva A., Câmara N. O. (2010). Bone marrow mononuclear cells attenuate fibrosis development after severe acute kidney injury. Lab Invest. 90(5):685-95.

Sluysmans S., Vasileva E., Spadaro D., Shah J., Rouaud F., Citi S. (2017). The role of apical cell-cell junctions and associated cytoskeleton in mechanotransduction. Biol Cell. 109(4):139-161.

Sng J., Lufkin T. (2012). Emerging stem cell therapies: treatment, safety, and biology. Stem Cells Int. 2012:521343.

Sodré F. L., Costa J. C. B., Lima J C C. (2007). Evaluation of renal function and damage: a laboratorial challenge. J Bras Patol Med Lab. 43:329-337.

Somlo S., Mundel P. (2000). Getting a foothold in nephrotic syndrome. Nat Genet. 24(4):333-5.

Sorensen C. M., Giese I., Braunstein T. H., Brasen J. C., Salomonsson M., Holstein-Rathlou N. H. (2012). Role of connexin40 in the autoregulatory response of the afferent arteriole. Am J Physiol Renal Physiol. 303(6):F855-63.

Subramanya A. R., Ellison D. H. (2014). Distal convoluted tubule. Clinical Journal of the American Society of Nephrology. 9(12):2147-63.

Suzuki E., Fujita D., Takahashi M., Oba S., Nishimatsu H. (2016). Adult stem cells as a tool for kidney regeneration. World J Nephrol. 5(1):43-52.

Takahashi K., Yamanaka S. (2013). Induced pluripotent stem cells in medicine and biology Development. 140(12):2457-61.

Tamplin O. J., Durand E. M., Carr L. A., Childs S. J., Hagedorn E. J., Li P., Zon L. I. (2015). Hematopoietic Stem Cell Arrival Triggers Dynamic Remodeling of the Perivascular Niche. Cell. 160(1), 241-252.

Textor S. C. (2017). Renal Arterial Disease and Hypertension. Med Clin North Am. 101(1):65-79.

Thakkar U. G., Vanikar A. V., Trivedi H. L. (2017). Stem cell therapy: An emerging modality in glomerular diseases. Cytotherapy. 19(3):333-348.

Tonelli, M., Riella, M. World Kidney Day Steering Committee. (2014). Chronic Kidney Disease and the Aging Population World Kidney Day 2014.Transplantation, 97(5), 490-493.

Toubas J., Beck S., Pageaud A. L., Huby A. C., Mael-Ainin M., Dussaule J. C., Chatziantoniou C., Chadjichristos C. E. (2011). Alteration of connexin expression is an early signal for chronic kidney disease. Am J Physiol Renal Physiol. 301(1):F24-32.

Tsuji K., Kitamura S. (2015). Trophic Factors from Tissue Stem Cells for Renal Regeneration Stem Cells. Int. 2015:537204.

Vagin O., Dada L. A., Tokhtaeva E., Sachs G. (2012). The Na-K-ATPase $\alpha_1\beta_1$ heterodimer as a cell adhesion molecule in epithelia. Am J Physiol Cell Physiol. 302(9):C1271-81.

van Koppen A., Joles J. A., Bongartz L. G., van den Brandt J., Reichardt H. M., Goldschmeding R., Nguyen T. Q., Verhaar M. C. (2012). Healthy bone marrow cells reduce progression of kidney failure better than CKD bone marrow cells in rats with established chronic kidney disease. Cell Transplant. 21(10):2299-312.

van Ramshorst J., Rodrigo S. F., Schalij M. J., Beeres S. L., Bax J. J., Atsma D. E. (2011). Bone marrow cell injection for chronic myocardial ischemia: the past and the future. J Cardiovasc Transl Res. 4(2):182-91.

Vidyasagar A., Reese S., Acun Z., Hullett D., Djamali A. (2008). HSP27 is involved in the pathogenesis of kidney tubulointerstitial fibrosis. Am J Physiol Renal Physiol. 295(3):F707-16.

Wagner C., Kurtz A. (2013). Distribution and functional relevance of connexins in renin-producing cells. Pflugers Arch. 465(1):71-7.

Wang Y., Chen X., Cao W., Shi Y. (2014). Plasticity of mesenchymal stem cells in immunomodulation: pathological and therapeutic implications. Nature immunology. 15(11):1009-1016.

Wei X., Yang X., Han Z. P., Qu F. F., Shao L., Shi Y. F. (2013). Mesenchymal stem cells: a new trend for cell therapy. Acta Pharmacol Sin. 34(6):747-54.

Wessely O., Cerqueira D. M., Tran U., Kumar V., Hassey J. M., Romaker D. (2014). The bigger the better: determining nephron size in kidney. Pediatric Nephrolog. 29(4), 525-530.

Yamashita Y. M., Tumbar T. (2014). Stem cells and their niche in homeostasis/regeneration and disease. Molecular biology of the cell. 25(6), 736-736.

Yeagy B. A., Cherqui S. (2011). Kidney repair and stem cells: a complex and controversial process. Pediatr Nephrol. 26(9):1427-34.

Yokote S., Yokoo T. (2012). Stem Cells in Kidney Regeneration. Current Medicinal Chemistry. 19:6009-6017.

Yonemura S. (2011). Cadherin-actin interactions at adherens junctions. Curr Opin Cell Biol. 23(5):515-22.

Younes-Ibrahim M. (2013). Células mesangiais: protagonistas ou coadjuvantes da função renal? J. Bras. Nefrol. 35(4).

Zha D., Chen C., Liang W., Chen X., Ma T., Yang H., Goor Hv., Ding G.. (2013). Nephrin phosphorylation regulates podocyte adhesion through the PINCH-1-ILK-α-parvin complex. BMB Rep. 46(4):230-5.

Zhigang H., Jie H., Zhenshun S. (2014). Concise Review: Mesenchymal Stem Cells Ameliorate Tissue Injury via Secretion of Tumor Necrosis Factor-α Stimulated Protein/Gene 6. Stem Cells Int. 2014: 761091.

Zubko R., Frishman W. (2009). Stem cell therapy for the kidney? Am J Ther. 16(3):247-56.

ANEXO - Comprovação de submissão do artigo científico

07/07/2017 Email – marioliveira.fernandes@outlook.com

Experimental Cell Research: Submission Confirmation

Experimental Cell Research <eesserver@eesmail.elsevier.com>

qui 15/06/2017 15:56

Para:marioliveira.fernandes@outlook.com <marioliveira.fernandes@outlook.com>;

Title: Bone marrow mononuclear cell ameliorate cellular communication through Connexin 40, N- and E-cadherin in renovascular hypertension model
Corresponding Author: Mrs. Mariana Oliveira
Authors: Rafaelle Lira; Marcela Martins; Aline Almeida; Simone Carvalho; Erika Cortez; Ana Carolina Stumbo; Alessandra Thole; Lais Carvalho
Full Length Article

Dear Mrs. Oliveira,

This is to confirm that the above-mentioned manuscript has been received, and will be considered for publication in Experimental Cell Research.

You will be able to check on the progress of your manuscript by logging on to the Elsevier Editorial System (EES) for Experimental Cell Research as an author:

https://ees.elsevier.com/yexcr/
Your username is: marioliveira.fernandes@outlook.com
Your password is: *******

Your paper will be given a manuscript number shortly and you will soon receive an e-mail with this number for your reference. The manuscript will appear under the heading "Submissions in Process". Please note: your submission in process will not appear in the Elsevier Author Gateway.

Thank you for submitting your manuscript to Experimental Cell Research. Should you have any questions, please feel free to contact our office.

Kind regards,

Susan Ikeda
Journal Manager
Experimental Cell Research

Elsevier Editorial-Production
525 B St., Suite 1900
San Diego, CA 92101
tel: 619-699-6793
fax: 619-699-6211
ecr@elsevier.com