Universidade do Estado do Rio de Janeiro
Centro Biomédico
Faculdade de Odontologia

Tatiana Araújo de Lima

Mapeamento tridimensional das alterações dentoesqueléticas mandibulares decorrentes do tratamento com os aparelhos de Herbst e Twin Block

Rio de Janeiro
2016

Tatiana Araújo de Lima

Mapeamento tridimensional das alterações dentoesqueléticas mandibulares decorrentes do tratamento com os aparelhos de Herbst e Twin Block

Tese apresentada, como requisito parcial para obtenção do título de Doutor, ao Programa de Pós-Graduação em Odontologia, da Universidade do Estado do Rio de Janeiro. Área de concentração: Ortodontia.

Orientadores: Prof.ª Dra. Cátia Cardoso Abdo Quintão

Prof.ª Dra. Maria Teresa de Andrade Goldner

Rio de Janeiro

2016

CATALOGAÇÃO NA FONTE
UERJ/REDE SIRIUS/CBB

L733 Lima, Tatiana Araújo de.
Mapeamento tridimensional das alterações dentoesqueléticas mandibulares decorrentes do tratamento com os aparelhos de Herbst e Twin Block /Tatiana Araújo de Lima. - 2016.
111 f.

Orientadores: Cátia Cardoso Abdo Quintão e Maria Teresa de Andrade Goldner.
Tese (Doutorado) – Universidade do Estado do Rio de Janeiro, Faculdade de Odontologia.

1. Côndilo mandíbular. 2. Má oclusão. 3. Crescimento. 4. Tomografia computadorizada de feixe cônico. 5. Imagem tridimensional. I. Quintão, Cátia Cardoso Abdo. II. Goldner, Maria Teresa de Andrade. III. Universidade do Estado do Rio de Janeiro. Faculdade de Odontologia. IV. Título.

CDU
616.314

Autorizo, apenas para fins acadêmicos e científicos, a reprodução total ou parcial desta dissertação, desde que citada a fonte.

_____ _____

Assinatura Data

Tatiana Araújo de Lima

Mapeamento tridimensional das alterações dentoesqueléticas mandibulares decorrentes do tratamento com os aparelhos de Herbst e Twin Block

Tese apresentada, como requisito parcial para obtenção do título de Doutor, ao Programa de Pós-Graduação em Odontologia, da Universidade do Estado do Rio de Janeiro. Área de concentração: Ortodontia.

Aprovada em 19 de fevereiro de 2016.

Orientadores: Prof.ª Dra. Cátia Cardoso Abdo Quintão
Faculdade de Odontologia - UERJ
Prof.ª Dra. Maria Teresa de Andrade Goldner
Faculdade de Odontologia – UERJ

Banca Examinadora:

_____

Prof. Dr. Alvaro de Moraes Mendes
Faculdade de Odontologia – UERJ

_____

Prof.ª Dra. Flavia Raposo Gebara Artese
Faculdade de Odontologia – UERJ

_____

Prof. Dr. Felipe de Assis Ribeiro Carvalho
Faculdade de Odontologia – UERJ

_____

Prof.ª Dra. Mariana Martins e Martins
Universidade Federal Fluminense

_____

Prof.ª Dra. Ione Helena Vieira Portella Brunharo

Rio de Janeiro
2016

DEDICATÓRIA

Aos meus pais, Antônio Carlos e Vera Lúcia, e à minha irmã, Patricia, que fazem de minha família a grande base de minha vida, agradeço por todo o amor, carinho, incentivo, confiança, amizade, cumplicidade e esforços depositados.

AGRADECIMENTOS

A Deus, pela presença em todos os momentos da minha vida, dando-me força e coragem para enfrentar os novos desafios e humildade para agradecer as conquistas.

Ao grande amor da minha vida, Glauber Junior, pelo amor, carinho e compreensão.

Ao meu avô Carlos Luís Novaes de Araújo (*in memoriam*), uma pessoa que brilhou em minha vida, que seguiu seu caminho, mas que sempre será minha grande inspiração por seus ensinamentos, sua grandeza de espírito e amor com as pessoas.

À minha avó Alacy Lustosa Araújo, uma pessoa com uma força enorme, pela ajuda imprescindível na realização dos meus objetivos.

À minha avó Tereza Joana de Lima, pelo carinho e pelas conversas sempre alegres numa fase tão cansativa.

A todos os meus tios e primos, pelo incentivo em todos os momentos de minha vida.

À minha orientadora, professora Cátia Abdo Cardoso Quintão, por sua grande dedicação na orientação deste trabalho, por toda a sua amizade e incentivo.

À minha orientadora, professora Maria Teresa de Andrade Goldner, pessoa única e especial em minha vida, pela amizade, carinho e incentivo.

Ao coordenador do curso de Doutorado em Ortodontia da Universidade do Estado do Rio de Janeiro (UERJ), professor Jonas Capelli Junior, pela visão e capacidade de coordenação do curso de Doutorado e sugestões de idéias, indispensáveis para a realização do mesmo.

Aos professores Alvaro de Moraes Mendes, pelo vasto conhecimento científico e perfeccionismo com que realiza todas as suas atividades acadêmicas, Alvaro Francisco Carriello Fernandes, José Augusto Mendes Miguel e Marco Antonio de Oliveira Almeida, pelo dinamismo e capacidade científica, meu muito obrigado.

À professora e amiga Flavia Raposo Gebara Artese, meu agradecimento especial pelo incentivo, disponibilidade, atenção e ensinamentos transmitidos.

Ao professor Felipe de Assis Ribeiro Carvalho, uma novo amigo que muito contribuiu para a realização deste trabalho.

À professora Cristiane Canavarro Rodrigues Martins pelo seu carinho especial e contribuição na correção prévia deste trabalho.

À eterna professora Ione Helena Vieira Portella Brunharo pela amizade, incentivo e orientação e sem a qual esse trabalho não seria possível.

Aos amigos Klaus Barretto Lopes dos Santos Batista e Nathália Barbosa Palomares, meus parceiros nesse projeto, muito obrigada pelo carinho e dedicação.

Aos meus amigos das turmas de Mestrado e Doutorado pela honradez, gratificante convívio, companheirismo e descontração, fazendo da UERJ um ambiente de trabalho sadio, alegre e responsável, ao mesmo tempo.

Aos alunos do Curso de Especialização em Ortodontia da Faculdade de Odontologia da Universidade do Estado do Rio de Janeiro, pelo convívio, paciência e amizade cultivada.

A Fernanda por ser nosso braço direito, contribuindo para o eficiente funcionamento do curso.

À Coordenação de Aperfeiçoamento de Pessoal de Nível Superior (CAPES), pela bolsa de estudos concedida.

À Fundação de Amparo à Pesquisa do Estado do Rio de Janeiro (FAPERJ), pelo financiamento do projeto de pesquisa.

A todos os pacientes, que são o motivo de nossos esforços e profissionalismo, pela credibilidade.

A todos que contribuíram, de alguma forma, para a realização deste trabalho.

Para triunfar é necessário vencer; para vencer é necessário lutar;

Para lutar é necessário estar preparado;

Para estar preparado é necessário prover-se de uma grande inteireza de ânimo e uma paciência a toda prova.

Isto requer, por sua vez, levar constantemente ao íntimo da vida o incentivo da suprema esperança de alcançar aquilo que se anela como culminação feliz da existência.

Carlos Bernardo González Pecotche

RESUMO

Lima, Tatiana Araújo de. Mapeamento tridimensional das alterações dentoesqueléticas mandibulares decorrentes do tratamento com os aparelhos de Herbst e Twin Block. 2016. 111 f. Tese (Doutorado em Odontologia) - Faculdade de Odontologia, Universidade do Estado do Rio de Janeiro, Rio de Janeiro, 2016.

Este estudo teve como objetivo avaliar tridimensionalmente as alterações dentoesqueléticas mandibulares observadas em pacientes Classe II esqueléticos em crescimento tratados com os aparelhos de Twin Block e Herbst. Foram selecionados 22 adolescentes brasileiros, de ambos os gêneros, portadores de má oclusão de Classe II de Angle, 1ª divisão, no pico do surto de crescimento puberal (estágio de maturação das vértebras cervicais CS3-CS4). Todos os pacientes foram tratados durante 12 meses na Clínica de Especialização em Ortodontia da Faculdade de Odontologia da Universidade do Estado do Rio de Janeiro (FOUERJ). O grupo Twin Block (TB) foi composto por 15 pacientes (9 meninos e 6 meninas; médias de idade de 12,3 e 11,9 anos, respectivamente) tratados com o aparelho funcional removível de Twin Block. O grupo Herbst (HB) foi constituído por 7 pacientes (4 do gênero masculino e 3 do feminino com médias de idade de 13,6 e 12,3 anos, respectivamente) submetidos a tratamento com o aparelho propulsor mandibular de Herbst multi-bandado, cimentado às coroas de caninos, pré-molares e molares permanentes. Foram obtidas tomografias computadorizadas de feixe cônico (TCFC) de todos os pacientes em duas etapas: imediatamente antes do início do tratamento (T1) e após 12 meses de tratamento (T2). Foram construídos 44 modelos virtuais 3D das mandíbulas de todos os indivíduos nos dois tempos avaliados. Foi realizada a superposição dos modelos de T1 e T2 para avaliar as seguintes regiões anatômicas de interesse (RAI): côndilo, ramo e corpo mandibular e incisivos centrais inferiores. As maiores distâncias em milímetros aferidas para cada RAI entre T1 e T2 foram registradas e comparadas posteriormente pelo teste *Mann-Whitney*. O teste de *Wilcoxon* foi utilizado para comparar as RAIs em pares. Os resultados mostraram que ambos os aparelhos produziram maiores efeitos esqueléticos do que dentários e não foram encontradas diferenças significantes entre os grupos em nenhuma das medidas avaliadas ($p < 0,05$). Ambos os grupos apresentaram em média, um crescimento mais acentuado na região condilar (côndilo direito = 6,12 mm no grupo TB e 7,01 mm no grupo HB; côndilo esquerdo = 6,34 mm no grupo TB e 6,84 mm no grupo HB); pouco crescimento na região do ramo mandibular (ramo direito = 1,80 mm no grupo TB e 1,65 mm no grupo HB; ramo esquerdo = 1,86 mm no grupo TB e 1,66 mm no grupo HB); o corpo mandibular foi a região que apresentou menor crescimento (0,54 mm tanto no grupo TB quanto no grupo HB). Foi observada uma inclinação vestibular dos incisivos inferiores similar em ambos os grupos (dente 31 = 1,37 mm no grupo TB e 1,67 mm no grupo HB; dente 41 = 1,34 mm no grupo TB e 1,53 mm no grupo HB). Concluiu-se que os pacientes tratados com os aparelhos de Twin Block e Herbst apresentaram resultados similares no crescimento mandibular e na projeção dos incisivos inferiores.

Palavras-chave: Crescimento. Mandíbula. Má oclusão de Angle Classe II.

Tomografia computadorizada de feixe cônico. Imagem tridimensional.

ABSTRACT

Lima, TA. *Three-dimensional assessment of dentoskeletal mandibular changes resulting from treatment with Herbst and Twin Block appliances.* 2016. 111 f. Tese (Doutorado em Odontologia) - Faculdade de Odontologia, Universidade do Estado do Rio de Janeiro, Rio de Janeiro, 2016.

The present study aimed to assess the three-dimensional dentoskeletal mandibular changes in skeletal Class II growing patients treated with Twin Block and Herbst appliances. The sample was comprised by 22 Brazilian adolescents, both genders, malocclusion Class II division 1, at the peak of the pubertal growth spurt (CS3-CS4 stages of cervical vertebrae maturation). All patients were treated for 12 months at the Orthodontic Clinic, School of Dentistry, State University of Rio de Janeiro (FOUERJ). Twin Block group (TB) was composed of 15 patients (9 boys and 6 girls with mean ages of 12.3 and 11.9 years, respectively) treated with the Twin Block removable appliance. The Herbst group (HB) was formed by 7 youths (4 males and 3 females with mean ages 13.6 and 12.3 years, respectively) treated with the banded Herbst functional appliance, bonded to canines, premolars and molars. Cone Beam Computed Tomography (CBCT) were obtained for each patient in two time points: immediately before the start of the treatment (T1) and after 12 months of treatment (T2). Forty-four virtual 3D mandible models were built from the CBCTs for the whole sample. Superimpositions were made between T1 and T2 to evaluate the following specific regions of interest (SRI): condyles, mandibular ramus and corpus and lower central incisors. The greater distances in millimeters measured for each SRI between T1 and T2 were recorded and then compared using the *Mann-Whitney* test. The *Wilcoxon* test was used to compare the SRIs in pairs. Results showed both funcional appliances produced more esqueletal than dental effects. There were no differences between the groups for all regions analized ($p < 0.05$). Both groups presented in average, the most pronounced growth in condylar areas (right condyle = 6.12 mm in group TB and 7.01 mm in group HB; left condyle = 6.34 mm in group TB and 6.84 mm in group HB); small growth of the mandibular ramus (right ramus = 1.80 mm in group TB and 1.65 mm in group HB; left ramus = 1.86 mm in group TB and 1.66 mm in group HB); and the mandibular corpus showed the minor growth (0.54 mm both in groups TB and HB). The lower incisors presented a similar proclination in both groups (teeth 31 = 1.37 mm in group TB and 1.67 mm in group HB; teeth 41 = 1.34 mm in group TB and 1.5 mm in group HB). It can be concluded that patients treated with the Twin Block and Herbst appliances presented similar results concerning mandibular growth and lower incisor proclination.

Keywords: Growth. Mandible. Class II Malocclusion. Cone beam computed tomography. Three dimensional imaging.

LISTA DE FIGURAS

Figura 1 – Aparelho funcional Twin Block utilizado na pesquisa.....…… 61

Figura 2 – Aparelho de Herbst utilizado na pesquisa..... 62

Figura 3 – Visualização da tela do software *ITK-SNAP* 3.4 [143] utilizado para a confecção dos modelos virtuais 3D..... 65

Figura 4 Exportação dos modelos para os formatos .STL e .VRML ……..…..... 65

Figura 5 – Processo de superposição com o *software Geomagic Qualify* 2013..... 67

Figura 6 – Superposição dos elementos dentários com suas respectivas mandíbulas no *software Geomagic Qualify* 2013..... 68

Figura 7 – Cópia de tela do *software CMF Application* [145] no uso da ferramenta de linha de contorno (*ISOLINE*).....…….. 70

Figura 8 – Cópia de tela do *software CMF Application* [145] na representação dos mapas coloridos.....……. 71

Figura 9 – Cópia de tela do *software CMF Application* [145] na superposição dos modelos T1 e T2 em semitransparência …….....…… 72

LISTA DE GRÁFICOS

Gráfico 1 – Box-plot das alterações condilares nos grupos Twin Block e Herbst..... 78

Gráfico 2 – Box-plot das alterações nos ramos mandibulares nos grupos Twin Block e Herbst..... 78

Gráfico 3 – Box-plot das alterações no corpo mandibular nos grupos Twin Block e Herbst..... 79

Gráfico 4 – Box-plot das alterações nos incisivos inferiores nos grupos Twin Block e Herbst..... 79

Gráfico 5 – Diagrama de dispersão do côndilo direito versus côndilo esquerdo nos grupos Twin Block e Herbst..... 81

Gráfico 6 – Diagrama de dispersão dos dentes 31 versus o 41 nos grupos Twin Block e Herbst..... 82

LISTA DE TABELAS

Tabela 1 – Valores comparativos das medidas cefalométricas no tempo T1, entre os grupos Twin Block e Herbst..... 76
Tabela 2 – Valores comparativos das medidas das superposições das mandíbulas de T1 e T2 entre os grupos Twin Block e Herbst..... 77
Tabela 3 – Valores comparativos das medidas das superposições das mandíbulas de T1 e T2 dos grupos Twin Block e Herbst entre os lados direito e esquerdo.. 80
Tabela 4 – Valores comparativos das medidas das superposições dos incisivos de T1 e T2 dos grupos Twin Block e Herbst entre os lados direito e esquerdo..... 81

LISTA DE ABREVIATURAS E SIGLAS

ATM	Articulação temporomandibular
CAD	*Computer Aided Design*
CAP-UERJ	Instituto de Aplicação Fernando Rodrigues da Silveira da Universidade do Estado do Rio de Janeiro
CBCT	*Cone-beam computed tomography*
CEP/HUPE	Comitê de ética em pesquisa do Hospital Universitário Pedro Ernesto
DICOM	*Digital Imaging and Communication in Medicine*
DTM	Disfunção temporomandibular
FOUERJ	Faculdade de Odontologia da Universidade do Estado do Rio de Janeiro
FOV	*Field of view*
GIPL	*Guys image processing lab*
HB	Grupo Herbst
IV	*SGI open inventor*
RAI	Região anatômica de interesse
RC	Relação cêntrica
STL	*Stereolithography*
TB	Grupo Twin Block
TCFC	Tomografia Computadorizada de feixe cônico
T1	Tempo inicial
T2	Tempo final
UERJ	Universidade do Estado do Rio de Janeiro
UNC	Universidade da Carolina do Norte
VRML	*Virtual reality modeling language*
WRL	*Virtual reality world*
3D	Tridimensional

SUMÁRIO

	INTRODUÇÃO.....	15
1	**REVISÃO DA LITERATURA**.....	17
1.1	**Características da má oclusão de Classe II de Angle**.....	17
1.2	**Aparelhos ortopédicos funcionais Twin Block e de Herbst**.....	26
1.3	**Efeitos dos aparelhos ortopédicos funcionais no tratamento da má oclusão de Classe II de Angle**.....	27
1.3.1	Efeitos do aparelho Twin Block.....	27
1.3.2	Efeitos do aparelho de Herbst.....	39
1.3.3	Comparação entre os efeitos dos aparelhos Twin Block e de Herbst.....	52
2	**PROPOSIÇÃO**.....	55
3	**MATERIAL E MÉTODO**.....	56
3.1	**Aspectos éticos**.....	56
3.2	**Tipo de estudo**.....	56
3.3	**Sujeitos da pesquisa**.....	57
3.3.1	Critérios de inclusão.....	58
3.3.1.1	Grupo Twin Block.....	58
3.3.1.2	Grupo Herbst.....	59
3.3.2	Critérios de exclusão.....	59
3.4	**Documentação ortodôntica inicial e distribuição dos pacientes nos grupos da amostra**.....	60
3.5	**Protocolo de aquisição das imagens tomográficas**.....	63
3.5.1	Pós-processamento das imagens.....	63
3.5.2	Superposição dos modelos virtuais 3D.....	66
3.5.3	Conversão dos modelos virtuais 3D registrados.....	68
3.5.4	Quantificação das alterações mandibulares.....	69
3.6	**Calibração**.....	72
3.7	**Análise estatística**.....	73
4	**RESULTADOS**.....	75
4.1	**Cálculo amostral**.....	75

4.2 **Comparação dos grupos Twin Block e Herbst no tempo T1 - equivalência dos grupos**..... 75
4.3 **Comparação das medidas das superposições das mandíbulas dos tempos T1 e T2 entre os grupos Twin Block e Herbst**..... 76
4.4 **Comparação das medidas das superposições dos tempos T1 e T2 das regiões anatômicas em pares nos grupos Twin Block e Herbst**..... 80
5 **DISCUSSÃO**..... 83
5.1 **Crescimento dos côndilos**..... 86
5.2 **Crescimento dos ramos mandibulares**..... 88
5.3 **Crescimento do corpo mandibular**..... 88
5.4 **Incisivos inferiores**..... 89
5.5 **Considerações clínicas**..... 90
CONCLUSÃO..... 91
REFERÊNCIAS..... 92
APÊNDICE - Termo de Consentimento Livre e Esclarecido Pós-informação..... 110
ANEXO - Aprovação do comitê de ética em pesquisa..... 111

INTRODUÇÃO

A má oclusão de Classe II de Angle, 1ª divisão, acomete aproximadamente 30% dos pacientes que necessitam de tratamento ortodôntico. Uma combinação variada de fatores dentários e esqueléticos contribuem para esta desarmonia, tais como: relação molar de Classe II, incisivos superiores com inclinação vestibular, overjet acentuado, retrusão mandibular, protrusão maxilar ou uma combinação de ambos.[1]

O tratamento da má oclusão de Classe II de Angle tem sido amplamente estudado por vários pesquisadores, devido principalmente ao grande número de pacientes que apresentam essa má oclusão, constituindo um desafio avaliar suas causas, características dentoesqueléticas e funcionais, com o objetivo estabelecer critérios de diagnóstico e plano de tratamento individualizado para os pacientes acometidos. [2] A má oclusão de Classe II não se autocorrige [2-4] e Almeida et al. [2] estudando as características, o desenvolvimento e o tratamento da mesma, demonstraram as várias vantagens do tratamento precoce dessa má oclusão com a possibilidade de direcionamento correto do crescimento das bases ósseas.

Diversos estudos concluíram que os melhores resultados obtidos com o uso de aparelhos funcionais ocorreram quando o período de tratamento incluía o pico de crescimento mandibular que coincide com o pico do surto de crescimento puberal. [5-8] Desta forma, a avaliação da idade esquelética por meio da visualização e avaliação do estágio de maturação das vértebras cervicais (C2, C3 e C4) quanto à presença de concavidades em suas bases e a sua forma nas telerradiografias em norma lateral ou tomografias computadorizadas de feixe cônico são importantes no tratamento com aparelhos ortopédicos em pacientes em crescimento. [9-11]

Por outro lado, Marsico et al. [12] compararam os resultados de alguns estudos que avaliaram a eficácia dos aparelhos funcionais no crescimento mandibuar e concluíram que quando o tratamento é efetuado no início da adolescência, ocorrem pequenas mudanças benéficas no padrão esquelético, no entanto, estas não são significantes clinicamente.

Tradicionalmente, a maioria dos estudos ortodônticos disponíveis utilizaram métodos de avaliação de imagens bidimensionais como ferramentas de diagnóstico, principalmente as radiografias cefalométricas. Os métodos radiográficos tradicionais apresentam características que limitam seu valor diagnóstico, como magnificações, sobreposições, projeções e outras distorções relacionadas à representação bidimensional (2D) de estruturas tridimensionais (3D). [13]

A tomografia computadoriza de feixe cônico (TCFC) possibilitou a utilização de

ferramentas de diagnóstico tridimensional de maneira rotineira na odontologia por submeter o paciente a uma dose de radiação eticamente aceitável. [14] A TCFC tem sido descrita como o método 3D de escolha para imaginologia maxilo-facial por reduzir o custo do equipamento e da radiação e por fornecer alta resolução para os ossos da face e dentes. [13-15]

Uma questão de grande importância para os ortodontistas que utilizam como rotina os aparelhos funcionais se relaciona à possibilidade de potencializar o crescimento normal mandibular durante a fase ativa de tratamento com estes aparelhos. Diante das controvérsias e da escassez de dados tridimensionais sobre os efeitos dos aparelhos funcionais no crescimento mandibular, torna-se necessário que novos estudos ortodônticos utilizem tomografias computadorizadas para avaliar tridimensionalmente os resultados observados em pacientes Classe II esqueléticos tratados com diversos tipos de aparelhos propulsores mandibulares para identificar quais as terapias são mais efetivas na correção deste tipo de má oclusão.

1 **REVISÃO DA LITERATURA**

1.1 **Características da má oclusão de Classe II de Angle**

Angle [16] foi o primeiro a definir a má oclusão de Classe II e a dividí-la em 1ª e 2ª divisões ao publicar um método científico para o diagnóstico e classificação das más oclusões baseado nas posições dentoclusais. Definiu que o primeiro molar superior era imutável em relação ao inferior, e determinou os três tipos de más oclusões no sentido anteroposterior: Classe I, Classe II e Classe III de Angle. Embora, a classificação de Angle apresenta-se de maneira muito prática, ela não considera as discrepâncias nos sentidos vertical e lateral, e nem as relaciona com as estruturas esqueléticas adjacentes.

Segundo Angle (1907), [17] os casos de Classe II, 1ª divisão, apresentavam uma relação distal da mandíbula em relação à maxila. A maxila estava posicionada mais anteriormente do que o normal e, frequentemente atrésica, e os incisivos superiores vestibularizados e os inferiores lingualizados. Frequentemente esta má clusão pode ser acompanhada de função anormal dos lábios, de obstrução nasal e respiração bucal. Já os casos de Classe II, 2ª divisão, apresentavam uma relação distal da mandíbula em relação à maxila. A maxila estava posicionada mais anteriormente do que o normal, os incisivos centrais superiores lingualizados e os incisivos laterais superiores vestibularizados, ocasionando na maioria dos casos uma sobremordida exagerada e um *overjet* reduzido.

Hellman [18] constatou que os portadores da Classe II de Angle apresentavam um subdesenvolvimento tanto da mandíbula quanto da maxila, complementando assim os estudos anteriores realizados por Angle. [16,17]

Após revisar a literatura sobre a natureza da Classe II, Lundström [19] observou a existência de um padrão esquelético de origem hereditária que dificulta o tratamento ortodôntico e um padrão dentário de fácil tratamento.

Oppenheim [20] comparou as medidas antropométricas de 18 crânios com características normais a outros 18 crânios que exibiam características da má oclusão de Classe II. Concluiu que esta má oclusão não se caracterizava somente por um excesso de crescimento no sentido anterior da maxila, mas que na grande maioria dos casos de distoclusão, foi observada uma mandíbula diminuída.

Drelich [21] estudou o padrão facial de 24 jovens portadores da má oclusão de Classe II,

1ª divisão, e também observou que a mandíbula apresentava-se com seu comprimento diminuído. Também destacou outras características anatômicas: uma localização mais posterior do mento, um alongamento da base do crânio e os incisivos superiores acentuadamente inclinados para vestibular.

Nelson e Higley [22] compararam o comprimento do corpo mandibular de 250 crianças e adolescentes dos 7 aos 14 anos de idade, dos quais 153 deles apresentavam má oclusão de Classe I, e 97 jovens apresentavam má oclusão de Classe II, 1ª divisão. A avaliação das medidas cefalométricas lineares do comprimento da mandíbula demonstrou que existe um menor comprimento do corpo mandibular nos casos de Classe II, 1ª divisão, corroborando os estudos de Oppenheim [20] e Drelich. [21]

No intuito de verificar as características da má oclusão de Classe II, Salzmann [23] relatou diversas variações desta má oclusão, onde a maxilla poderia encontrar-se protruída, a mandíbula retruída e ainda a combinação destes fatores. Proffit [24] concordou com estes achados.

Gilmore [25] avaliou 128 pacientes adultos de ambos os gêneros, 61 com oclusão normal e 67 portadores de má oclusão de Classe II, 1ª divisão, e também concluiu que a mandíbula dos pacientes portadores de Classe II, 1ª divisão, mostravam-se significantemente menores em relação aos que apresentavam oclusão normal.

Craig [26] comparou um grupo de 34 pacientes com média de idade de 12 anos, apresentando Classe I com um grupo de 33 pacientes apresentando Classe II, 1ª divisão, com média de idade semelhante. Utilizou um sistema gráfico de coordenadas para demosntrar através de sobreposições, que ambos os grupos apresentaram um padrão esquelético similar, exceto pelo menor corpo mandibular observado no grupo da Classe II, 1ª divisão, verificado pela distância linear Go-Gn.

Riedel [27] analisou a posição espacial da maxila e da mandíbula em relação à base do crânio nos diferentes tipos de más oclusões por meio de telerradiografias e concluiu que as alterações mais significantes encontravam-se no posicionamento ântero-posterior da mandíbula, avaliado pelo ângulo SNB e na relação maxilomandibular, quando verificada pelo ângulo ANB. [22] Nos casos de Classe II, 1ª divisão, a mandíbula apresentou-se mais retruída em comparação ao grupo de oclusão normal.

Marcondes [28] estudou a morfologia facial e comparou cefalometricamente um grupo de pacientes que apresentavam má oclusão de Classe II, 1ª divisão, a um grupo controle portador de oclusão normal. Concluiu que a mandíbula no grupo de má oclusão de Classe II, 1ª divisão, apresentava-se com um menor tamanho, concordando com os estudos de vários

autores.[20-22,26]

Com o intuito de determinar as características da Classe II e compará-las com um grupo de oclusão normal, Martin [29] realizou um estudo por meio de telerradiografias de 60 jovens, sendo 20 deles com oclusão normal e 40 portadores de Classe II, 1ª divisão. Concluiu que a mandíbula dos pacientes portadores de Classe II apresentou-se menor e com um posicionamento mais posterior em relação aos pacientes com oclusão normal.

Segundo De Castro, [30] na maioria das vezes, a maxilla apresenta-se bem posicionada e a mandíbula apresenta-se retruída na má oclusão de Classe II, 1ª divisão, neste caso, a mandíbula necessita de um estímulo e/ou redirecionamento de seu centro de crescimento, sem a necessidade de retrusão da maxila.

Em 1960, Maj, Luzi e Lucchese, [31] avaliaram 50 jovens apresentando Classe II, 1ª divisão, com idades entre 8 e 15 anos e verificaram que na maioria dos casos, ocorreu uma desarmonia entre as bases apicais, com um posicionamento anterior da maxila e posterior dos côndilos mandibulares, porém o comprimento mandibular total não apresentou grandes variações. Observaram uma inclinação acentuada para vestibular dos incisivos superiores em 78% dos casos. Concluíram que a Classe II, 1ª divisão, resultou de variações dentárias e esqueléticas, com tendência para a protrusão maxilar e um aumento do trespasse horizontal, devido a posição dos dentes anteriores, contradizendo o exposto por De Castro. [30]

King [32] comparou amostras de Classe I e Classe II de adultos, de ambos os gêneros, e evidenciou que no grupo de Classe II, 1ª divisão, a mandíbula apresentou-se retruída em relação à base do crânio e os incisivos superiores mostraram-se inclinados para vestibular. Não encontrou diferença significante entre os grupos com relação à posição da maxila, contrariando os resultados de Maj, Luzi e Lucchese [31] e concordando com De Castro. [30]

Rothstein [33] comparou as características morfológicas e o crescimento facial de uma amostra de 273 jovens portadores de oclusão normal e 335 portadores de Classe II, 1ª divisão. Concluiu que a má oclusão de Classe II, 1ª divisão, estava associada a uma maxila maior do que o normal, a um plano palatino inclinado no sentido anti-horário e a uma mandíbula bem posicionada, com tamanho e formas normais.

As características mandibulares, quanto à posição e dimensões na Classe I e Classe II, 1ª divisão, foram estudadas por Vigorito [34] que concluiu que a mandíbula apresentou uma posição mais retruída em relação à base do crânio nos casos de Classe II, 1ª divisão. Observou uma tendência de inclinação da borda inferior do corpo mandibular nos casos de Classe II e que nestes casos, o comprimento mandibular apresentou-se menor.

Servoss [35] acrescentou quatro termos à classificação de Angle após outros autores[16,29]

classificarem a má oclusão de Casse II, onde os termos prognatismo ou retrognatismo referem-se ao posicionamento anterior ou posterior, respectivamente, das bases ósseas em relação ao esqueleto craniofacial. Os termos protrusão e retrusão descrevem o posicionamento anterior e posterior dos dentes em relação às bases ósseas. Concluiu que a Classe II, 1ª divisão, pode resultar de uma protrusão dos dentes superiores, de um prognatismo maxilar, de uma retrusão do arco dentário inferior, de um retrognatismo mandibular ou, mais frequ entemente, de uma combinação destes fatores.

Pfeiffer e Grobety [3] afirmaram que a má oclusão de Classe II provém da combinação de alterações dentoesqueléticas e que, na maioria dos casos, a maxila apresenta-se bem posicionada e os incisivos superiores protruídos. A mandíbula está comumente retruída e os incisivos inferiores bem posicionados. Constataram que a má oclusão de Classe II é uma entidade clínica complexa que não apresenta autocorreção. Portanto, é de extrema importância a correta identificação das características e implicações desta má oclusão, para que o plano de tratamento seja o mais específico possível, tendo em vista a variabilidade de mecânicas existentes para o tratamento da má oclusão de Classe II.

Várias outras novas classificações para a má oclusão de Classe II foram propostas na década de 80. [36,37] Moyers et al. [36] definiram vários outros tipos de Classe II com características verticais e horizontais bem definidas, por meio de uma combinação de programas computadorizados. Determinaram seis tipos horizontais: uma “Pseudo-Classe II” ou Classe II dentária; quatro síndromes de Classe II esqueléticas graves; e um caso moderado de Classe II esquelética, com uma variedade de sintomas. Encontraram também, cinco tipos verticais, onde o primeiro apresentava o plano mandibular acentuadamente inclinado para baixo; no segundo, os planos mandibular, oclusal e palatino encontravam-se quase paralelos entre si; o terceiro mostrava o plano palatino inclinado para cima; o quarto, os planos mandibular, oclusal e palatino apresentavam-se acentuadamente inclinados para baixo; e o quinto, os planos mandibular e oclusal denotavam normalidade e o plano palatino encontrava-se inclinado para baixo. Por meio da marcante relação entre os dois padrões, vertical e horizontal, identificaram quinze subtipos com características bem definidas. Ressaltaram que pacientes que apresentam um mesmo tipo de Classe II, com aparência e padrão de crescimento semelhante, necessitavam de tratamentos similares e provavelmente responderiam da mesma maneira.

De acordo com as possibilidades etiológicas, Woodside [37] descreveu sete tipos de Classe II dentoalveolares, esqueléticas e musculares e as dividiu em 7 subtipos: 1) face harmoniosa com Classe II dentoesquelética; 2) protrusão do complexo nasofaríngeo e

mandíbula bem posicionada; 3) complexo nasofaríngeo normal e mandíbula retruída; 4) complexo nasofaríngeo normal, mandíbula muito retruída e perfil facial bastante convexo; 5) complexo nasofaríngeo e maxilla protruídos com mandíbula retruída; 6) relação maxilomandibular adequada com obstrução nasal, ocasionando retrusão da mandíbula quando em repouso e 7) variação do subtipo 1, com espaço funcional livre muito aumentado.

Segundo McNamara Jr. [38] a Classe II não é uma entidade clínica simples e pode resultar de inúmeras combinações de componentes dentários e esqueléticos. Para um correto planejamento da correção da Classe II é necessário identificar a morfologia desta má oclusão. Com a finalidade de verificar a natureza e a frequência com que ocorrem as principais características envolvidas na má oclusão de Classe II, analisou características cefalométricas de uma amostra de 277 jovens (153 do gênero masculino e 124 do feminino), com média de idade de 9 anos, incluindo tanto a Classe II, 1ª divisão, como a Classe II, 2ª divisão. Concluiu que, em média, a maxila apresentou-se bem posicionada ou retruída, enquanto que a retrusão mandibular foi a característica mais evidenciada na amostra de Classe II. Além disso, os pacientes apresentaram uma marcante variação no desenvolvimento vertical e, pelo menos na metade da amostra, observou um excessivo desenvolvimento vertical. A avaliação dentária revelou que os incisivos superiores apresentavam-se inclinados para vestibular e os inferiores bem posicionados, na maioria dos casos.

Bass [39] destacou a grande influência da musculatura bucofacial no desenvolvimento da face e no posicionamento dentário, possibilitando inclusive alterações no crescimento das estruturas faciais. Avaliando os componentes dentoesqueléticos da má oclusão de Classe II, 1ª divisão, o autor observou uma protrusão da maxila e retrusão mandibular, ou ainda, em alguns casos, a maxilla apresentava-se retruída e a mandíbula acentuadamente retruída.

Após analisar as características cefalométricas das estruturas dentoesqueléticas de 50 pacientes brasileiros de ambos os gêneros, portadores de Classe II, 1ª divisão, Vale [40] concluiu que: a posição da maxila apresentou-se variável, com uma suave tendência para a protrusão; os incisivos superiores demonstraram uma tendência excessiva para a protrusão; a análise da posição mandibular, utilizando três grandezas cefalométricas, não permitiu uma conclusão definitiva, quando comparados entre si, embora uma grande porcentagem dos casos apresentou uma posição mandibular variando do normal para o retrognatismo; os incisivos inferiores apresentaram uma posição mais retrusiva. Não foi observado dimorfismo sexual.

O comportamento da mandíbula na má oclusão de Classe II, 1ª divisão, foi estudado por Buschang et al., [41] que compararam o crescimento da mandíbula de 42 jovens do gênero feminino e 71 do masculino, dos 6 aos 15 anos de idade, portadores de Classe II, 1ª divisão,

não tratados, com um grupo de jovens possuindo oclusão normal. Os pacientes portadores de Classe II apresentaram um menor crescimento da mandíbula, confirmando os dados de estudos prévios.[22,28,42]

Bishara et al. [43] compararam, longitudinalmente, as alterações dentofaciais da Classe II, 1ª divisão, em jovens durante a fase de dentição decídua à dentição permanente, à jovens com oclusão normal utilizando dois grupos. O primeiro grupo constituiu-se de 30 jovens, portadores de Classe II, 1ª divisão, sendo 15 do gênero masculino e 15 do feminino. O grupo 2 (grupo controle) apresentava 35 jovens, com oclusões normais, sendo 20 do gênero masculino e 15 do gênero feminino. Para a avaliação e comparação dos resultados, foram tomadas telerradiografias em norma lateral em três estágios diferentes: um primeiro estágio, dentição decídua completa (5,5 anos); um segundo estágio, quando da total irrupção dos primeiros molares permanentes (8 anos); e por fim um terceiro estágio, dentição permanente completa (12 anos) com exceção dos terceiros molares. Após a obtenção das medidas cefalométricas e da análise estatística, concluíram que as diferenças no comprimento e na posição da mandíbula entre os jovens portadores de Classe II e jovens com oclusão normal foram significantes somente no primeiro estágio, porém não significantes no terceiro estágio. O comprimento mandibular encontrava-se diminuído no grupo portadores de Classe II, em ambos os gêneros, quando realizada a comparação com o grupo controle no primeiro estágio. Isto indica que o crescimento mandibular nos jovens portadores de Classe II, 1ª divisão, pode ocorrer em um período mais tardio de desenvolvimento (segundo ou terceiro estágios), alcançando o desenvolvimento normal da mandíbula em jovens com oclusão normal. A comparação da magnitude de crescimento indicou grandes alterações na convexidade esquelética e facial dos jovens portadores de Classe II, 1ª divisão, acompanhadas por uma tendência à retrusão mandibular.

Utilizando os mesmos parâmetros da pesquisa anterior, Baccetti et al. [44] avaliaram, longitudinalmente, por 2 anos e 6 meses, dois grupos (25 jovens com má oclusão de Classe II; 22 jovens com oclusão "normal") desde a fase de dentição decídua à dentição mista. A relação de Classe II apresentada inicialmente se manteve ou tornou-se ainda pior durante o período avaliado. O padrão esquelético da Classe II foi caracterizado por uma retrusão mandibular significante, uma deficiência no comprimento efetivo da mandíbula e uma rotação desta no sentido horário. A maxila apresentou um crescimento significante para anterior. Concluíram que os sinais clínicos da má oclusão de Classe II são evidentes na dentição decídua e persistem na dentição mista.

Com o intuito de estabelecer o protocolo de tratamento para jovens com má oclusão de

Classe II, Ursi e McNamara Jr. [45] realizaram um estudo com 29 jovens portadores de Classe II e os compararam com 30 jovens apresentando oclusão normal. Verificaram uma semelhança no posicionamento da maxila e uma retrusão mandibular no grupo com Classe II. Os incisivos e molares superiores apresentaram-se mais extruídos e os incisivos inferiores mais protruídos e extruídos nos jovens portadores de Classe II.

As principais características da má oclusão de Classe II, 1ª divisão, foram estudadas por Ngan, Byczek e Scheick [46] através da avaliação longitudinal das alterações esqueléticas desta má oclusão. A amostra constituiu-se de 40 jovens do gênero feminino entre as idades de 7 e 14 anos, dividida em 2 grupos de 20 jovens cada, sendo um grupo composto por jovens portadores de Classe I e outro por indivíduos portadores de Classe II, 1ª divisão. Os resultados demonstraram que não houve diferença significante entre os dois grupos na dimensão da base do crânio. A maxila apresentou-se bem posicionada em relação à base do crânio (SNA) nos jovens portadores de Classe II. Entretanto, verificou-se uma retrusão mandibular (SNB), um comprimento mandibular (Ar-Gn) e do corpo mandibular (Go-Gn) diminuídos quando comparados ao grupo de Classe I. O ângulo do plano mandibular e o eixo "Y" de crescimento encontraram-se aumentados na Classe II, contribuindo para uma retroposição da mandíbula. A relação maxilomandibular (ANB) mostrou-se significantemente maior na amostra de Classe II aos 7 anos e manteve-se aumentada até a puberdade. Concluindo, os autores sugeriram que o padrão esquelético da Classe II se estabelece precocemente e se mantém até a puberdade, se não submetida à intervenção ortodôntica.

Henriques et al. [47] avaliaram as características dentoesqueléticas da Classe II, 1ª divisão, utilizando uma amostra de 25 jovens com idade inicial de 9 anos e 4 meses que foram acompanhados longitudinalmente por 3 anos e 4 meses. Os resultados demonstraram que, em 75% dos casos, a mandíbula apresentou-se retruída. Já a maxila variou entre retruída, bem posicionada e protruída. A relação maxilomandibular não mostrou melhora significante, mantendo a discrepância esquelética da má oclusão de Classe II, 1ª divisão. Em relação ao componente dentário, verificaram que os molares e incisivos superiores acompanharam o crescimento maxilar, apresentando mesialização e extrusão; enquanto os inferiores também extruíram, porém com a mesialização apenas dos molares e retrusão dos incisivos agravando o trespasse horizontal.

Bishara [48] avaliou as alterações mandibulares, nos sentidos longitudinal e transversal, em jovens portadores de Classe II, 1ª divisão, não tratados. Concluiu que as diferenças no comprimento e na posição da mandíbula entre os jovens portadores de Classe II e jovens com oclusão normal foram mais significantes na dentição decídua. A comparação da magnitude de

crescimento indicou grandes alterações na convexidade esquelética e facial dos jovens portadores de Classe II, 1ª divisão, com uma tendência a maior retrusão da mandíbula.

As alterações dentoalveolares relacionadas ao crescimento mandibular em jovens com má oclusão de Classe II foram avaliadas em 40 jovens portadores de Classe II não tratados que foram comparados a uma amostra de oclusão normal por You et al [49] que não encontraram diferenças estatisticamente significantes no crescimento mandibular entre as duas amostras. Os resultados indicaram que o crescimento para anterior da mandíbula e, consequentemente reposicionamento dos dentes inferiores no mesmo sentido, contribuem para a correção da Classe II. Os autores afirmaram que a base biológica fundamental para o tratamento desta má oclusão consiste numa terapia que desoclua os dentes, por meio de levantamento do plano oclusal e desta forma, libere o crescimento da mandíbula.

Santos [50] avaliou as características da má oclusão esquelética de Classe II, 1ª divisão, em 55 jovens brasileiros, leucodermas, de ambos os gêneros, com média de idade de 13 anos e 6 meses. Os resultados mostraram a maxila bem posicionada e a mandíbula retruída em relação à base do crânio. Em relação à proporcionalidade das bases apicais, evidenciou-se a mandíbula com dimensão pequena e a maxila normal. Os incisivos superiores e inferiores apresentaram-se inclinados para vestibular.

Thiesen, Rego e Lima [51] avaliaram a correlação entre o crescimento estatural e o crescimento mandibular de 30 jovens portadores de má oclusão de Classe II. Concluíram que o pico de crescimento estatural e o maior incremento médio da maioria das medidas da mandíbula ocorreu dos 9 aos 12 anos no gênero feminino e dos 12 aos 14 anos no masculino.

Stahl et al. [4] compararam as alterações craniofaciais decorrentes do crescimento de pacientes Classe II, 1ª divisão, não tratados (11 meninos e 6 meninas) com pacientes Classe I (13 meninos e 4 meninas) desde a fase pré-puberal até a fase pós-puberal, utilizando radiografias cefalométricas de perfil. O crescimento craniofacial dos pacientes Classe II foi semelhante ao dos pacientes Classe I em todas as fases de desenvolvimento, exceto pelo menor aumento no comprimento mandibular significante ($p < 0,001$) durante o pico do surto de crescimento puberal (CS3-CS4) e durante todo o período de observação (CS1-CS6). A desarmonia dentoesquelética de Classe II não tende a se autocorrigir com o crescimento e ocorre uma piora na deficiência do comprimento mandibular total e da altura do ramo mandibular.

As alterações dentofaciais com o crescimento da má oclusão de Classe II, 1ª divisão, foram comparadas às de normoclusão da puberdade tardia até a vida adulta jovem por Bacetti et al. [52] por meio de um estudo onde 23 indivíduos (10 meninos, 13 meninas) com má oclusão

de Classe II, 1ª divisão e 30 indíviduos com oclusão normal de Classe I (13 meninos, 17 meninas) foram observados. Os cefalogramas dos indivíduos de ambos os grupos foram avaliados em dois estágios consecutivos de desenvolvimento: T1, observação pós-puberal (estágio de maturação vertebral cervical 6) e T2, no estágio de vida adulta jovem, com um intervalo de 3,5 anos entre T1 e T2. Os achados mostraram que a desarmonia dentoesquelética de Classe II não apresentou alterações significantes do crescimento do período tardio da puberdade à vida adulta jovem.

Perillo et al [53] propuseram um novo método de classificação da má oclusão Classe II, 1ª divisão, através de análise cefalométricas. Foram avaliados 152 pacientes não tratados entre 5,3 e 13,4 anos de idade e identificaram 7 tipos de retrusão mandibular associadas a Classe II, 1ª divisão: três tipos puros e os outros quatro com associações dos 3 tipos puros. Os 3 tipos de retrusão mandibular puros são: retrusão mandibuar dimensional (corpo mandibular pequeno), retusão mandibular rotacional (rotação mandibular no sentido horário), retrusão mandibular posicional (posição posterior da mandíbula). Os autores concluíram que o tipo mais comumente encontrado (80%) foi o de retrusão mandibular dimensional devido ao tamanho reduzido da mandíbula. Foi sugerido que o tratamento da Classe II, 1ª divisão, deve incluir estratégias para promover o crescimento mandibular durante a fase de crescimento puberal.

Bedoya et al. [54] avaliaram morfometricamente a base do crânio e sistema crânio-cervico-mandibular em jovens com má oclusão de Classe II, 1ª divisão, através de tomografias computadorizadas de feixe cônico e concluíram que existe uma correlação entre as estruturas da base do crânio e a posição sagital da maxila, mandíbula e mento e entre o complexo cervical vertebral e o osso hióide. Quando a base do crânio apresenta angulações maiores, a relação da base do crânio com a maxila, mandíbula e mento apresentam valores menores.

Jacob e Bushang [55] avaliaram 130 adolescentes aos 10 e aos 15 anos de idade através de radiografias cefalométricas com o objetivo de comparar o crescimento mandibular da Classe I com a Classe II, 1ª divisão, e concluíram que a Classe II, 1ª divisão de Angle, apresentou ANB maior devido ao fato de mais casos serem de retrusão mandibular do que de protrusão maxilar. A Classe II apresentou um menor crescimento vertical do côndilo e uma menor remodelação da região do gônio. Em virtude de uma deficiência no crescimento do côndilo, a Classe II apresentou menor comprimento mandibular. O gênero masculino apresentou mandíbulas maiores e com maior crescimento que o feminino.

Prabhakar et al. [56] estudaram a prevalência da má oclusão em 532 crianças de 7 a 13 anos e concluiram que a má oclusão Classe II, 1ª divisão de Angle, é a segunda mais prevalente. Não há diferença significante quanto a incidência de má oclusão entre os gêneros feminino e masculino.

Yoon e Chung [57] avaliaram o crescimento craniofacial em meninas com má oclusão de Classe I e Classe II não tratadas dos 9 aos 18 anos de idade. O grupo Classe I foi composto por 25 pacientes e o grupo Classe II por 21 pacientes. Foram avaliadas as alterações cefalométricas no período entre 9 e 14 anos, 14 e 18 anos e 9 e 18 anos. Dos 9 aos 14 anos, ambos os grupos apresentaram padrões de crescimento esquelético semelhante e dentariamente o grupo Classe II mostrou maior inclinação vestibular dos incisivos superiores. Dos 14 aos 18 anos e dos 9 aos 18 anos ambos os grupos apresentaram padrões de crescimento esquelético semelhantes. Concluiu-se que os padrões de crescimento da Classe I e Classe II são semelhantes em meninas. Com o crescimento, o perfil torna-se mais reto devido à diminuição do ANB e à rotação anterior de mandíbula.

1.2 **Aparelhos ortopédicos funcionais Twin Block e de Herbst**

O aparelho funcional removível Twin Block, desenvolvido por William Bill Clark, [58] é frequentemente usado na dentição mista para a correção da má oclusão de Classe II, 1ª divisão, devido ao seu fácil manuseio, por ser confortável e bem aceito pelo paciente. [58] Clark[59] relatou que o Twin Block para correção da má oclusão de Classe II é constituído de dois blocos de mordida, um superior e outro inferior, com planos inclinados em 70°. Os dois blocos são desenhados para engrenarem-se de modo que a mandíbula ocupe uma posição mais protruída. Os planos inclinados de 70° do aparelho tentam simular os planos oclusais inclinados da dentição natural que constituem mecanismos funcionais fundamentais, pois determinam a relação entre os dentes em oclusão. Se a mandíbula oclui numa relação distal com a maxila, as forças oclusais agem nos dentes inferiores de maneira desfavorável, impedindo o desenvolvimento normal da mandíbula para anterior. Os planos inclinados das cúspides dos dentes superiores e inferiores em uma relação de Classe II por retrognatismo mandibular estabilizam a mandíbula numa posição funcional de oclusão distal, de acordo com Lavergne e Gasson. [60] O Twin Block age rapidamente na correção da má oclusão por transmitir as forças oclusais favoráveis por meio dos planos inclinados que cobrem os dentes

posteriores. O equilíbrio funcional é estabelecido por meio de um controle neurológico em resposta ao estímulo proprioceptivo constante, influenciando no grau de crescimento ósseo. Clark observou uma redução no ângulo ANB, um aumento no comprimento efetivo da mandíbula (Articular-Gnátio), aumento na altura facial (Násio-Mentoniano) e redução na convexidade facial. [59]

O aparelho de Herbst foi desenvolvido por Emil Herbst. Tratava-se de um aparelho para avanço mandibular fixo chamado *Okklusionsscharnier* que posteriormente foi batizado com o nome do autor que o desenvolveu. Este aparelho funcionava como uma articulação artificial entre a maxila e a mandíbula, possuía um mecanismo telescópico unido a bandas ortodônticas que mantinha a mandíbula numa posição forçada anteriormente. [61]

O aparelho de Herbst é o dispositivo funcional mais usado em pacientes Classe II na dentição permanente. McNamara Jr. começou a utilizar o aparelho de Herbst em 1980 quando Hans Pancherz apresentou-lhe este dispositivo por considerá-lo o mais previsível de todos os aparelhos funcionais. McNamara Jr utiliza uma versão do aparelho de Herbst que incorpora coroas de aço inoxidável nos primeiros molares superiores e nos primeiros pré-molares inferiores. Além disso, um expansor sagital é geralmente incorporado na parte maxilar do aparelho e um arco lingual é conectado às bandas nos primeiros molares. Raramente usa-se o aparelho de Herbst na dentição mista por ser um aparelho fixo, o que pode interferir na exfoliação dos dentes decíduos e erupção dos permanentes. A terapia com Herbst dura de 6 a 12 meses, dependendo da quantidade de trespasse horizontal pré-tratamento. Geralmente, o aparelho é mantido em boca por 5 a 6 meses após a última ativação. As mudanças observadas durante o tratamento são, em média, 50% esqueletais e 50% dentoalveolares com muitas adaptações dentoalveolares, incluindo a inclinação vestibular dos incisivos inferiores e a distalização dos molares superiores, de acordo com McNamara Jr. e Brudon. [62]

1.3 **Efeitos dos aparelhos ortopédicos funcionais no tratamento da má oclusão de Classe II de Angle**

1.3.1 Efeitos do aparelho Twin Block

Em 1988, o estudo prospectivo de Lund e Sandler [63] investigou os efeitos do aparelho

funcional Twin Block, considerando o padrão de crescimento normal de um grupo controle não tratado. O grupo tratado consistiu de 36 indivíduos (média de idade de 12,4 anos) tratados com aparelho Twin Block por um período de 9 meses. O grupo controle consistiu de 27 indivíduos com média de idade de 12,1 anos. Todos os pacientes foram observados por um período médio de 1,2 anos. No grupo tratado, houve a redução no ANB de 2° ($p < 0,001$) devido ao aumento do SNB de 1,9° ($p < 0,001$). Não houve restrição do crescimento maxilar. Houve um aumento significante de Ar-Pog de 2,7 mm ($p < 0,001$). O tratamento resultou num aumento na medida Ar-Pog de 5,1 mm comparado com o aumento no grupo controle de 2,7 mm, resultando em um ganho diferencial de 2,4 mm. O transpasse horizontal foi reduzido por uma combinação de uma retroinclinação do incisivo superior de 10,8° ($p < 0,001$) e inclinação vestibular do incisivo inferior de 7,9° ($p < 0,001$) e movimento anterior da mandíbula. A relação do segmento vestibular foi corrigida por meio de erupção do molar inferior, restrição na erupção dos molares superiores e crescimento anterior ou reposicionamento da mandíbula.

Mills e McCulloch em 1998 [64] realizaram um estudo clínico para investigar os efeitos do Twin Block modificado. Os registros cefalométricos pré e pós-tratamento de 28 pacientes com má oclusão Classe II tratados consecutivamente foram avaliados e comparados a uma amostra de indivíduos controle Classe II não tratados pareada quanto à idade e gênero. O grupo tratado apresentava má oclusão Classe II esquelética severa e foi utilizado apenas o aparelho Twin Block. Os resultados indicaram que o crescimento mandibular no grupo tratado foi, em média, 4,2 mm maior do que no grupo controle durante o período de 14 meses de tratamento. Além disso, alguns efeitos dentoalveolares em ambos os arcos contribuíram para a correção do transpasse horizontal.

Segundo Baccetti et al. [5] em estudo cefalométrico a curto prazo, a época ótima para a terapia com o aparelho Twin Block na correção de desarmonia de Classe II é durante ou levemente após o pico do surto de crescimento puberal. Quando comparado com o tratamento realizado antes do pico, o tratamento tardio com Twin Block produz efeitos mais favoráveis que incluem: (1) contribuição esquelética maior na correção molar, (2) incrementos maiores no comprimento mandibular total e na altura do ramo e (3) direção mais posterior do crescimento condilar levando ao aumento do comprimento mandibular e redução do deslocamento anterior do côndilo, a favor das mudanças esqueléticas efetivas.

Mills e McCulloch [65] continuaram os estudos sobre os efeitos do tratamento da má oclusão de Classe II com o aparelho Twin Block e avaliaram as mudanças pós-tratamento para verificar a estabilidade. Foram comparados 26 pacientes do grupo Twin Block com 28

pacientes não tratados do grupo Controle. As medidas cefalométricas demonstraram que, na fase ativa do tratamento, o grupo Twin Block apresentou um aumento no comprimento mandibular de 6,5 mm, enquanto o grupo controle aumentou apenas 2,3 mm. Na fase pós-tratamento, o grupo Twin Block apresentou um aumento no comprimento mandibular em 6,2 mm (2,0 mm por ano), enquanto o grupo controle aumentou 6,7 mm (2,4 mm por ano). Concluíram que, embora tenha sido observada uma pequena diminuição na quantidade de crescimento mandibular após o tratamento, muito do aumento significante do comprimento mandibular obtido durante a fase ativa do tratamento com o Twin Block foi mantida após 3 anos, quando os pacientes atingiram a dentição permanente.

Trenouth [66] avaliou radiografias cefalométricas antes e após o tratamento de 30 pacientes portadores de má oclusão de Classe II, 1ª divisão, tratados com Twin Block e comparados a um grupo controle pareado por idade, gênero e tempo de tratamento. As mudanças cefalométricas ocorridas durante o tratamento foram comparadas às mudanças naturais do crescimento do grupo controle. O efeito do tratamento foi também calculado subtraindo-se a mudança de crescimento natural da mudança obtida com o tratamento. Depois foi comparado duas vezes ao erro do método para avaliar se a mudança obtida com o tratamento foi clinicamente significante. Foram obtidos resultados estatisticamente e clinicamente significantes quanto à redução do transpasse horizontal, do ângulo ANB e do ângulo do incisivo superior e quanto ao aumento do ângulo SNB e do comprimento mandibular.

Parkin et al. [67] compararam os efeitos do tratamento da má oclusão de Classe II com dois tipos de aparelho Twin Block: Twin Block com arco labial superior (TB1) em 36 pacientes consecutivos e Twin Block com extrabucal de tração alta incorporado e molas digitais vestibulares nos incisivos centrais superiores para torque (TB2) em 27 pacientes. Os resultados mostraram que a adição do extrabucal ao aparelho resultou em controle vertical e sagital efetivo do complexo maxilar e, portanto, potencializou a correção da Classe II esquelética na amostra TB2. O uso das molas digitais resultou em menor inclinação para palatina dos incisivos superiores no grupo TB2 em relação ao TB1, porém, esta diferença não foi estatisticamente significante.

A digitalização de 30 pontos mandibulares de cefalogramas de 46 crianças (pré-puberal, 10 anos de idade) e de 53 adolescentes (puberdade, 13 anos de idade) foram feitas por Singh e Clark [68] para determinar mudanças morfológicas mandibulares em pacientes com má oclusão de Classe II, 1ª divisão, tratados com o aparelho Twin Block. Perfis pré-tratamento e 13 meses pós-tratamento e perfis puberal pré-tratamento e 22 meses pós-

tratamento foram estatisticamente diferentes ($p < 0,002$). Em configurações pré-puberal, a análise de elemento finito revelou uma notável área de alometria positiva (12%) no pescoço do côndilo e alometria negativa (17%) no ápice do processo coronóide. Para a configuração pré-puberal feminina, aumentos locais em tamanho foram dicerníveis no pescoço do côndilo (3%) e no ápice do processo coronóide (4%). Comparando configurações puberais masculinas, análises do elemento finito revelaram alometria positiva marcada (27%) no pescoço côndilo e alometria negativa (16%) no ápice do processo coronóide. Para configurações puberais femininas, aumentos locais em tamanho foram notáveis no pescoço condilar (15%), com alometria negativa (9%) no processo coronóide. Para mudança de forma, todas as configurações foram altamente isotrópicas sobre a malha nodal mandibular. Portanto, em pacientes em crescimento com má oclusão de Classe II, 1ª divisão tratados com Twin Block, o crescimento condilar, a remodelação do processo coronóide e a osteogênese no corpo e regiões dentoalveolares podem refletir a correção da dismorfia esquelética presente. Concluiu-se que o crescimento condilar, a remodelação do processo coronóide e a osteogênese no corpo e na região dentoalveolar podem refletir na correção da displasia esquelética. Para os autores, o Twin Block é um aparelho versátil e efetivo para a correção da má oclusão de Classe II.

No Reino Unido, O'Brien et al. [69] avaliaram a eficiência do tratamento ortodôntico precoce com o aparelho Twin Block na má oclusão de Classe II, 1ª divisão, em 174 crianças de 8 a 10 anos de idade que foram aleatoriamente selecionadas para receberem tratamento com o aparelho Twin Block por 15 meses ou participar do grupo controle. Pela análise cefalométrica de Pancherz, os resultados mostraram que houve redução do transpasse horizontal, a correção das relações molares e a redução da severidade da má oclusão, sendo que a maioria dessa correção foi devido a mudanças dentoalveolares e a pequena mudança na relação esquelética não pode ser considerada significante. Com esta mesma amostra, O'Brien et al. [70] concluíram que o tratamento precoce com o aparelho Twin Block aumentou a autoaceitação, a redução de experiências sociais negativas e a melhora da autoestima dos pacientes.

Banks et al. [71] avaliaram a eficiência do avanço adicional e único da mordida durante o tratamento da má oclusão Classe II, 1ª divisão, com o aparelho Twin Block na dentição permanente. Esse estudo foi realizado em 3 hospitais do Reino Unido com 4 operadores. Duzentos e três pacientes de 10 a 14 anos de idade foram escolhidos aleatoriamente. Pacientes controle tiveram a mordida construtiva com os incisivos na posição topo a topo com um Twin Block padrão. Pacientes experimentais tiveram 2 mm de avanço inicial da mordida e

subsequentemente 2 mm de avanço em intervalos de 6 semanas com um aparelho Twin Block com parafusos de avanços incorporados. Dados foram coletados no início e ao final do tratamento com Twin Block. O uso do avanço adicional do Twin Block não propiciou qualquer vantagem em termos de processo e resultado do tratamento. Porém, a cooperação do paciente foi influenciada pelo operador e idade do paciente. A duração do tratamento foi influenciada pelo operador e pelo transpasse horizontal inicial. O avanço adicional da mordida não produziu vantagens sobre o avanço máximo.

A eficiência do aparelho Twin Block foi avaliada por Read, Deacon e O'Brien [72] num estudo prospectivo com 32 crianças por um período de 2 anos. Dados cefalométricos foram analisados pela análise cefalométrica de Pancherz. Modelos de estudos foram analisados com Índice PAR. Os resultados mostraram que esse aparelho foi eficiente na correção da má oclusão de Classe II e que a taxa de falta de cooperação foi apenas 6%. Concluíram que esse método de tratamento pode ter vantagens sobre aparelhos removíveis e outros fixos, mas que isso deve ser testado com metodologia clínica aleatória.

Segundo Gill e Lee, [73] assim como para Banks, Wright e O'Brien, [71] o avanço mandibular progressivo com o aparelho Twin Block não está associado a um maior crescimento mandibular e redução da inclinação vestibular dos incisivos inferiores quando comparado com o avanço único.

Jena, Duggal e Parkash [74] realizaram um estudo prospectivo em 24 indivíduos indianos (14 pacientes com Twin Block e 10 pacientes de grupo controle) para avaliar os efeitos ortopédicos e ortodônticos do aparelho Twin Block no tratamento da má oclusão de Classe II, 1ª divisão. Concluíram que o aparelho Twin Block é um aparelho efetivo na aceleração do crescimento mandibular e correção da relação molar e do transpasse horizontal.

Flores-Mir e Major [75] avaliaram as mudanças de perfil mole em pacientes Classe II, 1ª divisão, avaliando diferentes bases de dados (*Pub Med, MEDLINE, MEDLINE In-Process, databases Cochrane, EMBASE, Web of Science* e *LILACS)* que foram pesquisadas com o auxílio de um bibliotecário de ciências da saúde. Resumos que pareceram preencher o critério inicial de seleção foram selecionados por consenso e os artigos originais foram salvos. As referências dos artigos foram checadas para identificar possíveis artigos esquecidos. Pesquisas clínicas que avaliaram mudanças de perfil mole com o uso do aparelho Twin Block sem nenhuma intervenção cirúrgica ou características sindrômicas foram consideradas. Um grupo controle compatível não tratado foi solicitado para identificar mudanças normais com o crescimento. Dois artigos [76,77] preencheram os critérios de seleção e quantificaram as mudanças de perfil mole. Embora algumas mudanças no perfil mole tenham sido

estatisticamente significantes, a magnitude das mudanças não foi percebida clinicamente. Mudanças produzidas no lábio superior pareceram controvérsas, embora o estudo com qualidade metodológica sólida não informou mudanças significantes. Nenhuma mudança na posição ânteroposterior do lábio inferior e do mento mole ou melhora na convexidade facial foi achada. A quantificação tridimensional de mudanças do tecido mole é necessária para avaliar as alterações e superar as atuais limitações no entendimento de mudanças de tecido mole obtidas após o uso do aparelho Twin Block em pacientes portadores de Classe II, 1ª divisão.

Olibone, Guimarães e Atta [78] realizaram uma revisão sistemática da literatura desde 1970 a 2003 nas bases de dados eletrônicas *Medline* e *BBO* com o objetivo de avaliar a eficácia do aparelho Twin Block quanto ao crescimento mandibular. Foram encontrados 114 publicações das quais 77 foram selecionadas. Concluíram com a revisão da literatura que o crescimento das dimensões mandibulares, assim como do côndilo, foram significantemente maiores nos grupos tratados com aparelho funcional Twin Block, em relação aos grupos controle. A maior parte dos autores afirmou que o crescimento maxilar é significativamente influenciado pelo tratamento com Twin Block, indicando uma restrição no seu deslocamento anterior. O aparelho Twin Block propiciou uma melhora significante na relação maxilomandibular e na convexidade facial, porém com aumento na altura facial ântero-inferior. Os incisivos inferiores sofreram inclinação para vestibular, enquanto os incisivos superiores retroinclinaram durante o uso do aparelho Twin Block. A maioria dos autores recomenda o uso do aparelho na fase de pico de crescimento puberal.

Lee, Kyi e Mack [76] fizeram um estudo para identificar a quantidade de mudanças esqueléticas, dentoalveolares e de tecidos duros e moles durante o tratamento e imediatamente após o tratamento com os aparelhos Twin Block e Dynamax utilizando técnicas tridimensionais (3D) de escaneamento a laser de superfície óptica, medidas cefalométricas e medidas clínicas. Nesse estudo foram envolvidos 62 indivíduos brancos, 36 meninos de 11 a 14 anos de idade e 26 meninas de 10 a 13 anos de idade pareados por gênero, idade e subsequentemente destinados aleatoriamente para o tratamento com os aparelhos Twin Block ou Dynamax. O tratamento ativo durou 9 meses seguido por 3 meses de observação pós-tratamento. Escaneamento a laser e medidas clínicas foram feitas em intervalos de 3 meses e registros cefalométricos após 12 meses. A taxa de falta de cooperação (9%) foi a mesma em ambos os grupos, mas com maior incidência de quebras no grupo Dynamax. O Twin Block produziu, levemente, mais mudança esquelética ântero-posterior, redução média de 2º no ANB, que o Dynamax, redução de 1,1º (p = 0,006) e movimentos similares para anterior do

queixo, Twin Block = 3,2 mm, Dynamax = 2,8 mm (p = 0,03).

Os efeitos do Ativador e do Twin Block no perfil mole foram comparados por Varlik et al. [79] por meio de cefalogramas laterais padronizados, obtidos ao início e ao final do tratamento, de 50 pacientes portadores de má oclusão Classe II esquelética (25 meninos e 25 meninas) com média de idade de 11,9 ± 0,16 anos que foram aleatoriamente incluídos em um dos dois grupos de aparelhos funcionais e comparados a um grupo controle de 25 pacientes Classe II não tratados (13 meninos e 12 meninas) com média de idade de 10,11 ± 0,91 anos. O tempo médio de tratamento foi de 9 e 8 meses para o Ativador e Twin Block, respectivamente. O período de observação do grupo controle foi de 8 meses. As mudanças do tratamento de ambos os grupos diferiram significantemente (p = 0,001) daqueles do grupo controle. Os efeitos do Ativador e Twin Block no perfil mole foram similares, ambos mudaram significantemente o perfil mole.

O´Brien et al. [80] avaliaram a mudança na atratividade do perfil resultante do tratamento com o aparelho de Twin Block. Foram utilizadas fotografias de contorno de perfil de 20 pacientes tratados com Twin Block e 20 pacientes controles não tratados com idades de 8 a 10 anos em um experimento controlado e randomizado. A atratividade no tratamento da Classe II precoce foi avaliada em T1 (início) e T2 (15 meses após) por 30 crianças em idades de 10 a 11 anos e por 24 professores do corpo docente usando escala de Likert 5 pontos (1, realmente gosto; 2, gosto; 3, ok; 4, não muito; 5, não gosto). O tratamento precoce melhorou a percepção da atratividade do perfil facial. Houve melhora na atratividade do perfil quando o transpasse horizontal era menor (p = 0,001) e não mostrava dentes (p < 0,05) do que naqueles não tratados.

Com o objetivo de avaliar a eficiência do tratamento da má oclusão de Classe II com o aparelho Twin Block na idade precoce, O'Brien et al. [81] avaliaram pacientes tratados em 14 clínicas do Reino Unido. O estudo incluiu 174 crianças de 8 a 10 anos de idade com má oclusão de Classe II, 1ª divisão, que foram aleatoriamente designados para receberem tratamento com o aparelho Twin Block ou para um grupo controle não tratado, os quais foram acompanhados até a finalização do tratamento ortodôntico. O padrão esquelético final, número de atendimentos, duração do tratamento ortodôntico, taxa de extração, custo do tratamento e autoconceito das crianças foram considerados. Ao final de 10 anos de estudo, 141 pacientes completaram os seus tratamentos ou aceitaram a sua oclusão. A análise dos resultados mostrou que não houve diferenças entre aqueles que receberam tratamento com Twin Block precocemente e aqueles que tiveram uma fase de tratamento na adolescência em relação ao padrão esquelético, taxa de extração e autoestima. Aqueles tratados precocemente

tiveram maiores custos financeiros e oclusão final pior que os do grupo tratado na adolescência. Portanto, o tratamento de crianças de 8 a 9 anos com Twin Block não teve vantagens sobre aqueles iniciados numa média de idade de 12 anos.

Após 30 anos de uso do aparelho Twin Block, Clark [82] fez reflexões sobre o fracasso e estratégias no *design* e gerenciamento do aparelho Twin Block. Segundo o autor, o *design* do Twin Block pode ser um fator decisivo na cooperação do paciente no seu uso. Por exemplo, se os blocos posteriores de mordida forem muito largos e altos serão desconfortáveis, a face ficaria excessivamente longa, sem selamento labial confortável, interferindo na mastigação e na fala por diminuir o espaço funcional da língua, e o paciente não o usará por tempo integral. Além disso, os blocos grandes produzem uma grande abertura posterior da mordida após a terapia com o Twin Block, como os molares não estão livres para erupcionar, levará a uma articulação temporomandibular sem suporte, após o tratamento. Nos casos de mordida profunda, a mordida construtiva correta deve ser na posição topo a topo de incisivos com 2 mm de espaço interincisal vertical o que equivale a uma altura de 5 a 6 mm no bloco de acrílico entre os pré-molares superiores e inferiores. No tratamento da mordida profunda, o aparelho inferior não cobre os molares inferiores e nenhum grampo é colocado nesses dentes, para permitir a extrusão dos mesmos quando fizer os desgastes seletivos do bloco superior. Por outro lado, é incorreto fazer os blocos muito finos, por exemplo, de 3 a 4 mm de espessura na região de pré-molar, pois isso permite o paciente retruir a mandíbula na posição de repouso e resulta em fracasso para fechar corretamente os blocos, especialmente durante a noite, causando uma redução na eficiência do mecanismo funcional e possível falha na correção da oclusão distal. No tratamento da má oclusão de Classe II, 1ª divisão, com mordida aberta, a mordida construtiva deve ter espaço interincisal vertical de 4 mm, que resultará numa abertura de aproximadamente 5 mm na região de pré-molares ou molares decíduos, que objetiva abrir a mordida pelo espaço livre, assim como intruir os dentes posteriores sem aumentar muito a espessura dos blocos. No padrão de crescimento vertical, o paciente pode manter uma posição protrusiva confortável se o profissional optar por uma menor quantidade de ativação inicial e pela colocação de expansores oclusais no bloco superior para o avanço mandibular progressivo. Isso é possível apenas na mordida aberta, pois esta não requer desgastes do bloco superior para a erupção dos molares inferiores. O uso do Twin Block pode ser suspenso quando os transpasses horizontal e vertical estiverem corrigidos e os molares estiverem completamente erupcionados em oclusão de Classe I. Um aparelho fixo completo com bráquetes pode ser utilizado para nivelar os arcos ou, alternativamente, um aparelho com um plano anterior inclinado pode ser usado para contenção. A contenção funcional é

recomendada por tempo integral após a terapia funcional para suportar as relações molar e incisal corrigidas até a erupção completa de pré-molares e caninos e estabelecimento da oclusão, posteriormente só é necessário o uso noturno como contenção. No tratamento da dentição mista, o Twin Block pode continuar a ser usado durante a noite como contenção da oclusão corrigida. O ajuste vertical com desgastes nos blocos de acrílico quase nunca é necessário no tratamento da dentição mista, o que permite a colocação de grampos nos molares inferiores. Na maioria dos casos, o arco labial inferior é redundante e pode ser removido. Os grampos tipo bola podem ser necessários na dentição mista para retenção adicional, mas na dentição permanente é mais confortável e de *design* mais estético colocar esses grampos tipo bola na mesial de caninos inferiores. Seguindo esses princípios, o Twin Block pode ser um aparelho quase invisível e bem tolerado com uma baixa taxa de fracasso para o tratamento completo.

Jena e Duggal [83] compararam os efeitos do tratamento do aparelho Twin Block aos do Aparelho de Protração Mandibular IV (APM IV) no tratamento da má oclusão de Classe II, 1ª divisão, em 50 meninas indianas com 9 a 13 anos de idade, 25 tratadas com Twin Block, 15 tratadas com APM IV e 10 do grupo controle. Concluíram que o aparelho Twin Block e o APM IV restringiram significantemente o crescimento anterior da maxila. O crescimento mandibular e a melhora na relação esquelética sagital foram significantemente maiores nos indivíduos do grupo Twin Block. Os movimentos distal da dentição maxilar e mesial da dentição mandibular foram maiores no grupo APM IV. Ambos os aparelhos foram eficazes na correção da relação molar e redução do transpasse horizontal. Porém, foram observados maiores efeitos esqueléticos com o aparelho Twin Block na correção da má oclusão de Classe II.

Brunharo et al. [84] avaliaram as alterações dentoesqueléticas em pacientes portadores de más oclusões de Classe II esquelética e dentária, tratados com o aparelho ortopédico funcional Twin Block (TB). A amostra foi dividida em dois grupos de 19 indivíduos cada: o grupo TB, com média de idade de 9 anos e 6 meses e o grupo controle, com média de idade de 9 anos e 9 meses, ambos situados na fase de pré-surto de crescimento puberal. Radiografias cefalométricas ao início do estudo (T1) e ao final dos 12 meses (T2) foram obtidas de todos os pacientes. Os resultados mostraram que a relação molar de Classe I foi obtida em 15 indivíduos do grupo tratado, enquanto nenhuma modificação ocorreu no grupo controle. Não foram observadas alterações na maxila e no padrão vertical de crescimento facial. Um aumento significativo do comprimento total mandibular e um deslocamento anterior da mandíbula ocorreram no grupo tratado ($p<0,05$), assim como a redução do *overjet*,

influenciado pela significante retroinclinação do incisivo superior e inclinação vestibular do incisivo inferior ($p<0,05$). Concluíram que o tratamento da Classe II em pacientes brasileiros com o aparelho Twin Block apresentou efeitos esqueléticos e dentários, incluindo aumento do comprimento mandibular e compensação dos incisivos.

Marsico et al. [12] realizaram uma meta-análise com o objetivo de identificar na literatura presente até o mês de setembro de 2009 publicações com a melhor evidência cientifica (estudos clínicos randomizados) que avaliassem a eficácia dos aparelhos funcionais no crescimento mandibular. Para isso foram consultadas as base de dados eletrônicas *PubMed, Embase, Ovid Medline*, C*ochrane Central Register of Controlled Trials, Web of Science, Lilacs*, e *Google Scholar*. Inicialmente foram selecionados 1890 artigos, no entanto, somente 4 preencheram os critérios de inclusão: os estudos de Jakobsson [85] (utilizou o aparelho Ativador), Nelson, Harkness e Herbison [86] (utilizaram os aparelhos Frankel e Ativador de Harvold), Tulloch et al [87] (utilizaram o aparelho Bionator) e O'Brien et al.[69] (utilizaram o aparelho Twin Block). Concluíram que, quando o tratamento com aparelhos funcionais é efetuado no início da adolescência, ocorrem pequenas mudanças benéficas no padrão esquelético, no entanto, estas não são significantes clinicamente.

Sharma et al. [88] realizaram um estudo cefalométrico para avaliar as alterações esqueléticas e dentoalveolares decorrentes do uso do aparelho Twin Block no tratamento da má oclusão de Classe II, 1ª divisão, com deficiência mandibular. Foram avaliados 10 pacientes entre 9 e 13 anos de idade e os resultados mostraram que houve uma restrição do crescimento maxilar e uma retração dos dentes superiores, um aumento significante do SNB e comprimento mandibular com um mínimo de inclinação vestibular dos incisivos inferiores. Houve uma redução considerável do ANB e Wits com melhora no perfil facial. Os autores concluíram que a correção da Classe II ocorreu devido às alterações dentárias e esqueléticas.

Vinoth, Thomas e Nethravathy [89] realizaram um estudo cefalométrico em 25 pacientes com má oclusão de Classe II, 1ª divisão, em crescimento com idades entre 11 e 13 anos tratados com aparelho funcional Twin Block. Os resultados das medidas cefalométricas mostraram um aumento significante (p = 0,003) de 4,22 mm no comprimento mandibular e um aumento do comprimento do ramo mandibular não siginificante de 0,86 mm (p = 0,09). Concluíram que a correção da Classe II ocorreu devido ao reposicionamento mandibular e um mínimo crescimento maxilar, evidenciado pela redução do ANB e pelo aumento do SNB.

Li et al. [90] avaliaram as alterações morfológicas do espaço aéreo superior decorrentes do uso do aparelho funcional Twin Block para o tratamento da má oclusão de Classe II, 1ª divisão, através de modelos virtuais 3D obtidos das tomografias computadorizadas de feixe

cônico. O grupo Twin Block foi formado por 30 pacientes (13 meninos e 17 meninas com média de idade de 11,57 anos) e o grupo contole foi composto por 30 pacientes não tratados (13 meninos e 17 meninas com média de idade de 11,72 anos). Os modelos virtuais 3D dos tempos inicial (T1) e final (T2) foram superpostos na base do crânio. O grupo Twin Block apresentou um avanço mandibular de 3,52 mm, o que proporcionou um aumento estatistiamente significante do espaço aéreo superior, principalmente na região da orofaringe. Concluíram que o uso do Twin Block movimentou o osso hióide para uma posição mais anterior e houve um aumento significante da orofaringe e hipofaringe.

Saikoski et al. [91] realizaram um estudo cefalométrico para avaliar as alterações dentoesqueléticas decorrentes do tratamento da Classe II, 1ª divisão, com o aparelho Twin Block numa amostra brasileira composta de 45 pacientes divididos em dois grupos: Twin Block (20 pacientes) e Controle (25 pacientes). O grupo Twin Block não apresentou alterações significantes no componente maxilar; o componente mandibular revelou um aumento estatisticamente significante do crescimento efetivo da mandíbula (Co-Gn) e uma melhora significante da relação existente entre as bases ósseas; os componentes dentoalveolares superior e inferior apresentaram um componente de inclinação dos dentes anteriores em ambas as arcadas. Os incisivos superiores foram inclinados para lingual e retruídos, ao passo que os incisivos inferiores foram inclinados para vestibular e protruídos. Concluíram que o aparelho Twin Block apresenta grande efetividade na correção da má oclusão de Classe II esquelética em pacientes em fase de crescimento. A maior parte das alterações ocorridas é de natureza dentoalveolar, com um grande componente de inclinação dentária associado a um efeito esquelético na mandíbula.

Yildirim, Karacay e Erkan [92] avaliaram as alterações condilares através de tomografias computadorizadas de feixe cônico de 30 pacientes (16 meninos e 14 meninas com médias de idade de 12,83 e 12,5 anos respectivamente) de pacientes Classe II, 1ª divisão, tratados com aparelho funcional Twin Block. Todos os pacientes obtiveram relações de Classe I para molares e caninos. Os modelos virtuais 3D da mandíbula inicial (antes do tratamento) e final (após o tratamento com duração de 7,4 meses, em média) foram superpostos pelo *best-fit* baseado na marcação de pontos anatômicos (forames mentonianos direito e esquerdo e ponto mais superior e inferior da insisura antigoníaca direita e esquerda). A avaliação volumétrica revelou um aumento significante do volume condilar em ambos os lados, direito e esquerdo ($p < 0,01$). As medidas angulares revelaram de forma significante, uma diminuição do SNA ($p < 0,05$), um aumento do SNB ($p < 0,01$) e consequentemente uma diminuição do ANB ($p < 0,01$). Na avalição das medidas lineares houve um aumento significante somente da medida

Co-Gn ($p < 0,01$). Não houve diferença significante quando a amostra foi estratificada pelo genêro para todas as medidas avaliadas. Concluíram que o aparelho Twin Block aumentou o volume condilar, o comprimento mandibular e a distância intercondilar, estimulando o crescimento condilar na direção superior e posterior.

Ehsani et al. [93] compararam as alterações dentoesqueléticas do tratamento da má oclusão de Classe II com os aparelhos Twin Block e Xbow. Cada grupo foi composto por 25 pacientes (grupos Twin Block, Xbow e Controle). Os resultados cefalométricos revelaram que o movimento anterior da maxila foi menor em ambos os grupos tratados que no grupo controle. O grupo Twin Block apresentou maior crescimento mandibular (3,9 mm). O movimento mesial dos molares inferiores foi maior em ambos os grupos tratados. Ambos os grupos tratados apresentaram aumento da inclinação vestibular dos incisivos inferiores com valores maiores pra o grupo Xbow (3,3º). O valor de Wits diminuiu em 1,6 mm mais no grupo Twin Block. Não foram observadas diferenças entre os gêneros masculino e feminino.

Giuntini et al. [94] compararam as mudanças dentoesqueléticas produzidas pelo aparelho Twin Block com o aparelho Forsus associado ao aparelho fixo utilizados no tratamento da má oclusão de Classe II, 1ª divisão, em paciente em crescimento. O grupo Twin Block foi formado por 28 pacientes (19 meninas e 9 meninos), o grupo Forsus por 36 pacientes (16 meninas e 20 meninos) e o grupo Controle, não tratado, por 27 pacientes (13 meninas e 14 meninos). O Forsus produziu uma restrição maxilar significante quando comparado ao Twin Block (-1,1º) e ao Controle (-1,8º). O Twin Block produziu um maior aumento significante no avanço mandibular e aumento do comprimento total da mandíbula quando comparado ao Forsus (SNB +1,9º e Co-Gn +2 mm) e ao Controle (SNB +1,5º e Co-Gn +3,4 mm). O Forsus produziu uma maior inclinação vestibular dos incisivos inferiores quando comparado ao Twin Block (+2,9º) e ao Controle (+5,6º). Concluíram que o aparelho Twin Block produziu maiores efeitos esqueléticos no avanço mandibular e na estimulação do crescimento e o aparelho Forsus provocou uma inclinação vestibular significante dos incisivos inferiores.

Koretsi et al. [95] avaliaram os efeitos do tratamento da má oclusão de Classe II com aparelhos funcionais removíveis realizando uma pesquisa a 18 bases de dados até outubro de 2013. Somente 17 estudos preencheram os critérios de seleção e a maioria dos estudos reportavam resultados a curto prazo os quais revelaram uma redução mínima do SNA, um aumento mínimo do SNB, uma pequena diminuição do ANB comparado com os pacientes não tratados. Os aparelhos funcionais removíveis provocaram mudanças dentoalveolares e nos tecidos moles de forma significante. As alterações esqueléticas foram mais pronunciadas com o uso do aparelho funcional Twin Block. Não existem evidências a longo prazo sobre a

eficácia dos aparelhos funcionais removíveis. Concluíram que as evidências a curto prazo indicam que os aparelhos funcionais removíveis são eficientes na correção da Classe II, embora estes efeitos são predominantemente dentoalvolares em relação aos esqueléticos.

1.3.2 Efeitos do aparelho de Herbst

No início do século passado, Emil Herbst idealizou o Aparelho de Herbst, o qual mantinha o avanço contínuo da mandíbula 24 horas por dia por meio de um sistema telescópico bilateral com pistões, interpretado como um aparelho funcional fixo. Embora esse mecanismo tenha sido mundialmente conhecido, o aparelho de Herbst ficou em desuso pela comunidade ortodôntica até a década de 70, quando foi reintroduzido pelo pesquisador Hans Pancherz, aumentando novamente o interesse clínico, conforme descrito por Schaefer et al. [96]

Pancherz [97] utilizou o aparelho de Herbst com bandas cimentadas nos primeiros molares permanentes com os incisivos em topo a topo durante 6 meses, em 10 meninos portadores de Classe II, 1ª divisão, que ainda não tinham alcançado o pico máximo de crescimento puberal e os comparou a um grupo controle com as mesmas características e mesmo tempo de observação. A ancoragem superior foi um arco palatino de primeiro molar a primeiro pré-molar e a inferior, um fio por lingual ligando os pré-molares inferiores. Os resultados baseados na cefalometria e em análises de modelos mostraram uma normalização da condição oclusal. O comprimento mandibular (Co-Pog) aumentou em média 3,2 mm nos pacientes tratados e 1 mm nos indivíduos não tratados, demosntrando um possível estímulo do crescimento condilar pelo aparelho de Herbst. Além disso, houve redução suave do ângulo SNA e da convexidade facial; aumento do ângulo SNB e da altura facial ântero-inferior, enquanto o plano mandibular permaneceu inalterado. Esse aparelho estaria indicado em casos com mandíbula retrognática e incisivos inferiores lingualizados.

Seguindo o seu método de análise, em 1981, Pancherz [98] avaliou 10 pacientes do gênero masculino com má oclusão de Classe II, 1ª divisão, e média de idade de 10,08 anos tratados com o aparelho de Herbst por 6 meses. Observou que 7 pacientes apresentaram um relacionamento sagital normal e 3 pacientes apresentaram uma recidiva parcial, segundo o autor, devido à intercuspidação instável após o tratamento. Mudanças desfavoráveis não foram observadas no relacionamento sagital do osso mandibular após o tratamento e o comprimento mandibular mostrou-se estável. Concluiu que, com o crescimento mandibular, o

remodelamento dentofacial contribuiu para a correção da má oclusão de Classe II e que a intercuspidação foi necessária para a manutenção da estabilidade dos casos tratados.

Em 1985, Pancherz [99] selecionou 22 pacientes com má oclusão de Classe II na dentição mista tratados por 6 meses com Herbst do tipo bandado com ancoragem parcial em ambos os maxilares na maioria dos casos e comparou com 20 pacientes do grupo controle e verificou a correção da relação molar, bem como da sobressaliência nos pacientes tratados devido às mudanças dentárias como: vestibularização dos incisivos inferiores e manutenção dos superiores; distalização dos molares superiores e mesialização dos inferiores, intrusão dos incisivos inferiores e dos primeiros molares superiores e extrusão dos molares inferiores; e às mudanças esqueléticas como: restrição do crescimento maxilar e estímulo do crescimento mandibular e aumento do comprimento mandibular. A altura facial ânteroinferior foi aumentada como resultado das mudanças dentárias, porém esse aumento foi temporário, pois 12 meses após o tratamento, a altura era coincidente com a do grupo controle. Assim, o Herbst estaria indicado em casos com mandíbula retrognata; padrão de crescimento facial no sentido horizontal; altura facial ânteroinferior reduzida ou normal, dentes alinhados e boa relação entre os arcos dentários, ao encaixá-los no sentido sagital.

A eficácia do aparelho de Herbst, levando em conta a época de instalação, foi avaliada por Pancherz e Hagg [100] por meio de 70 pacientes, sendo 52 do gênero masculino e 18 do feminino, com idade de 10 a 16 anos, com más oclusões de Classe II de Angle tratados com o aparelho de Herbst por um período médio de 7,1 meses e comparados a um grupo controle de 23 pacientes, todos do gênero masculino com idade de 9 a 14 anos acompanhados por um período médio de 6,2 meses. Os resultados mostraram que o efeito ortopédico foi maior, sobrepujando as compensações dentárias, quando o aparelho era instalado na época do pico de crescimento estatural e vice-versa, as compensações dentárias predominaram quando o aparelho foi instalado após o pico de crescimento estatural.

Pancherz e Hansen [101] avaliaram, em telerradiografias, as mudanças oclusais durante e após o tratamento com o aparelho de Herbst. Utilizaram uma amostra com 40 casos de má oclusão de Classe II, 1ª divisão, de pacientes tratados com o aparelho de Herbst por um período médio de 7 meses. Os indivíduos foram reexaminados no sexto e no décimo-segundo mês e os resultados mostraram que, durante o período de tratamento, todos os indivíduos foram levados a uma relação de Classe I, de Classe I sobrecorrigida ou de Classe III. A sobressaliência e a relação molar melhoraram, em média 6,9 mm e 6,3 mm, respectivamente, como resultado do crescimento mandibular 2,2 mm maior que o maxilar; do movimento lingual dos incisivos superiores de 2,3 mm; do movimento vestibular dos incisivos inferiores

de 2 mm; do movimento distal dos molares superiores de 2 mm e do movimento mesial de 2,1 mm dos molares inferiores. Durante o período pós-tratamento (12 meses), a oclusão estabilizou-se em Classe I em todos os indivíduos. A sobressaliência e a relação molar recidivaram, em média, 2,2 mm e 1,7 mm, respectivamente. Aproximadamente 90% da recidiva oclusal ocorreu nos primeiros 6 meses após o tratamento. Em 58% dos indivíduos a recidiva oclusal foi exclusivamente o resultado da movimentação dentária, enquanto o crescimento desfavorável das arcadas contribuiu para a recidiva em 42% dos indivíduos. Como o tratamento com o aparelho de Herbst foi realizado durante um curto período de tempo, a dentição ficou instável após a remoção do aparelho. Por fim, os autores recomendaram a contenção pós-tratamento com um Ativador, assim como ajustes interoclusais.

A possibilidade do controle da dimensão vertical pelo uso do aparelho de Herbst com *splint* acrílico foi avaliada por Schiavoni et al. [102] em 8 casos com padrão dolicofacial tratados com aparelho de Herbst do tipo colado (*splints* de acrílico superior e inferior preconizados por McNamara Jr [103] associado à ancoragem extrabucal de tração alta) e comparados ao do tipo bandado preconizado por Pancherz [97] em 11 casos com padrão mesiofacial, porém com ancoragem total superior. A amostra foi de 19 jovens (13 meninos e 6 meninas) com média de idade de 11,6 anos e tempo médio de tratamento de 9 meses. Concluíram que a relação molar de Classe II foi corrigida em todos os casos e, embora o aparelho de Herbst do tipo bandado não modificou significativamente o padrão de crescimento dos pacientes mesofaciais, o do tipo colado associado à ancoragem extrabucal permitiu um maior controle vertical nos pacientes dolicofaciais, promovendo uma rotação anti-horária da mandíbula (ângulo facial aumentou significantemente, e os ângulos FMA e SN.GoGN diminuiram significantemente).

Os efeitos esqueléticos e dentários do Herbst do tipo *splint* acrílico removível foram investigados por Windmiller [104] por meio de 46 radiografias laterais. Os resultados mostraram que a Classe II foi corrigida sem mudança do padrão esquelético vertical. Houve crescimento mandibular (Co-Gn) significantemente maior no grupo tratado do que no grupo controle não tratado (p = 0,001). As correções da relação molar e do transpasse horizontal foram obtidas por 21% e 25%, respectivamente, de maior mudança esquelética que a reportada pelo Herbst bandado. Pacientes com plano mandibular alto obtiveram maior correção dos indicadores de Classe II que os de ângulos baixos. Não houve mudança significante na posição sagital do côndilo.

Hansen et al. [105] analisaram as alterações longitudinais na inclinação e no apinhamento dos incisivos inferiores, durante e após o tratamento com o aparelho de Herbst. Com esse

propósito, utilizaram uma amostra de 24 indivíduos com má oclusão de Classe II, 1ª divisão, (15 meninos e 9 meninas). Foram analisadas as telerradiografias e os modelos de estudo obtidos no início, 6 meses após o término do tratamento e ao término da fase de crescimento (pelo menos 5 anos após o tratamento). Durante o período de tratamento, os incisivos inferiores foram inclinados para vestibular, em média, 10,8º e a borda incisal moveu-se anteriormente 3,2 mm. O espaço avaliado e o índice de irregularidade da região dos incisivos inferiores, em geral, não foram afetados. Durante 6 meses após o tratamento, os incisivos inferiores recuperaram, em média, 7,9º de inclinação e a borda incisal moveu-se posteriormente 2,5 mm. Entretanto, o espaço avaliado permaneceu praticamente inalterado. No período dos 6 meses até 5 anos após o tratamento, a inclinação dos incisivos inferiores permaneceu inalterada com relação ao plano mandibular mas os dentes foram retroinclinados em relação à linha sela-násio. O espaço avaliado diminuiu (média de 0,8 mm, $p < 0,01$) e o índice de irregularidade aumentou (média de 2,0 mm, $p < 0,01$). A correlação entre as alterações dos incisivos à linha sela-násio e a inclinação dos incisivos em relação ao plano mandibular foi moderada ($r = -0,57$, $p < 0,01$). Desta forma, pôde-se constatar que a redução da inclinação dos incisivos inferiores em relação à linha sela-násio era, particularmente, o resultado das alterações rotacionais decorrentes do crescimento mandibular no sentido anterior. Os autores concluíram que a inclinação vestibular dos incisivos inferiores não pode ser responsabilizada pelo apinhamento anterior após o tratamento e que, a longo prazo, o desenvolvimento do apinhamento inferior parece estar associado às alterações decorrentes do crescimento craniofacial normal.

Ruf et al. [106] investigaram os efeitos da inclinação vestibular dos incisivos inferiores em crianças e adolescentes com relação à retração gengival. Foram estudadas 98 crianças com a média de 12,8 (± 1,4) anos de idade que, ao darem início ao tratamento, foram tratadas com o aparelho de Herbst, resultando num total de 392 incisivos inferiores. Foram analisadas telerradiografias, modelos de estudo e fotografias intraorais quanto ao grau de inclinação vestibular dos incisivos inferiores (média de 8,9º; variação de 0,5º a 19,5º). Em 380 dentes do total analisado (97%), nenhuma retração foi constatada e as retrações pré-existentes permaneceram inalteradas durante o tratamento com o aparelho de Herbst. Somente em 12 dentes (3%) houve piora ou foram desenvolvidas retrações com o tratamento. Não foi encontrada relação entre a quantidade de inclinação vestibular dos incisivos inferiores e o desenvolvimento de retração gengival. Os autores concluíram que a inclinação vestibular dos incisivos inferiores em crianças e adolescentes parece não resultar em retração gengival.

Franchi et al.[107] avaliaram, cefalometricamente, as mudanças esqueléticas e

dentoalveolares decorrentes do uso do aparelho de Herbst com *splints* acrílicos seguido do uso de aparelhos fixos com bráquetes. O grupo tratado composto por 55 indivíduos portadores de má oclusão de Classe II, 1ª divisão, apresentava média de idade de 12 anos e 10 meses (± 1 ano e 2 meses) antes do tratamento (T1). A média de idade do grupo, após a remoção do aparelho (T2), era de 13 anos e 10 meses (± 1 ano e 2 meses) e, após o tratamento (T3), de 15 anos e 2 meses (± 1 ano e 4 meses). Os dois grupos controle foram: um grupo com 30 indivíduos com má oclusão de Classe II não tratada e outro grupo com 33 indivíduos com oclusão de Classe I. O estudo mostrou que 2/3 da correção oclusal conseguida foi devido aos efeitos esqueléticos e que somente 1/3 foi decorrente das adaptações dentoalveolares. Ambos os efeitos esqueléticos e dentoalveolares foram decorrentes das mudanças estruturais da mandíbula. Uma quantidade significante de recidiva na relação molar ocorreu durante o período pós-tratamento, sendo que essa mudança pode ser atribuída ao movimento mesial dos molares superiores.

Os efeitos durante e após o tratamento com o aparelho de Herbst na fase da dentição mista e no período de contenção com um posicionador pré-fabricado, foram avaliados por Croft et al. [108] A amostra incluiu 2 pacientes do gênero feminino e 16 do gênero masculino com má oclusão de Classe II. Telerradiografias laterais pós-tratamento foram obtidas em média 17 meses após a remoção do Herbst, quando os pacientes se apresentaram para a segunda fase de Ortodontia fixa. Os efeitos do tratamento e da contenção foram comparados a um grupo controle de Classe II não tratado. O transpasse horizontal e a relação molar foram corrigidos em 3,4 e 3,3 mm, respectivamente. O efeito extrabucal da terapia de Herbst foi observado com a redução do deslocamento anterior da maxila em 1,2 mm. O crescimento condilar foi redirecionado e produziu 2,0 mm a mais de crescimento posterior no grupo tratado. Esses efeitos produziram diminuições significantemente maiores nos ângulos SNA (0,8°) e ANB (1,4°) e uma tendência a um aumento no SNB (0,5°). Efeitos ortopédicos mandibulares resultaram em um aumento na altura facial anterior (1,6 mm) e deslocamento inferior do queixo. Mínimas mudanças no deslocamento do côndilo em relação as estáveis estruturas da base craniana sugere que o deslocamento da fossa mandibular não contribui de maneira clinicamente significantemente para a correção da Classe II. Tomografias das articulações têmporo-mandibulares pré-tratamento, imediatamente após o tratamento e após a contenção demonstraram uma tendência de o côndilo estar deslocado levemente para frente (0,2 mm) ao final do tratamento e depois retornar para a posição após o tratamento. Mudanças estatisticamente significantes no espaço articular foram limitadas ao período pós-tratamento. Concluíram que o tratamento com Herbst na dentição mista em combinação com a contenção

produz melhoras significantes a longo prazo nas relações esqueléticas e dentárias com um resultado de mudanças dentoalveolares e efeitos ortopédicos em ambos os maxilares.

Nelson, Hansen e Hagg [109] quantificaram as mudanças esqueléticas e dentárias do tratamento da má oclusão de Classe II com o aparelho de Herbst (18 pacientes) e com o uso dos elásticos de Classe II (18 pacientes). Os resultados cefalométricos mostraram que no grupo de elásticos a maxila se moveu para anterior 1 mm a mais e a mandíbula se moveu para anterior 1 mm a mais no grupo Herbst. As alterações esqueléticas no grupo Herbst foram, em média, 2 mm ($p < 0,01$) maiores que no grupo de elásticos. Concluíram que, em ambos os grupos, a Classe II foi corrigida devido aletrações dentárias e esqueléticas. O grupo Herbst apresentou maiores alterações esqueléticas que o grupo de elásticos. O grupo de elásticos apresentou maiores mudanças verticais que o grupo Herbst.

Von Bremen e Pancherz [110] avaliaram a eficiência dos aparelhos convencionais e do aparelho de Herbst no tratamento da má oclusão de Classe II, 1ª divisão, e Classe II, 2ª divisão. Para o estudo, 142 pacientes entre 10 e 15 anos de idade foram tratados. O tratamento convencional foi realizado em 98 indivíduos (75 Classe II, 1ª divisão e 23 Classe II, 2ª divisão) e o tratamento com o aparelho de Herbst foi realizado em 44 indivíduos (30 Classe II, 1ª divisão e 14 Classe II, 2ª divisão). Para o caso da má oclusão de Classe II, 1ª divisão, em indivíduos em fase de crescimento e no final da dentição mista, foi estabelecido como tratamento convencional o uso do Ativador para avanço mandibular, seguido de aparelho removível para expansão da arcada superior e aparelho fixo com elásticos de Classe II, para a sua finalização. Para o caso da má oclusão de Classe II, 2ª divisão, o tratamento convencional, durante o crescimento puberal e no final da dentição mista, foi a inclinação vestibular dos incisivos superiores com aparelho removível transformando a Classe II, 2ª divisão, em Classe II, 1ª divisão, seguida de avanço mandibular com Ativador e aparelho fixo com elásticos de Classe II, para finalização. Nos casos de Classe II, tratados após o crescimento puberal e na dentição permanente, o avanço mandibular com o aparelho de Herbst foi o tratamento escolhido, seguido do uso de aparelhagem fixa para finalização. Nos casos de Classe II, 2ª divisão, uma aparelhagem fixa foi utilizada nos incisivos superiores para inclinação vestibular antes da colocação do aparelho de Herbst. O tratamento mais eficaz foi definido como aquele realizado no menor tempo possível com o melhor resultado. O resultado do tratamento foi verificado com o índice PAR. Os indivíduos tratados com o aparelho de Herbst apresentaram menor tempo de tratamento (Classe II, 1ª divisão: 21 meses, Classe II, 2ª divisão: 30 meses) do que os tratados com aparelhos convencionais (Classe II, 1ª divisão: 32,1 meses, Classe II, 2ª divisão: 38,3 meses). A redução do índice PAR, indicativa de melhora, foi maior nos

indivíduos tratados com o aparelho de Herbst (Classe II, 1ª divisão: 76% e Classe II, 2ª divisão: 76%) do que nos indivíduos tratados com aparelhos convencionais (Classe II, 1ª divisão; 68%, Classe II, 2ª divisão: 65%). Os autores concluíram que ambos os tratamentos da má oclusão de Classe II, 1ª divisão, e Classe II, 2ª divisão, foram mais eficientes com a utilização do aparelho de Herbst do que com a abordagem convencional.

Resumindo 6 artigos sobre os efeitos em curto e a longo prazo do aparelho de Herbst na articulação temporomandibular (ATM) e função do músculo mastigatório, assim como efeitos do tratamento e suas consequências clínicas, Ruf et al. [111] afirmaram que o avanço da mandíbula usando o aparelho de Herbst não tem efeito deletério no sistema mastigatório e não induz a disfunção temporomandibular (DTM) em um tratamento de curto ou longo prazo. Pelo contrário, o aparelho de Herbst melhora a função da articulação temporomandibular (ATM) em alguns indivíduos com má oclusão de Classe II com disfunção temporomandibular (DTM).

Segundo Ruf e Pancherz, [112] o período ideal para o tratamento com o aparelho de Herbst é na dentição permanente ou logo após o pico de crescimento puberal que corresponde aos estágios de maturidade esquelética, de FG até H da falange média do terceiro dedo (sugerindo os estágios de pré-capeamento até pré-união da epífise e diáfise). Como o estímulo de crescimento mandibular também é possível em indivíduo pós-adolescente ou adulto jovem, o uso do aparelho de Herbst pode ser uma nova alternativa para evitar a cirurgia ortognática em indivíduos mais velhos com má oclusão de Classe II.

Schütz et al. [113] avaliaram, em radiografias cefalométricas, os efeitos dentoalveolares decorrentes do tratamento com o aparelho de Herbst com *splints* acrílicos em 23 adolescentes com má oclusão de Classe II, 1ª divisão, por retrognatismo mandibular. Estes indivíduos apresentavam média de idade de 12 anos e 11 meses (± 17 meses) e estavam nos estágios 3 ou 4 da idade esquelética. Ao final do tratamento, os incisivos superiores retruíram e inclinaram lingualmente, apresentando, também, extrusão. Os molares superiores distalizaram e mantiveram estáveis suas posições verticais. Os incisivos inferiores protruíram e inclinaram vestibularmente sem alterações verticais. Os molares inferiores mesializaram e extruíram. A sobressaliência e a sobremordida foram diminuídas e todos os pacientes apresentaram relação molar de Classe I. Os autores concluíram que estas modificações dentoalveolares associadas às esqueléticas, contribuíram para a correção da má oclusão de Classe II.

Nahás et al. [114] realizaram um estudo cefalométrico em telerradiografias, objetivando determinar os efeitos no complexo craniofacial de pacientes com má oclusão de Classe II, 1ª divisão submetidos ao tratamento com o aparelho de Herbst com cantiléver utilizando uma

amostra composta por dois grupos, um experimental e um controle. O grupo experimental originou-se da Faculdade de Odontologia de Bauru (USP), com 25 pacientes (idade inicial média de 12,01 anos) tratados com o aparelho ortopédico funcional. O grupo de controle, pareado cronologicamente ao grupo experimental, foi composto por pacientes não tratados ortodonticamente e/ou ortopedicamente, oriundos do arquivo de documentações denominado *Burlington Growth Centre*, localizado na Faculdade de Odontologia da Universidade de Toronto (Canadá). Para cada componente dos dois grupos, obtiveram-se as telerradiografias ao início (T1) e ao final (T2) do período de tratamento ou de observação, as quais foram traçadas manualmente e digitalizadas para um programa de cefalometria. Foram estabelecidas 33 medidas cefalométricas. A comparação estatística entre o grupo experimental e o grupo controle evidenciou que a terapia corrigiu, em curto prazo, a má oclusão inicial, com grandes alterações dentoalveolares, em decorrência da perda substancial de ancoragem dentária, mesializando os molares inferiores e vestibularizando os incisivos inferiores. A terapia restringiu o desenvolvimento normal no sentido vertical dos dentes póstero-superiores, contribuindo decisivamente para a correção da relação molar de Classe II e manutenção do padrão de crescimento craniofacial dos pacientes.

De Almeida et al. [115] avaliaram as alterações cefalométricas dentárias e esqueléticas produzidas pelo aparelho de Herbst em 30 jovens com má oclusão de Classe II, 1ª divisão, durante a dentição mista, com média de idade inicial de 9 anos e 10 meses tratados por um período de 12 meses e compararam a uma amostra controle de 30 jovens Classe II, 1ª divisão, com média de idade inicial de 9 anos e 8 meses, que foram mantidos sem tratamento durante 12 meses. Para cada indivíduo foram obtidas duas telerradiografias em norma lateral, ao início e no final do período de acompanhamento. Utilizou-se um método convencional de avaliação cefalométrica e o método proposto por Pancherz. Os resultados demonstraram que os efeitos do aparelho de Herbst produzidos na dentição mista foram primariamente de natureza dentoalveolar. Os incisivos inferiores foram inclinados para vestibular e os superiores foram retruídos; também houve uma extrusão significante dos molares inferiores, enquanto os superiores sofreram restrição de desenvolvimento no sentido vertical. Não houve diferença significante de restrição do crescimento anterior da maxila entre os dois grupos. No sentido vertical da face, a altura facial ânteroinferior se comportou de forma similar, não demonstrando alteração significante entre os grupos. O tratamento com o aparelho de Herbst produziu um aumento modesto, porém, significante no comprimento da mandíbula comparado ao grupo controle. Este aumento, entretanto, foi de menor magnitude que aquele observado em pacientes adolescentes utilizando o mesmo protocolo de tratamento. No grupo

Herbst, a correção do transpasse horizontal ocorreu devido a 22% de alterações esqueléticas e 78% de alterações dentárias. A correção da relação molar ocorreu devido a 27% de alterações esqueléticas e 73% de alterações dentárias.

Flores-Mir et al. [116] avaliaram as alterações esqueléticas e dentárias de pacientes Classe II, 1ª divisão, tratados com o aparelho de Herbst do tipo *splint* através de uma revisão sistemática que utilizou como pesquisa as seguintes bases de dados eletrônicas: *PubMed, Medline, Medline In-Process & Other Non-Indexed Citations, Cochrane Library Database, Embase, Web of Sciences, Scopus, and Lilacs* desde 1966 a janeiro do 2006. Dos 429 artigos pré-selecionados, somente 3 preencheram os critérios de inclusão. Todos os estudos selecionados mostraram que o uso do aparelho de Herbst do tipo *splint* no tratamento da Classe II, 1ª divisão, resultaram em um aumento do comprimento anteroposterior da mandíbula, aumento vertical da altura do ramo, aumento na altura facial inferior, inclinação vestibular dos incisivos inferiores, movimento mesial dos molares inferiores e movimento distal dos molares superiores. As alterações foram significantes em vários casos, mas não necessariamante clinicamente significantes. Os resultados benéficos decorreram da combinação de alterações esqueléticas e dentárias.

Os efeitos induzidos pelo aparelho de Herbst, complementados pela mecânica ortodôntica com aparelho *Straight Wire* e elásticos de Classe II, na correção da má oclusão Classe II, 1ª divisão, com deficiência mandibular, na dentição permanente foram investigados por Silva Filho et al. [117] num estudo cefalométrico retrospectivo com 18 pacientes, 12 meninos e 6 meninas, em telerradiografias iniciais (média de idade de 12 anos e 10 meses) e finais (média de idade de 14 anos e 8 meses) para quantificar o comportamento de 12 medidas cefalométricas representativas da posição sagital das bases apicais, convexidade facial, rotação mandibular e posição sagital dos incisivos superiores e inferiores. O tempo médio de tratamento foi de 22,5 meses, sendo 9,8 meses com o aparelho de Herbst e 13 meses com a mecânica ortodôntica subsequente. Os resultados mostraram ausência de influência no comportamento da maxila; avanço mandibular; redução na convexidade facial; preservação da inclinação do plano manbibular e presença de compensação dentária, sobretudo nos incisivos inferiores (inclinação vestibular). Mesmo com aparelho ortopédico fixo, é mais previsível e mais fácil obter compensação dentária do que remodelação esquelética na correção ortopédica da deficiência mandibular.

As mudanças dentoesqueléticas decorrentes do tratamento da má oclusão de Classe II, 1ª divisão de Angle e retrognatismo mandibular foram avaliadas por Vigorito e Dominguez[118] num estudo prospectivo com telerradiografias de 20 pacientes consecutivos obtidas em três

tempos (T1 - início; T2 - término da fase ativa e T3 - término da fase pós-Herbst) tratados em duas fases de 13 meses (I - fase ativa de tratamento com Herbst e II - fase pós-Herbst). Os resultados mostraram que de T1 para T2, tanto a maxila quanto a mandíbula avançaram para anterior, com incrementos significantes para a mandíbula e um ajuste maxilomandibular, os incisivos superiores inclinaram para palatina e os inferiores protruíram; os molares superiores distalizaram e os inferiores mesializaram com diminuição do trespasse horizontal. De T2 a T3, a maxila continuou a crescer anteriormente e a mandíbula apresentou um incremento menor; os incisivos superiores permaneceram estáveis e os inferiores lingualizaram; os molares superiores e inferiores mesializaram. Comparando T1 a T3, observou-se correção da má oclusão devido à soma de mudanças dentárias e esqueléticas. Portanto, as mudanças são diferentes em cada fase, sendo que na fase I houve maior incremento do crescimento mandibular e mudanças dentárias que sobrecorrigiram a má oclusão, enquanto que na fase II houve uma desaceleração do crescimento em combinação com recidiva das posições dos molares e incisivos inferiores, porém não comprometendo as metas ideais do tratamento e preservando o tipo facial.

Baccetti, Franchi e Stahl [119] compararam dois protocolos para o tratamento da má oclusão de Classe II, 1ª divisão, em pacientes no pico do surto de crescimento, Herbst e Aparelho Extraoral seguidos de aparelho fixo com 28 pacientes em cada grupo. A correção da má oclusão foi observada em 92,8% em ambos os grupos e as medidas cefalométricas demostraram que o crescimento mandibular foi efetivo em ambos os grupos tratados quando comparado ao grupo controle, o grupo Herbst mostrou um maior avanço dos tecidos moles, ponto B e pogônio de forma significante. Concluíram que o tratamento da Classe II com ambos os protocolos durante o surto de crescimento puberal induz mudanças dentoesqueléticas e oclusais de forma favorável. O aparelho funcional apresentou um maior impacto favorável e significante no avanço do mento. Os indicadores clínicos para a preferência no uso do aparelho de Herbst na puberdade são: ângulo mandibular diminuído e retrusão mandibular antes do tratamento. Os pacientes tratados com o protocolo de Herbst seguido de aparelho fixo apresentam maior probabilidade de melhora significante no avanço dos tecidos moles do mento.

Martin e Pancherz [120] analisaram os efeitos do aparelho de Herbst com aparelho fixo em modelos de gesso. A amostra de má oclusão Classe II, 1ª divisão, foi dividida em 2 grupos de acordo com o *overjet* (Grupo S < 7 mm e Grupo L > 9,5 mm). Durante a fase do Herbst, os incisivos inferiores foram intruídos, protruídos e vestibularizados significativamente em ambos os grupos, ocorrendo maiores movimentos dentários no grupo L. Durante a fase do

aparelho fixo houve recidiva em ambos os grupos. Concluíram que durante o período com Herbst houve uma associação entre *overjet* e movimentação dos incisivos inferiores, quanto maior o avanço mandibular realizado com o Herbst, maiores são os movimentos de intrusão, protrusão e inclinação vestibular dos dentes. Durante a fase com o aparelho fixo ocorreu recidiva dos movimentos dos incisivos inferiores, independente da quantidade avançada com o Herbst.

Com o objetivo de identificar mudanças esqueléticas, dentoalveolares e de tecidos moles na correção de má oclusão de Classe II com o aparelho de Herbst modificado *Cantilever Bite Jumper* (CBJ), Moro et al. [121] realizaram um estudo prospectivo com 26 pacientes tratados com o aparelho CBJ e comparados a 26 pacientes com má oclusão de Classe II sem tratamento. Radiografias laterais da cabeça foram obtidas ao início e ao final da terapia com o CBJ e analisadas pela análise convencional de Johnston. Os resultados demonstraram que a correção da má oclusão de Classe II resultou de 2,9 mm de mudança de base apical, 1,5 mm de movimento distal dos molares superiores e 1,1 mm de movimento mesial dos molares inferiores. O CBJ apresentou bom controle da dimensão vertical. O principal efeito colateral é que vetores de forças verticais dos telescópios agem como braços de alavanca e podem produzir inclinação mesial dos molares inferiores. Concluíram que o aparelho CBJ corrige as más oclusões de Classe II com porcentagens similares de efeitos esqueléticos e dentoalveolares.

Para determinar se o tratamento com aparelho de Herbst é mais eficiente em adolescente do que em adulto, 77 indivíduos com dentição permanente completa tratados na Universidade de Giessen com o aparelho de Herbst entre 1990 e 2000, com idade esquelética vista por meio de radiografias do punho e da mão, foram divididos em 2 grupos, grupo adolescente com 49 indivíduos com média de idade de 13,5 anos e grupo adulto com 28 indivíduos com média de idade de 20,7 anos. Os modelos de estudos foram analisados antes e após o tratamento usando o índice PAR e as reduções nos valores PAR dos dois grupos foram comparadas. Antes do tratamento, ambos os grupos tinham Classe II, 1ª divisão, severa. O valor PAR médio dos pacientes adolescentes foi levemente inferior (27,8) do que dos pacientes adultos (28,8). Após o tratamento, bons resultados foram alcançados para ambos os grupos e a média de valores PAR dos dois grupos foi semelhante (adolescentes: 4,5; adultos: 4,8). As reduções médias no valor PAR foram 82,7% (23,3 pontos) para o grupo adolescente e 82,9% (24,0 pontos) para os adultos, indicando grande melhora para ambos os grupos. Portanto, o tratamento com o aparelho de Herbst pode ser considerado igualmente eficiente para indivíduos Classe II, 1ª divisão, adolescentes e adultos.[122]

Bié et al. [123] realizaram um estudo piloto com tomografias computadorizadas de feixe cônico para avaliar a região dos incisivos inferiores após o tratamento da Classe II com o aparelho de Herbst. Foram selecionados 10 pacientes do grupo controle com média de idade de 8,9 anos. E para o grupo tratado foram selecionados 6 pacientes, com média de idade de 10,8 anos, tratados com aparelho de Herbst por um período de 6 meses. Para cada grupo foram realizados dois exames de tomografia computadorizada de feixe cônico, T1 (inicial) e T2 (final). Nas CBCTs foram avaliadas, na região dos incisivos inferiores, a espessura do osso medular, a espessura das corticais vestibular e lingual, e a protrusão e a inclinação dos incisivos inferiores, utilizando o software InVivo 5.0. Como resultado, observou-se que a cortical vestibular na região entre os dentes 41 e 42 mostrou um aumento no grupo controle (0,30 mm). A espessura da cortical lingual mostrou uma alteração significante apenas no grupo controle na região entre os dentes 32 e 31 (0,46 mm). Para a medição da protrusão do incisivo inferior, houve uma diminuição dos valores, que foi significante apenas para o grupo controle (-0,79 mm). Pode-se concluir que o aparelho de Herbst não provocou perda óssea nas corticais vestibular e lingual. Durante os 6 meses iniciais de utilização do aparelho houve uma pequena inclinação vestibular e protrusão anterior dos incisivos inferiores, sem implicações clínicas relevantes.

LeCornu et al. [124] realizaram um estudo comparativo tridimensional das alterações esqueléticas de pacientes Classe II tratados com aparelho de Herbst (7 pacientes) e com aparelho fixo usando elásticos de Classe II (7 pacientes) durante o surto de crescimento puberal. Os modelos virtuais 3D obtidos através das tomografias computadorizadas de feixe cônico dos tempos inical e final foram superpostos na base do crânio. Os resultados deste estudo piloto mostraram que o grupo de Herbst apresentou uma translação anterior das fossas glenóides e dos côndilos. Houve uma maior projeção do ponto B no grupo de Herbst. O deslocamento anterior do ponto A foi maior no grupo controle. Concluíram que o aparelho de Herbst utilizado no tratamento da má oclusão de Classe II produz um deslocamento anterior dos côndilos e das fossas glenóides restringindo a maxila, podendo resultar em uma maior projeção anterior da mandíbula. O grupo de Herbst mostrou uma restrição do crescimento da maxila. Não houveram diferenças significantes no crescimento das regiões do corpo e ramo mandibular.

De Abreu Vigorito, Dominguez e Aidar [125] avaliaram longitudinalmente as alterações dentoesqueléticas decorrentes do uso do aparelho de Herbst no tratamento da má oclusão de Classe II, 1ª divisão, em 17 pacientes. Concluíram que o crescimento mandibular foi maior que o maxilar de forma significante, permitindo um ajuste sagital maxilomandibular. As

alterações dentoalveolares (molar superior) recidivaram mas não impediram a correção da má oclusão. O tipo facial foi preservado.

Perinetti et al. [126] realizaram uma meta-análise com o objetivo de identificar na literatura presente até o mês de julho de 2014, publicações que avaliassem os efeitos esqueléticos e dentoalveolares dos aparelhos funcionais fixos utilizados combinados ou não com o tratamento ortodôntico fixo com bráquetes. Para isso foram consultadas as bases de dados *Scopus, Lilacs, Scielo, The Cochrane Library*. Inicialmente foram selecionados 2611 artigos, no entanto somente 12 preencheram os critérios de inclusão: os estudos de Pancherz [127] (com aparelho de Herbst), Franchi, Baccetti e McNamara Jr [107] (com aparelho de Herbst com *splint* de acrílico), Nalbantgil et al. [128] (com aparelho Jasper Jumper), Kuçukkeles, Ilhan e Orgun [129] (com aparelho Jasper Jumper), Baccetti, Franchi e Stahi [119] (com aparelho de Herbst com *splint* de acrílico), Franchi et al. [130] (com aparelho Forsus), Al-Jewair et al. [131] (com aparelhos MARA e AdvanSync), Ghislanzoni et al. (com aparelho MARA) Oztoprak et al. [132] (com aparelhos SUS e Forsus), Phelan et al. [133] (com aparelho Sydney Magnoglide) Baysal e Usyal [134] (com aparelho de Herbst), Baysal e Uysal [135] (com aparelho Herbst). Concluíram que os aparelhos funcionais fixos são efetivos na correção da Classe II com alterações esqueléticas quando o tratamento é efetuado durante a fase de crescimento puberal. Ocorreu tanto aumento mandibular quanto restrição do crescimento maxilar. A correção da Classe II não ocorreu puramente devido a alterações esqueléticas, uma vez que efeitos dentoalvoelares estão sempre presentes, mesmo em pacientes tratados na puberdade.

Silva et al. [136] compararam as complicações clínicas durante o tratamento ortodôntico com o aparelho de Herbst (HC) e com o aparelho de Herbst com *splint* de acrílico removível (RMS). Este estudo retrospectivo avaliou 125 pacientes que utilizaram o RMS e 34 pacientes que utilizaram o HC. Os resultados mostraram que a incidência de complicações durante o tratamento foi de 85,3% para o grupo HC e 88,0% para o grupo RMS, sem diferenças estatísticas entre os grupos ($p > 0,05$). Concluíram que em média houve 2,5 complicações por paciente com no máximo de 3 complicações durante o tratamento com Herbst. O tipo de aparelho não influenciou no número de complicações.

Yang et al. [137] realizaram uma meta-análise avaliando os efeitos do aparelho de Herbst em pacientes com má oclusão de Classe II com base nas publicações das bases de dados *Pubmed, Web of Science, Embase, Central, Sigle e ClinicalTrial.gov* até dezembro de 2014. Apenas 12 artigos preencheram os critérios de inclusão e os autores concluíram que o aparelho de Herbst é efetivo para pacientes com má oclusão de Classe II no período de

tratamento ativo. Existem alterações óbvias na discrepância dentária e alterações esqueléticas no comprimento mandibular (Co-Gn).

1.3.3 Comparação entre os efeitos dos aparelhos Twin Block e de Herbst

Segundo Voudouris e Kuftinec, [138] com o avanço ortopédico por meio de aparelhos como Herbst e Twin Block, o impacto dos tecidos viscoelásticos pode ser altamente significante e deveria ser considerado junto ao padrão esquelético, dentário, neuromuscular e fatores de idade que influenciam o crescimento côndilo-fossa mandibular. Esses fatores biodinâmicos são também capazes de efeitos contrários ao tratamento na direção do crescimento mandibular, tamanho e morfologia. A recidiva ocorre como um resultado da liberação do côndilo e compressão contra os tecidos retrodiscais proliferados recentemente junto com a reativação da atividade muscular. Para previnir a compressão condilar, é sugerido que tenha um plano posterior de mordida fino combinado com expansor rápido de maxila. A expansão maxilar reduz as interferências oclusais e os deslocamentos funcionais, acomodando a porção mais larga do arco inferior posicionado anteriormente. O Herbst com plano posterior de mordida e ERM (expansão rápida da maxila) tem vantagens múltiplas incluindo um efeito amortecedor no côndilo avançado e movendo-o verticalmente para longe da eminência. Um dos objetivos do bloco fino é aliviar o disco articular da compressão contínua e reduzir a possibilidade de reabsorção nos pacientes. Outro objetivo é a intrusão do segmento bucal.

O'Brien et al. [70] avaliaram a efetividade dos aparelhos Herbst e Twin Block no tratamento de má oclusão de Classe II, 1ª divisão, em 21 pacientes com idade entre 11 e 14 anos, os quais foram tratados com aparelho de Herbst ou Twin Block. Não houve diferença no tempo de tratamento, nem nas mudanças esqueléticas e dentárias entre os aparelhos, todavia os melhores resultados encontrados foram observados nas meninas, devido ao maior grau de cooperação com o uso dos aparelhos.

Schaefer et al [96] avaliaram os efeitos do tratamento com os aparelhos Twin Block e Herbst com coroa de aço inoxidável na fase ortopédica (aproximadamente 13 meses) e com aparelho fixo. Cada uma das amostras foi composta de 28 pacientes consecutivos portadores de Classe II tratados, média de idade inicial de 12 anos e final de 14,5 anos em ambos os grupos. Os dois aparelhos produziram modificações terapêuticas muito semelhantes nos pacientes com má oclusão de Classe II, embora o grupo de Twin Block apresentou quase 2

mm a mais de correção da relação maxilomandibular do que o grupo de Herbst. Os efeitos do tratamento de ambos os protocolos permitiram a normalização dentoesqueletal. Porém, o aparelho Twin Block induziu um grande aumento na altura do ramo mandibular (altura facial posterior). Houve pequenas diferenças de cooperação dos pacientes, Twin Block dependente e Herbst não dependente, durante o tratamento e nos efeitos pós-tratamento na correção da desarmonia de Classe II.

Cozza et al [139] avaliaram as mudanças mandibulares produzidas pelos aparelhos funcionais na correção da má oclusão de Classe II através de uma revisão sistemática buscando publicações desde janeiro de 1966 a janeiro de 2005 na base de dados *PubMed*, com o intuito de responder às seguintes perguntas: A mandíbula cresce mais nos pacientes Classe II tratados com aparelhos funcionais que nos não tratados? Os efeitos dos aparelhos funcionais no comprimento mandibular são clinicamente significantes? Qual aparelho funcional é mais eficiente? Dos 704 artigos pré-selecionados, somente 22 artigos preencheram os critérios de seleção. Baseados nos artigos selecionados, os autores concluíram que 2/3 dos artigos relataram um aumento do comprimento mandibular clinicamente significante, como resultado do tratamento com aparelhos funcionais. A quantidade de aumento no crescimento mandibular parece ser significativamente maior quando os aparelhos funcionais são utilizados no pico do surto de crescimento puberal. Nenhum dos 4 estudos clínicos randomizados encontraram aumento do crescimento mandibular clinicamente significante. O aparelho de Herbst apresentou o maior coeficiente de eficiência (0,28 mm por mês) seguido do aparelho Twin Block (0,23 mm por mês).

Baysal e Uysal [134] avaliaram os efeitos dentoesqueléticos dos aparelhos Twin Block e Herbst no tratamento da má oclusão de Classe II, 1ª divisão com retrognatimo mandibular. O grupo Herbst constitui de 11 meninas e 9 meninos (média de idade = 12,74 anos), o grupo Twin Block foi composto por 10 meninas e 10 meninos (média de idade = 13,0 anos) e o grupo controle incluiu 9 meninas e 11 meninos (média de idade = 12,17 anos). As radiografias cefalométricas laterais dos tempos inicial e final foram avaliadas pela análise cefalométrica de Pancherz. Os resultados demostraram que o grupo controle não apresentou discrepância esquelética. As medidas esqueléticas aumentaram significantemente no grupo Twin Block e no grupo Herbst houve uma distalização do arco superior e uma protrusão dos incisivos inferiores de maneira significante. Concluíram que os efeitos do tratamento com o aparelho Twin Block foram principalmente alterações esqueléticas mandibulares. Na terapia com Herbst, a correção ocorreu devido às alterações esqueléticas e dentárias. Os autores sugeriram que o aparelho de Herbst deveria ser utilizado em pacientes com protrusão maxilar

e retrusão mandibular dentolaveolares, enquanto o aparelho Twin Block deveria ser utilizado em pacientes com retrognatia mandibular esquelética.

2 **PROPOSIÇÃO**

Este estudo possui:

a) Objetivo geral - avaliar tridimensionalmente as alterações dentoesqueléticas na mandíbula decorrentes do uso dos aparelhos funcionais (Twin Block e Herbst) em pacientes portadores de má oclusão de Classe II, 1ª divisão, em fase de surto de crescimento puberal.

b) Objetivos específicos - avaliar as alterações no(s):

- côndilos mandibulares;
- ramos mandibulares;
- corpo mandibular;
- incisivos centrais inferiores.

3 **MATERIAL E MÉTODO**

3.1 **Aspectos éticos**

A coleta de dados deste estudo foi iniciada após a aprovação do Comitê de Ética em Pesquisa do Hospital Universitário Pedro Ernesto (CEP/HUPE) da Universidade do Estado do Rio de Janeiro (UERJ), que emitiu parecer número 2918 (ANEXO). Somente os pacientes cujos responsáveis concederam autorização por escrito sob a forma de um Termo de Consentimento Livre e Esclarecido Pós-informação (APÊNDICE) foram incluídos na amostra.

3.2 **Tipo de estudo**

Esta pesquisa consistiu em um ensaio clínico não-randomizado que avaliou os efeitos tridimensionais no crescimento mandibular e no posicionamento dos incisivos centrais inferiores decorrentes do uso de propulsores mandibulares no tratamento de pacientes Classe II no surto crescimento puberal.

Os pacientes da amostra foram divididos em dois grupos de acordo com o tipo de aparelho propulsor mandibular utilizado no tratamento da Classe II: Twin Block e Herbst.

Foi adotado o procedimento de amostragem por conveniência, no qual a pesquisadora selecionou membros da população mais acessíveis, neste caso, pacientes portadores de má oclusão de Classe II, 1ª divisão, que buscaram tratamento na Clínica de Especialização em Ortodontia da Faculdade de Odontologia da Universidade do Estado do Rio de Janeiro (FOUERJ) e pacientes que estudavam em três escolas públicas situadas na cidade do Rio de Janeiro: o Instituto de Aplicação Fernando Rodrigues da Silveira (CAP-UERJ), a Escola Municipal República Argentina e a Escola Municipal Equador.

3.3 **Sujeitos da pesquisa**

Foi realizado um cálculo amostral para estimar o número de indivíduos necessário para cada um dos grupos constituintes da amostra. Para selecionar um método de cálculo, considerou-se que seria realizada a comparação de dados entre dois grupos expostos a diferentes tratamentos e também a principal variável avaliada: crescimento mandibular, considerando valores cefalométricos do estudo de Brunharo et al., [84] uma vez que não existiam estudos tridimensionais abordando este aspecto.

O programa Biostat versão 5.0 [140] foi utilizado para calcular o tamanho amostral de cada grupo (n) e o cálculo amostral concluiu que seriam necessários, no mínimo, 16 pacientes em cada grupo testado. Esse tamanho amostral proporcionaria 80% de poder, com nível de significância de 0,05, para detectar diferenças médias de 2 mm entre as medidas mandibulares nos grupos de pacientes. O valor de 2 mm foi considerado baseado nos achados de Mills e McCulloch que encontraram um crescimento mandibular de 2 mm no grupo controle.[65]

A amostra foi composta por 22 pacientes portadores de Classe II, 1ª divisão, recrutados na Clínica de Especialização em Ortodontia da Faculdade de Odontologia da Universidade do Estado do Rio de Janeiro (FOUERJ), no Instituto de Aplicação Fernando Rodrigues da Silveira (CAP-UERJ), na Escola Municipal República Argentina e na Escola Municipal Equador, no período de junho de 2011 a junho de 2014, independente do gênero e etnia.

O universo amostral partiu de 1039 pacientes pré-selecionados por faixa etária na qual poderiam se encontrar no período do surto de crescimento entre CS3 e CS4.

Foram examinados 59 alunos do CAP-UERJ, dos quais 3 foram pré-selecionados por serem portadores de má oclusão de Classe II, 1ª divisão e após a realização dos exames iniciais para verificar a fase do surto de crescimento (radiografias panorâmica e cefalométrica de perfil), somente 1 foi incluído no grupo Twin Block e 1 no grupo Herbst. Na Escola Municipal República Argentina, foram examinados 224 alunos, sendo 14 pré-selecionados e após a realização dos exames iniciais, somente 1 foi incluído no grupo Twin Block e 1 no grupo Herbst. Na na Escola Municipal Equador, foram examinados 147 alunos, sendo 7 pré-selecionados e após a realização dos exames iniciais, 3 foram incluídos no grupo Twin Block e 2 no grupo Herbst. As escolas acima citadas concederam autorização prévia para que os respectivos alunos fossem avaliados.

Além disso, foram analisadas 638 fichas dos pacientes que estavam na lista de espera aguardando atendimento na Clínica de Especialização em Ortodontia da FOUERJ, sendo 59 selecionadas e destas somente 20 pacientes foram encontrados e apenas 12 compareceram para serem examinados, e após a realização dos exames, 4 foram incluídos no grupo Twin Block. O restante da amostra foi composta por pacientes que buscaram por tratamento na Clínica de Especialização em Ortodontia da FOUERJ durante o período de coleta e que preenchessem os critérios de inclusão. Inicialmente, 18 pacientes foram alocados no grupo Twin Block, e ocorreu a desistência de 3 pacientes ao longo do estudo. No grupo Herbst houve a desistência de 2 indivíduos dos 9 alocados inicialmente.

3.3.1 Critérios de inclusão

3.3.1.1 Grupo Twin Block

Para obedecer aos critérios, os pacientes pertencentes a este grupo apresentaram as seguintes características:

a) apresentar uma má oclusão de Classe II, 1ª divisão, dentária;
b) apresentar relação de Classe II esquelética (ângulo ANB maior do que 4º);
c) apresentar dentição mista ou permanente;
d) perfil convexo;
e) sobressaliência de, no mínimo, 6 mm;
f) pacientes situados no pico do surto de crescimento na curva padrão de maturação esquelética das vértebras cervicais (CS3-CS4);
g) ter autorização por escrito dos responsáveis para a participação no estudo pela assinatura o Termo de Consentimento Livre e Esclarecido Pós-informação (APÊNDICE);
h) ter se apresentado para exame inicial, em busca de tratamento na Clínica de Especialização em Ortodontia da FOUERJ e/ou estar matriculado no Instituto de Aplicação Fernando Rodrigues da Silveira (CAP-UERJ), ou na Escola Municipal República Argentina ou na Escola Municipal Equador, no período de recrutamento do estudo.

3.3.1.2 Grupo Herbst

Para obedecer aos critérios, os pacientes pertencentes a este grupo apresentaram as seguintes características:

a) apresentar uma má oclusão de Classe II, 1ª divisão, dentária
b) apresentar relação de Classe II esquelética (ângulo ANB maior do que 4º);
c) apresentar dentição permanente;
d) perfil convexo;
e) sobressaliência de, no mínimo, 6 mm;
f) pacientes situados no pico do surto de crescimento na curva padrão de maturação esquelética das vértebras cervicais (CS3-CS4);
g) ter autorização por escrito dos responsáveis para a participação no estudo pela assinatura o Termo de Consentimento Livre e Esclarecido Pós-informação (APÊNDICE);
h) ter se apresentado para exame inicial, em busca de tratamento na Clínica de Especialização em Ortodontia da FOUERJ e/ou estar matriculado no Instituto de Aplicação Fernando Rodrigues da Silveira (CAP-UERJ), ou na Escola Municipal República Argentina ou na Escola Municipal Equador, no período de recrutamento do estudo.

3.3.2 Critérios de exclusão

Para obedecer aos critérios, os pacientes pertencentes a ambos os grupos seriam excluídos se apresentassem as seguintes características:

a) ter iniciado qualquer tipo tratamento ortodôntico anteriormente ao exame;
b) ser portador de fissuras labiopalatais, síndromes ou doenças;
c) apresentar agenesias dentárias e/ou perdas precoces de dentes decíduos;
d) apresentar dentes supranumerários;
e) apresentar assimetria facial ≥ 3 mm;
f) apresentar sinais e sintomas de Disfunção Temporo-Mandibular (DTM).

3.4 Documentação ortodôntica inicial e distribuição dos pacientes nos grupos da amostra

Após selecionados, todos os pacientes providenciaram documentação ortodôntica constando de: tomografia computadorizada de feixe cônico, modelos de estudo e fotografias intra e extra-orais para registro ortodôntico completo na Clínica de Especialização em Ortodontia da Faculdade de Odontologia da Universidade do Estado do Rio de Janeiro. As tomografias computadorizadas de feixe cônico obtidas no início da pesquisa (T1), também foram utilizadas para avaliação e identificação do estágio de maturação vertebral correlacionado com o crescimento puberal. [9]

A amostra de 22 pacientes foi dividida em 2 grupos: grupo Twin Block (TB) com 15 pacientes, sendo 6 do gênero feminino (média de idade 11,9 anos) e 9 do masculino (média de idade 12,3 anos) e grupo Herbst (HB) com 7 pacientes, sendo 3 do gênero feminino (média de idade 11,4 anos) e 4 do masculino (média de idade12,5 anos).

Os pacientes de ambos os grupos foram avaliados através de tomografias computadorizadas de feixe cônico ao início (T1) e após doze meses de acompanhamento (T2).

Os pacientes do grupo Twin Block (TB) utilizaram o aparelho funcional Twin Block semelhante ao descrito por Brunharo e Quintão [141] e preconizado por Clark, [58] no qual os blocos de mordida interlocam-se em um ângulo de 70° e os planos inclinados são posicionados mesialmente ao primeiro molar superior e inferior, com o bloco superior cobrindo os molares e segundos pré-molares ou segundos molares decíduos e com o bloco inferior, estendendo-se mesialmente a partir da região dos segundos pré-molares ou segundos molares decíduos (Figura 1) pelo período de 12 meses. Todos os aparelhos Twin Block foram confeccionados pelo mesmo protético. Para permitir a confecção e instalação do aparelho Twin Block, foram realizadas duas consultas: na primeira foram realizadas as moldagens em alginato da arcada superior e inferior, além do registro da mordida construtiva em cera 7. A quantidade de avanço mandibular inicial obtido com a mordida construtiva dependia da quantidade de *overjet* inicial, se o overjet fosse ≥ 8 mm o avanço era gradativo, sendo metade em um primeiro momento e o restante em um segundo momento. Na segunda consulta foram realizados os ajustes e a instalação do aparelho Twin Block, além das orientações e motivação quanto ao uso e higiene. Durante o período de acompanhamento da pesquisa, os pacientes foram instruídos a remover o aparelho funcional Twin Block o mínimo de tempo possível. Foram orientados para não utilizá-lo somente durante os horários de alimentação e escovação,

conforme preconizado por Clark. [58] Neste período, os pacientes foram acompanhados durante consultas clínicas agendadas a cada 3 semanas, quando o profissional responsável registrava a sobressaliência, relações de molares e caninos, cooperação e grau de higiene. Todos os pacientes foram atendidos por alunos da Clínica de Especialização em Ortodontia da FOUERJ, sob orientação da pesquisadora.

Figura 1 – Aparelho funcional Twin Block utilizado na pesquisa

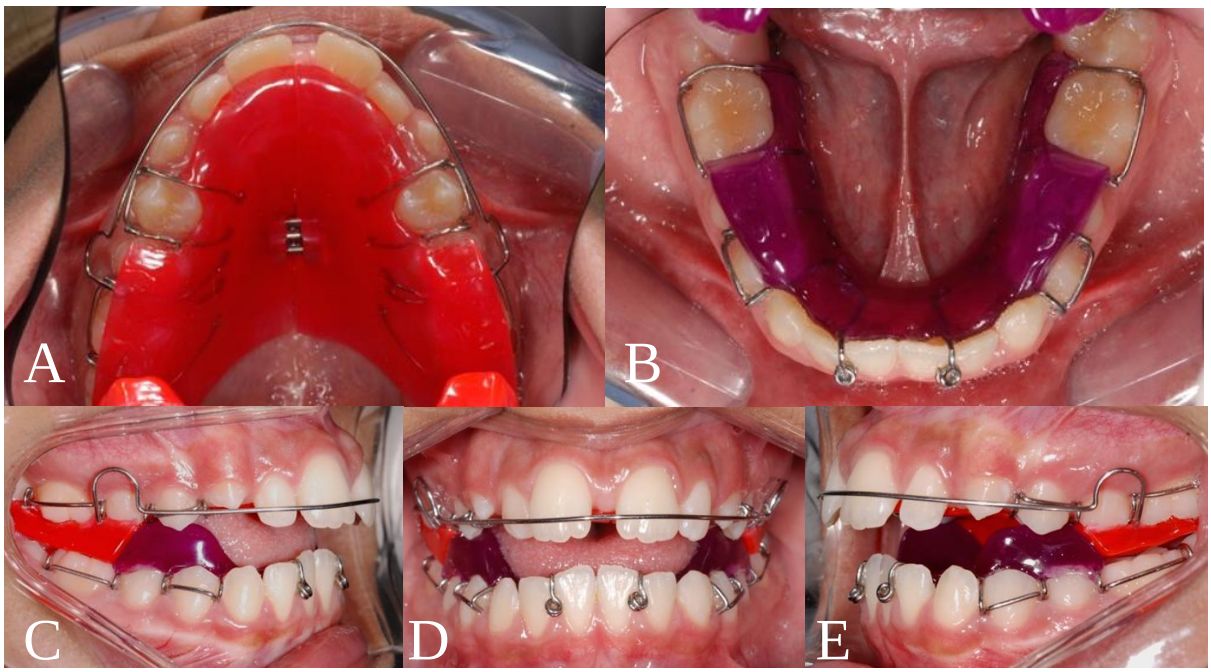

Legenda: A) Vista oclusal superior; B) Vista oclusal inferior; C) Vista lateral direita; D) Vista anterior; E) Vista lateral esquerda.

Os pacientes do grupo Herbst (HB) utilizaram o aparelho de Herbst do tipo *splint* multibandado confeccionado em cromo-cobalto cimentado aos primeiros molares permanentes superiores, primeiros e segundos pré-molares superiores, assim como nos primeiros molares permanentes inferiores, primeiros e segundos pré-molares inferiores, seguindo o protocolo da Universidade de *Giessen*, na Alemanha, como descrito por Pancherz[61] (Figura 2) pelo período de 12 meses. Todos os aparelhos de Herbst foram confeccionados pelo mesmo protético. Para permitir a confecção e instalação do aparelho de Herbst, foram realizadas duas consultas: na primeira foram realizadas as moldagens em alginato da arcada superior e inferior, além do registro da mordida construtiva em cera 7. A quantidade de avanço mandibular inicial obtido com a mordida construtiva dependia da quantidade de *overjet* inicial. Na segunda consulta foram realizados: a cimentação do

aparelho de Herbst com a colocação dos tubos telescópicos, além das orientações de higiene e cuidados com a mastigação e com os movimentos excursivos da mandíbula e de abertura bucal. Neste período, os pacientes foram acompanhados durante consultas clínicas agendadas a cada 3 semanas, quando o profissional responsável avaliava a adaptação do aparelho e o grau de higiene A cada 3 meses, durante a consulta clínica, o profissional responsável removia os tubos telescópicos e registrava a sobressaliência, relações de molares e caninos e então os tubos eram reinseridos. Todos os pacientes foram atendidos por alunos da Clínica de Especialização em Ortodontia da FOUERJ, sob orientação da pesquisadora.

Figura 2 – Aparelho de Herbst utilizado na pesquisa

Legenda: A) Vista anterior; B) Vista lateral direita inferior; C) Vista lateral esquerda.

3.5 **Protocolo de aquisição das imagens tomográficas**

A aquisição das tomografias computadorizadas de feixe cônico (CBCT – *cone-beam computed tomography*) foi realizada com o tomógrafo de feixe cônico *iCAT* (Image Sciences, Hatfield, PA, USA). Todas as aquisições foram realizadas com o paciente sentado e em relação cêntrica (RC). O campo de visão (FOV) utilizado correspondia a um cilindro de 17 cm de altura por 23 cm de diâmetro. A dimensão dos voxels foi de 0,4 x 0,4 x 0,4 mm e cada tomada foi realizada durante um período de 40 segundos. As imagens das tomografias foram exportadas através do software do tomógrafo para o formato DICOM (*Digital Imaging and Communication in Medicine*), universal para imagens de diagnóstico tomográfico médico-odontológico.

3.5.1 Pós-processamento das imagens

O primeiro passo realizado para viabilizar a construção dos modelos virtuais 3D a partir das imagens obtidas pelas CBCTs foi exportá-las do formato DICOM (*Digital Imaging and Communication in Medicine*) para o formato GIPL (*Guys Image Processing Lab*), através do uso do *software* de acesso livre *ITK-SNAP* 3.4 [142] (www.itksnap.org). A conversão para o formato GIPL permite a utilização destas imagens nos softwares livres desenvolvidos pelo grupo de análise de imagens da Universidade da Carolina do Norte (*UNC, Chapell Hill*, Carolina do Norte).

O processo de segmentação e construção dos modelos virtuais 3D foi então realizado com o software *ITK-SNAP* 3.4, [142] que permitiu a obtenção de modelos 3D de superfície a partir dos arquivos em formato GIPL. O método de segmentação utilizado foi semiautomático e permitiu que os operadores realizasse a criação dos modelos virtuais de maneira mais rápida e fidedigna quando comparado ao método de segmentação estritamente manual. Foram construídos modelos virtuais 3D compreendendo as estruturas e dentes mandibulares. Foi convencionado neste estudo o uso de três camadas no processo de segmentação para cada tempo avaliado (T1 e T2). A camada 1 (verde para o tempo T1 e amarelo para o tempo T2) foi atribuída aos incisivos centrais inferiores (dentes 31 e 41), a camada 2 (azul para o tempo

T1 e rosa para o tempo T2) aos primeiros molares permanentes (dentes 36 e 46) e a camada 3 (vermelho para o tempo T1 e azul ciano para o tempo T2) à mandíbula (Figura 3).

Utilizando a função de exportação de superfície como malha do *ITK-SNAP* 3.4 [142] foram gerados arquivos individuais para cada camada, em cada tempo (T1 e T2), para cada paciente no formato .STL (Figura 4A). O formato .STL (*STereoLithography*) é um formato de arquivo nativo aos processos de estereolitografia, muito utilizado em *softwares* de desenvolvimento auxiliado por computador (CAD - *Computer Aided Design*). Além disso, foram gerados arquivos únicos contendo as três camadas de cada tempo (T1 e T2) de cada paciente no formato VRML (Figura 4B), para visualização das alterações e/ou avaliações qualitativas. O formato VRML (*Virtual Reality Modeling Language*) é um arquivo 3D que foi exportado utilizando-se a extensão .WRL (*Virtual Reality World*) para permitir a superposição dos modelos virtuais 3D dos tempos T1 e T2.

Figura 3 – Visualização da tela do *software ITK-SNAP* 3.4 [142] utilizado para a confecção dos modelos virtuais 3D

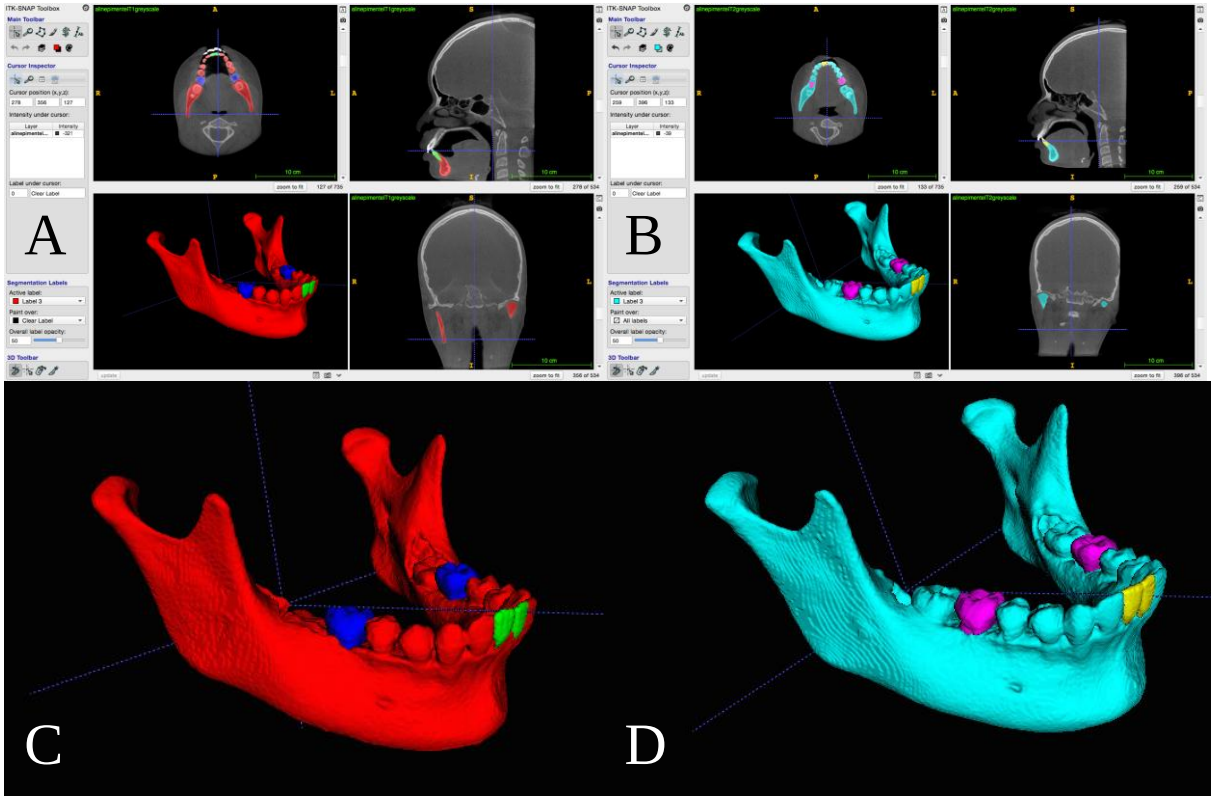

Legenda: A) No sentido horário observam-se as janelas dos cortes axiais, sagitais, coronais e reconstrução 3D de um paciente no tempo T1; B) No sentido horário observam-se as janelas dos cortes axiais, sagitais, coronais e reconstrução 3D de um paciente no tempo T2; C) Visualização aproximada do modelo de um paciente em T1 mostrando que convencionou-se a camada 1 (verde) para os incisivos centrais inferiores, a camada 2 (azul) para os primeiros molares permanentes e a camada 3 (vermelho) para a mandíbula; D) Visualização aproximada do modelo de um paciente em T2 mostrando que convencionou-se a camada 1 (amarelo) para os incisivos centrais inferiores, a camada 2 (rosa) para os primeiros molares permanentes e a camada 3 (azul ciano) para a mandíbula.

Figura 4 – Exportação dos modelos para os formato .STL e .VRML

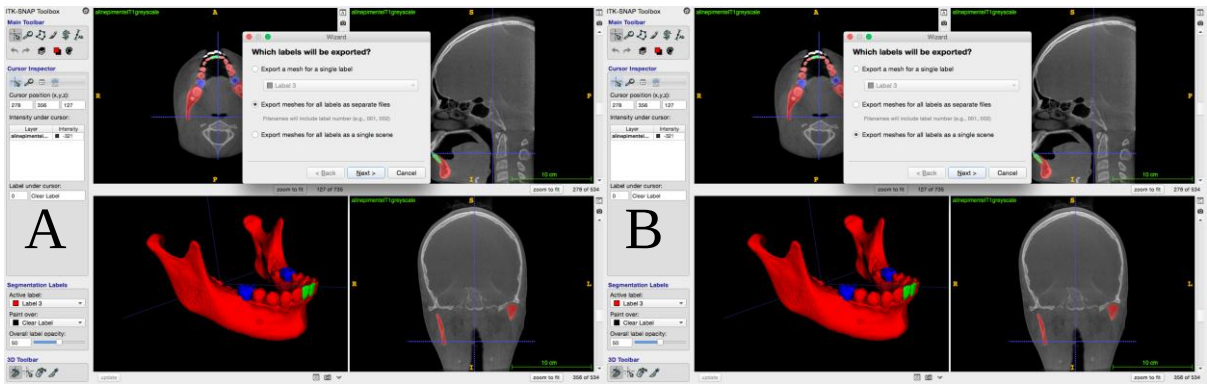

Legenda: A) Exportação dos modelos para o formato .STL; B) Exportação dos modelos para o formato .VRM.

3.5.2 Superposição dos modelos virtuais 3D

Após a construção dos modelos e a exportação de cada tempo (T1 e T2) para os formatos STL e WRL, utilizou-se o *software* comercial Geomagic Qualify 2013 (*Geomagic U.S. Corp, Research Triangle Park,* NC, 27709) para o procedimento de superposição automática destes. As mandíbulas de T2 foram realocadas espacialmente para que melhor se adaptassem as de T1 (registro de superfície - *surface-to-surface registration*). Para diminuir a demanda computacional, realizou-se uma etapa prévia de registro através da marcação de 3 pontos correspondentes (pogônio e forame mentoniano direito e esquerdo) entre as superfícies a serem superpostas. Após a realização do registro (*best-fit*) de toda mandíbula, utilizou-se a ferramenta de seleção em laço para delimitar as sínfises de T1 e T2 ao mesmo tempo, respeitando-se os limites anatômicos dos forames mentonianos e do ponto B. Por fim, foi obtida a superposição regional (sínfise) através do comando de registro global (*Global Registration)* que realiza a melhor adaptação possível entre os modelos, considerando apenas as áreas previamente demarcadas (Figura 5).

Todo o processo de registro de superfície dos modelos, seja ele geral ou regional, é baseado no cálculo da menor distância possível entre os pontos das superfícies nos tempos avaliados, buscando assim a melhor adaptação possível entre elas automaticamente (*best-fit*).

Figura 5 - Processo de superposição com o *software Geomagic Qualify* 2013

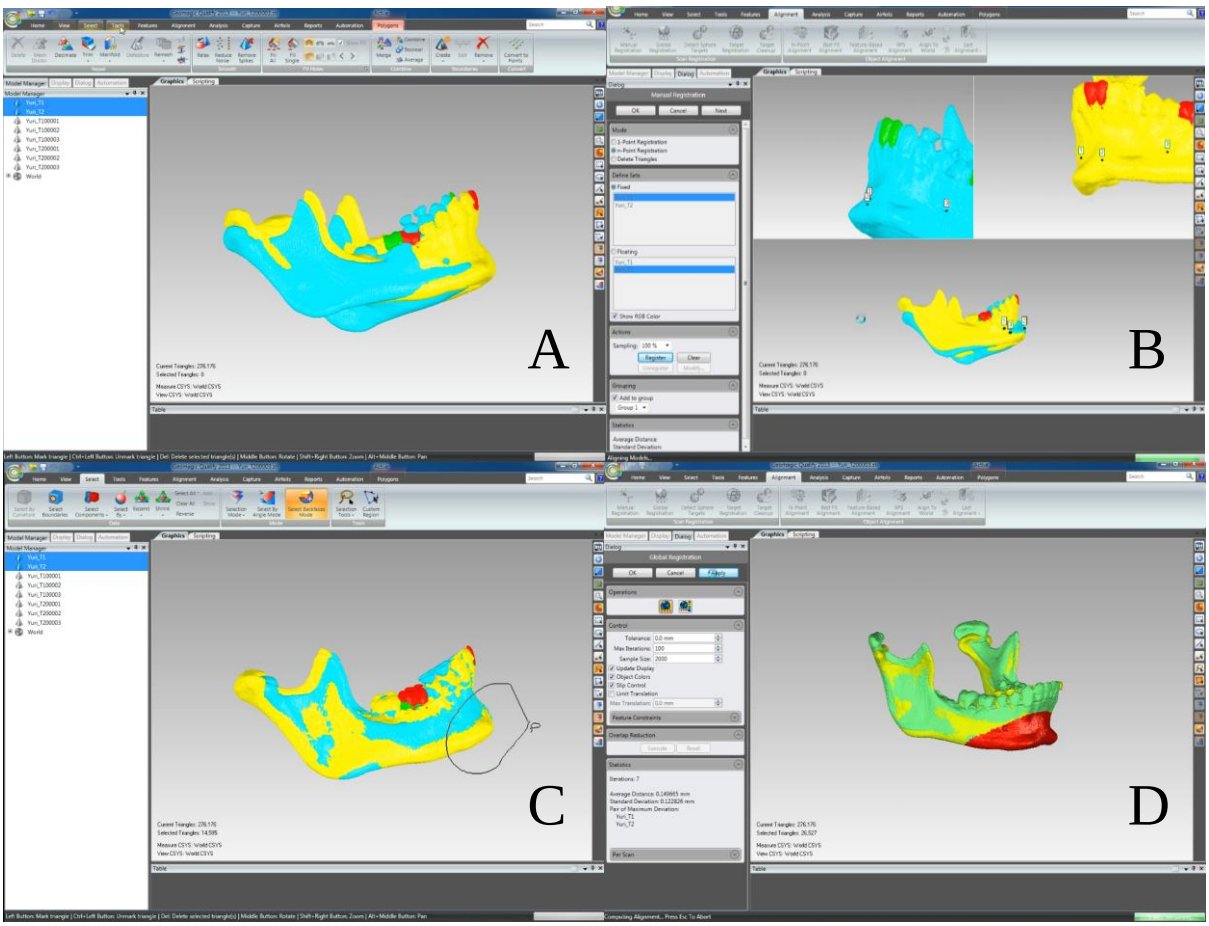

Legenda: A) Modelos dos tempos T1 e T2 de um mesmo paciente não registrados; B) Marcação de 3 pontos (pogônio e forame mentoniano direito e esquerdo) correspondentes entre as superfícies a serem superpostas (superposição manual) para diminuir a demanda computacional no processo de *best fit;* C) Ferramenta de seleção em laço da sínfise; D) Superposição regional (na sínfise) realizada através do comando de registro global (*Global Registration*).

Após o registro dos modelos mandibulares registrados na sínfise, foram importados os modelos dos dentes isolados de cada tempo para que pudessem ser superpostos as suas respectivas mandíbulas. Este passo foi necessário para permitir a avaliação dentária, incuindo as raízes (Figura 6). Após a superposição, os modelos (previamente registrados) foram exportados para o formato .STL.

Figura 6 - Superposição dos elementos dentários com suas respectivas mandíbulas no *software Geomagic Qualify* 2013

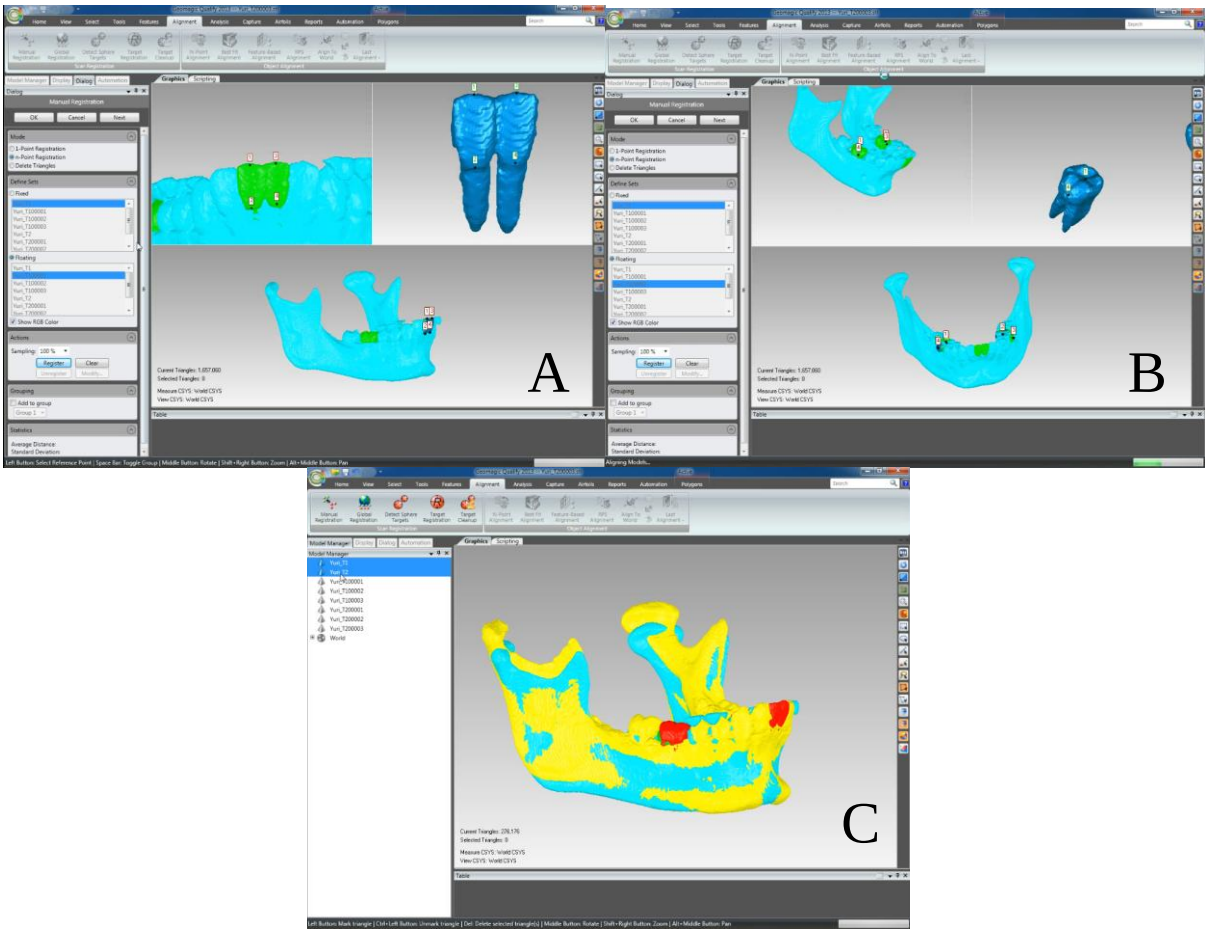

Legenda: A) Marcação de 3 pontos correspondentes entre as superfícies dos incisivos a serem superpostos; B) Marcação de 3 pontos (pogônio e forame mentoniano direito e esquerdo) correspondentes entre as superfícies dos molares a serem superpostos; C) Mandíbulas de T1 e T2 superpostas, associadas aos seus respectivos incisivos centrais e primeiros molares individualizados.

3.5.3 Conversão dos modelos virtuais 3D registrados

Após o registro e exportação final para o formato .STL, foram utilizados *softwares* STL2Meta e MetaToIV para a conversão destes arquivos para o formato .META e em seguida para o formato .IV (*SGI Open Inventor*). Estes *softwares* são binários que rodam no sistema operacional Linux e são fornecidos em um pacote de ferramentas disponível gratuitamente (http://www.nitrc.org/projects/spharm-pdm). [143] A execução dos binários em terminal respeitou a seguinte notação:

```
STL2Meta nome_do_arquivo.stl nome_do_arquivo.meta
```

```
MetaToIV nome_do_arquivo.meta nome_do_arquivo.iv
```

3.5.4 Quantificação das alterações mandibulares

Os arquivos no formato .IV foram importados pelo *software CMF Application* (*Maurice Müller Institute, Bern,* Suíça) [144] que permitiu a quantificação das alterações mandibulares e dentárias entre os tempos para cada região anatômica de interesse.

Registrou-se o crescimento máximo dos côndilos (direito e esquerdo); bordo posterior dos ramos (direito e esquerdo); corpo e o máximo deslocamento coronário dos incisivos inferiores (31 e 41) entre T1 e T2.

Gerig, Jomier, Chakos e Valmet [145] propuseram o uso de mapas coloridos de codificação, gerados a partir do cálculo das distâncias entre os pontos mais próximos de duas superfícies (representantes de tempos distintos) para todos os pontos que as compõe, como forma de identificar e quantificar os deslocamentos entre estruturas anatômicas.

O software *CMF Application* (*Maurice Müller Institute, Bern,* Suíça) [144] utiliza este princípio e calcula, em milímetros, os deslocamentos sofridos por cada triângulo componente da superfície dos modelos virtuais 3D, permitindo a quantificação da diferença entre as duas superfícies (cada uma representando um tempo específico) em qualquer lugar. A ferramenta de linha de contorno (*ISOLINE*) foi utilizada para identificar o maior deslocamento sofrido por uma região de interesse (Figura 7).

Figura 7 - Cópia de tela do *software CMF Application* [144] no uso da ferramenta de linha de contorno (*ISOLINE*)

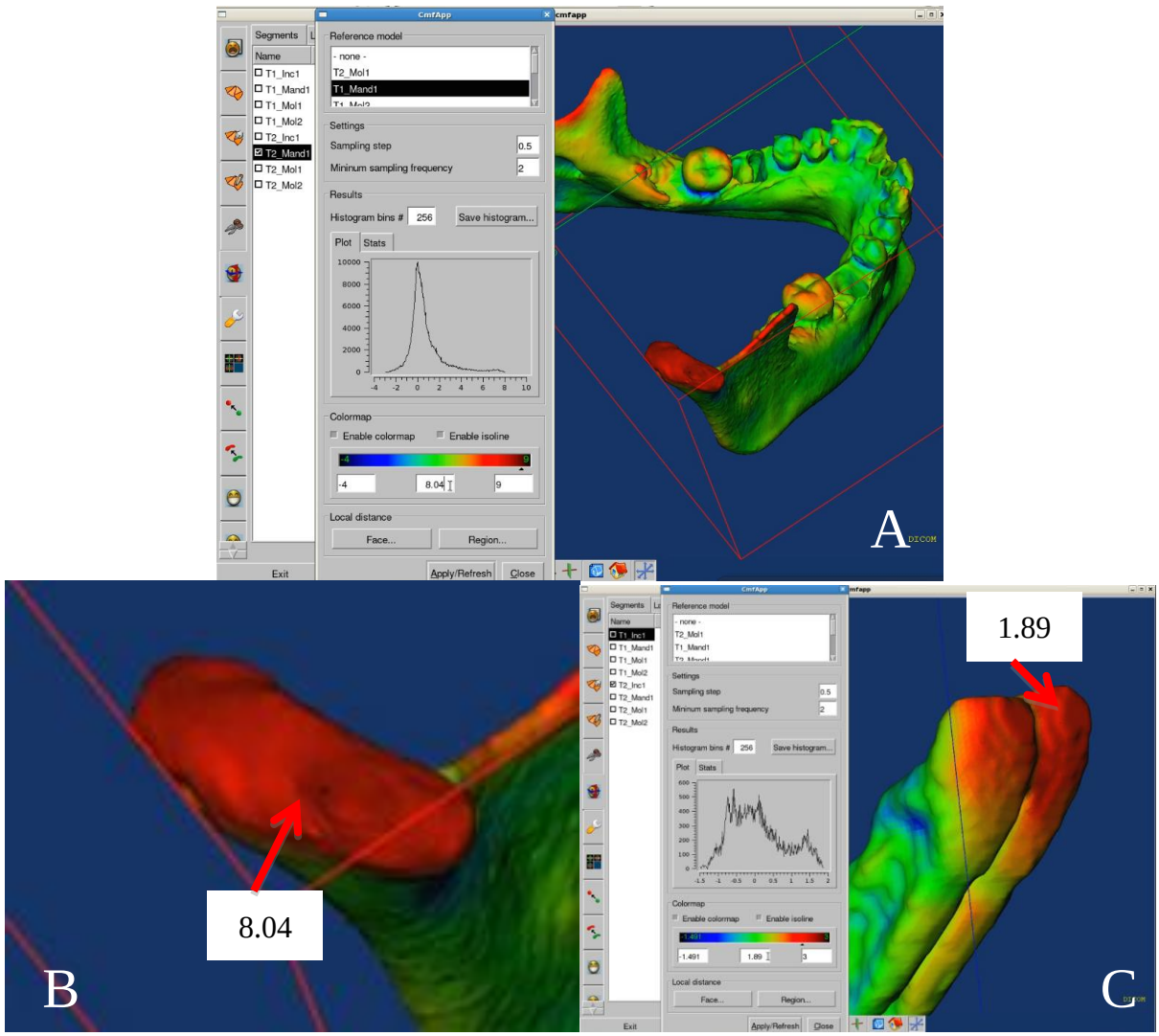

Legenda: A) Crescimento na região do côndilo direito: foi verificado por meio de *ISOLINES* que o maior deslocamento nesta região entre T1 e T2 foi de 8,04 mm; B) Côndilo direito em visão aproximada mostrando aumento de 8,04 mm no sentido superior; C) Incisivos inferiores mostrando movimento de 1,89 mm para vestibular do elemento dentário 31.

Nota: A ferramenta de linha de contorno (*ISOLINE*) permitiu a quantificação dos maiores deslocamentos entre os tempos avaliados para cada região anatômica de interesse.

As mudanças quantitativas foram visualizadas nos mapas de codificação coloridos, os quais podem diferenciar entre movimento para dentro de uma superfície em relação a outra (codificação azul) ou para fora (codificação vermelha). A ausência de deslocamento é codificada pela cor verde. Como exemplo, pode-se citar a representação do resultado do uso do aparelho funcional Twin Block, o crescimento do côndilo para cima será mostrado nos mapas com a codificação vermelha, pois a superfície de T2 se deslocou externamente à superfície de T1. Já o resultado da remodelação na parte interna do ramo mandibular seria

representado pela codificação azul pois a superfície desta região em T2 se deslocou internamente à superfície de T1 (Figura 8). Pode-se controlar a escala da intensidade do vermelho e azul, dependendo da magnitude de deslocamentos que se quera observar. No entanto, é importante citar que tal manipulação não interfere nas medidas realizadas pelas *ISOLINES*. Este método de representação de mudanças quantitativas em diferentes regiões de uma área de interesse foi validado e vem sendo utilizado desde 2010. [146]

Figura 8 - Cópia de tela do *software CMF Application* [144] na representação dos mapas coloridos

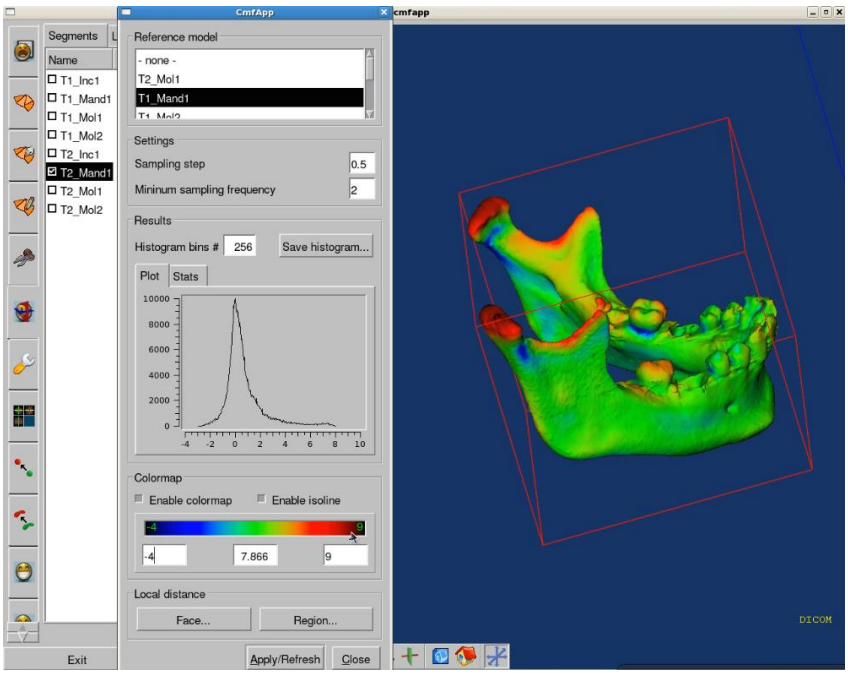

Legenda 8 - O crescimento do côndilo é mostrado com a codificação vermelha, pois a superfície de T2 se deslocou "para fora" da superfície de T1 e remodelação na parte interna do ramo mandibular é representado pela codificação azul pois a superfície desta região em T2 se deslocou "para dentro" da superfície de T1.

Sendo assim, valores positivos indicam um deslocamento superior para côndilos. Para os bordos posteriores dos ramos mandibulares, valores positivos representam deslocamentos posteriores. Para o corpo mandibular, valores positivos representam deslocamentos laterais. E para os incisivos inferiores, valores positivos representam deslocamentos anteriores. Essa movimentação pode ser vista também pela superposição e semitransparência dos modelos (Figura 9).

Os maiores deslocamentos entre T1-T2 de todas as regiões anatômicas de interesse

foram calculados.

Figura 9 - Cópia de tela do *software CMF Application* [145] na superposição dos modelos T1 e T2 em semitransparência

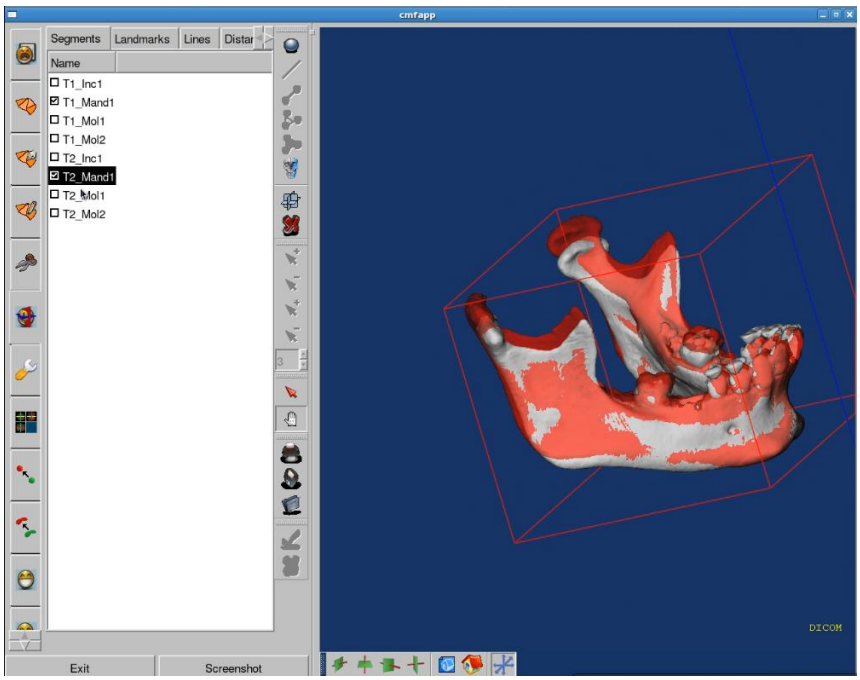

Legenda: Modelos T1 e T2 superpostos (T1 em branco e T2 em vermelho semi-transparente). É possível observar um deslocamento: superior para côndilos, posterior para ramos mandibulares, lateral para corpo mandibular e anterior para incisivos centrais inferiores.

3.6 **Calibração**

O processo de segmentação e construção dos modelos virtuais 3D utlizando o *software ITK-SNAP* 3.4, [142] foi realizado por três operadores calibrados, baseando-se na metodologia do estudo de Cevidanes et al. [147] Para calibração interexaminador, foram selecionadas aleatoriamente 5 tomografias independente do tempo (T1 ou T2) de pacientes que tiveram os modelos virtuais 3D segmentados por cada operador. O operador 2 foi considerado o padrão-ouro para a comparação com os outros operadores e a superposição por *best-fit* de cada modelo com o seu correspondente foi realizada no *software CMF Application* (*Maurice Müller Institute, Bern,* Suíça) [144] da seguinte maneira: operador 1 x operador 2, operador 1 x operador 3 e operador 2 x operador 3 e tiveram as *ISOLINES* das regiões anatômicas de

interesse medidas. Para calibração intraexaminador, após o intervalo de duas semanas, os mesmos modelos virtuais 3D foram novamente segmentados e avaliados desta forma: operador 1 x operador 1, operador 2 x operador 2 e operador 3 x operador 3.

Tanto na avaliação intra quanto na interexaminador, os locais de maior valor das *ISOLINES* foram: colo do côndilo, parte interna do ramo (próximo ao sulco milohióideo), parte inferior do corpo mandibular e distal dos incisivos inferiores. Tanto na avaliação intra quanto na avaliação interexaminador, os maiores valores das *ISOLINES* em todas as regiões avaliadas não ultrapassaram 0,58 mm.

Visando a padronização, o registro e a superposição de todos os modelos virtuais 3D dos tempos T1 e T2 no *software* comercial *Geomagic Qualify* 2013 (*Geomagic U.S. Corp, Research Triangle Park*, NC, 27709) e a medição das *ISOLINES* de cada região anatômica de interesse efetuada no *software* CMF Application (*Maurice Müller Institute, Bern*, Suíça), [144] foram realizadas pelo mesmo operador.

3.7 **Análise estatística**

Com o intuito de verificar a reprodutibilidade das mensurações feitas com o auxílio das *ISOLINES*, 5 superposições aleatoriamente selecionadas foram medidas e remedidas com um intervalo de duas semanas. Estas medidas foram comparadas através do coeficiente de correlação intra-classe. A concordância entre as mensurações foi elevada para todas as regiões anatômicas avaliadas: côndilo (CCI = 0,95); bordo posterior do ramo (CCI = 0,97); corpo (CCI = 0,98); e incisivo central inferior (CCI = 0,95).

A avaliação da normalidade de distribuição dos valores amostrais foi avaliada através dos teste de Shapiro-Wilk revelando a ausência de normalidade dos dados.

Os dados cefalométricos iniciais dos grupos Twin Block e Herbst foram testados estatisticamente para verificar a equivalência entre os dois grupos ao início da pesquisa. Foi realizada análise estatística das medidas cefalométricas obtidas ao início do período de acompanhamento, para os grupos Twin Block e Herbst pelo teste não paramétrico *de Mann-Whitney.*

Os valores foram tabulados e analisados pelo *software* ***S****tatistical* ***P****roduct and* ***S****ervice* ***S****olutions*, versão 20.0, produzido pela empresa IBM (IBM Corp., Armonk, Estados Unidos). [148] Variáveis de interesse foram descritas em tabelas apropriadas com os valores mínimo,

máximo, medidas tendência central (média e mediana) e dispersão (desvio padrão) de forma estratificada para os grupos.

Para comparação dos valores das *ISOLINES* obtidos através da superposição das mandíbulas dos tempos inicial (T1) e final (T2) da pesquisa entre os grupos Twin Block e Herbst foi utilizado o teste não paramétrico de *Mann-Whitney*.

As regiões anatômicas em pares (côndilos, ramos e incisivos inferiores) tiveram suas medidas testadas nos grupos Twin Block e Herbst pelo teste não paramétrico de *Wilcoxon*. O nível de significância foi estabelecido em < 0,05 para todas as análises realizadas.

4 **RESULTADOS**

4.1 **Cálculo amostral**

O cálculo amostral determinou que seriam necessários 16 indivíduos para cada grupo para obter um erro relativo máximo de 20% (os valores médios encontrados apresentariam 95% de probabilidade de erro relativo máximo inferior a 20%). [149] Os grupos Twin Block e Herbst foram compostos por um número amostral (n) menor que o estimado pelo cálculo amostral. Este fato pode ter interferido nos resultados estatísticos deste estudo. No entanto, é importante considerar que não existiam publicações prévias utilizando a metodologia 3D para avaliar pacientes Classe II esqueléticos tratados com os aparelhos de Herbst e Twin Block. Por esta razão, o cálculo amostral foi realizado com medidas cefalométricas (2D).

4.2 **Comparação dos grupos Twin Block e Herbst no tempo T1 - equivalência dos grupos**

Os valores mínimo, máximo, mediana, média e respectivos desvios padrão das medidas cefalométricas iniciais estão relacionados na Tabela 1. O grupo Twin Block foi comparado com o grupo Herbst ao início do estudo (T1). O teste *Mann-Whitney* demonstrou que não houve diferenças estatisticamente significantes entre as medidas cefalométricas dos dois grupos em T1.

Tabela 1 – Valores comparativos das medidas cefalométricas no tempo T1, entre os grupos Twin Block e Herbst

GRUPOS / MEDIDAS	Twin Block					Herbst					P
	Mín.	Máx.	Mediana	Média	DP	Mín	Máx	Mediana	Média	DP	
SNA	77	89	85	84.53	3.31	78	92	85	84.29	4.71	.832
SNB	71	84	79	78.73	3.77	75	85	78	78.43	3.59	.354
ANB	4	10	6	6.47	1.64	4	8	6	5.86	1.95	.540
WITS	1	8	2	2.80	2.11	1	5	3	2.71	1.70	.913
SN_GoGn	22	43	33	33.33	6.02	32	40	35	35.57	3.15	.241
EIXO Y	53	64	59	59.47	4.80	57	65	59	61.00	4.54	.478
Co_Gn	100	118	108	108.80	4.47	103	110	107	106.57	2.22	.199
CoGoMe	109	123	115	115.20	3.62	113	121	116	116.57	2.69	.301
1.NA	14	40	25	27.53	8.96	11	40	28	27,57	8,54	.698
1_NA	1	13	6	6.47	3.04	1	11	7	6.43	3.25	.915
1.NB	22	38	33	32.20	5.07	25	39	27	31.00	7.37	.480
1_NB	4	10	7	7.93	2.81	5	11	6	7.00	3.16	.334
IMPA	84	108	96	97.87	7.27	86	107	93	94.43	7.11	.288

Nota: * Teste de *Mann-Whitney*, nível de significância de $p < 0.05$.

4.3 Comparação das medidas das superposições das mandíbulas dos tempos T1 e T2 entre os grupos Twin Block e Herbst

A Tabela 2 apresenta os valores das *ISOLINES* (mínimo, máximo, mediana, média e desvio padrão) para a comparação das medidas das superposições das mandíbulas entre os tempos inicial (T1) e final (T2), entre os grupos Twin Block e Herbst.

Os Gráficos Box-plots ilustram as alterações observadas nos grupos Twin Block e Herbst de acordo com as regiões avaliadas: côndilos mandibulares (Gráfico 1), ramos mandibulares (Gráfico 2), corpo mandibular (Gráfico 3) e incisivos inferiores (Gráfico 4).

Tabela 2 – Valores comparativos das medidas das superposições das mandíbulas de T1 e T2 entre os grupos Twin Block e Herbst

Medidas	Twin Block					Herbst					P
	Mín.	Máx.	Mediana	Média	DP	Mín.	Máx.	Mediana	Média	DP	
Côndilo direito	3,16	10,74	5,73	6,12	2,42	4,77	11,84	6,14	7,01	2,48	.417
Côndilo esquerdo	3,66	11,33	5,60	6,34	2,31	4,73	12,21	6,51	6,84	2,58	.698
Ramo direito	1,01	2,98	1,76	1,80	0,54	1,24	2,54	1,44	1,65	0,45	.459
Ramo esquerdo	1,00	3,14	1,95	1,86	0,52	1,45	2,02	1,59	1,66	0,20	.245
Corpo	0,33	0,85	0,54	0,54	0,15	0,35	0,72	0,57	0,54	0,12	.805
Dente 31	0,44	2,42	1,37	1,37	0,57	0,98	2,77	1,48	1,67	0,69	.359
Dente 41	0,71	2,14	1,13	1,34	0,52	0,89	2,33	1,18	1,53	0,62	.459

Nota: * Teste de *Mann-Whitney*, nível de significância de $p < 0.05$.

Gráfico 1 – Box-plot das alterações condilares nos grupos Twin Block e Herbst

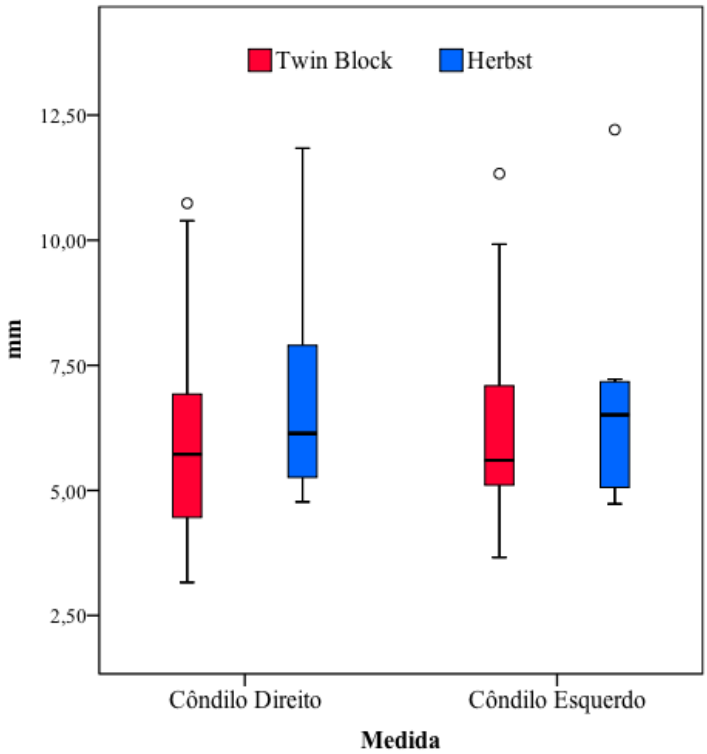

Gráfico 2 – Box-plot das alterações nos ramos mandibulares nos grupos Twin Block e Herbst

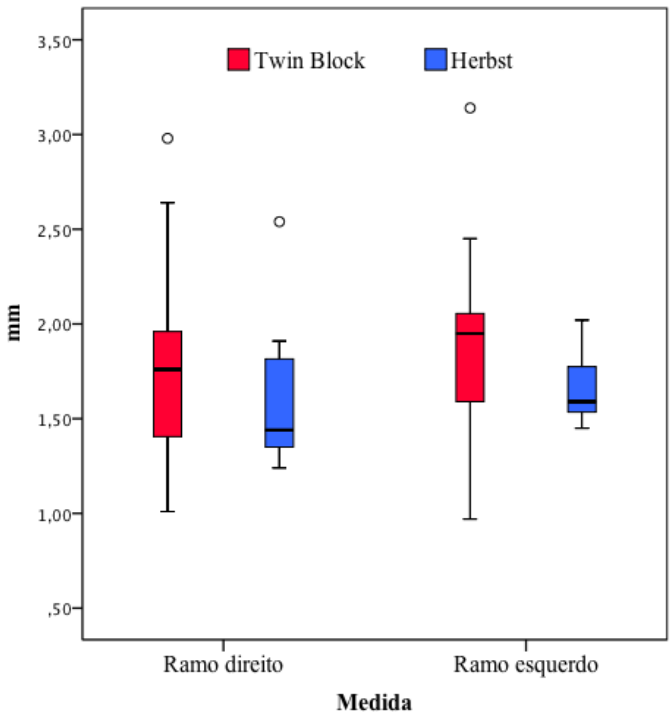

Gráfico 3 – Box-plot das alterações no corpo mandibular nos grupos Twin Block e Herbst

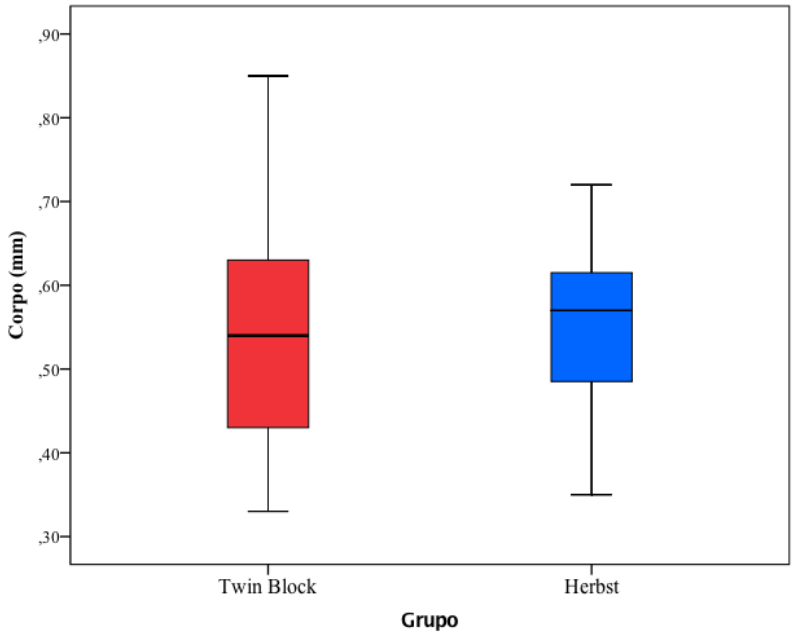

Gráfico 4 – Box-plot das alterações nos incisivos inferiores nos grupos Twin Block e Herbst

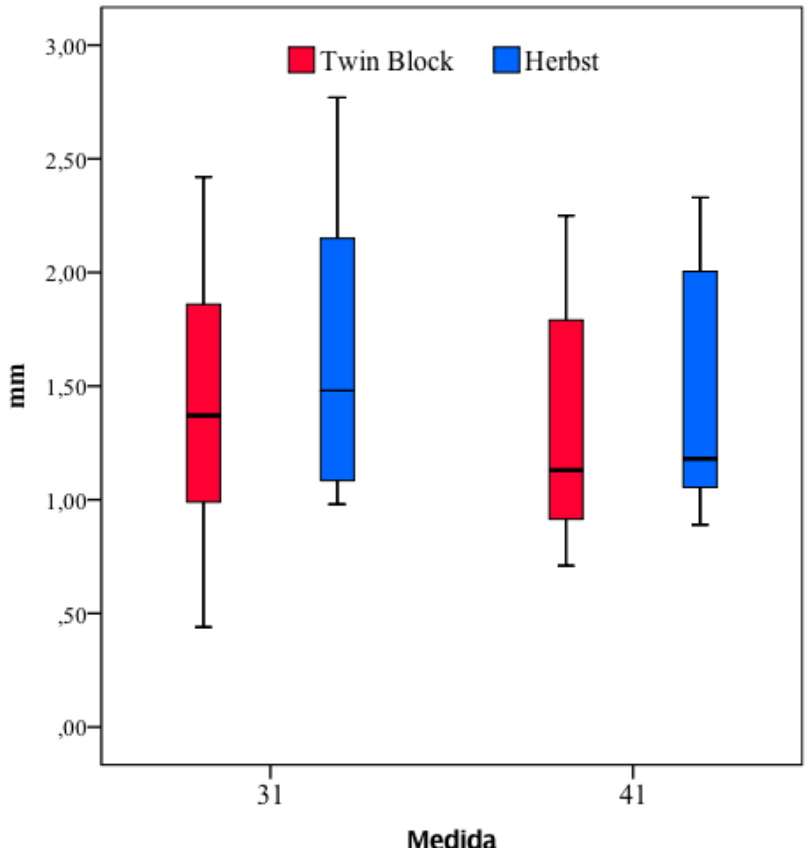

4.4 Comparação das medidas das superposições dos tempos T1 e T2 das regiões anatômicas em pares nos grupos Twin Block e Herbst

A Tabela 3 apresenta os valores das *ISOLINES* (mínimo, máximo, mediana, média e desvio padrão) para a comparação das medidas das superposições entre os tempos inicial (T1) e final (T2), das regiões anatômicas em pares da mandíbulas nos grupos Twin Block e Herbst.

O Gráfico 5 ilustra a comparação entre os côndilos direito e esquerdo nos grupos Twim Block e Herbst.

Tabela 3 – Valores comparativos das medidas das superposições das mandíbulas de T1 e T2 dos grupos Twin Block e Herbst entre os lados direito e esquerdo

Grupos	Côndilo direito		Côndilo esquerdo		P	Ramo direito		Ramo esquerdo		P
	Média	DP	Média	DP		Média	DP	Média	DP	
Twin Block	6,12	2,42	6,34	2,31	.078	1,80	0,54	1,86	0,52	.532
Herbst	7,01	2,48	6,84	2,58	.396	1,24	2,54	1,44	1,65	.612

Nota: * Teste de *Wilcoxon*, nível de significância de $p < 0.05$.

Gráfico 5 – Diagrama de dispersão do côndilo direito versus côndilo esquerdo nos grupos Twin Block e Herbst

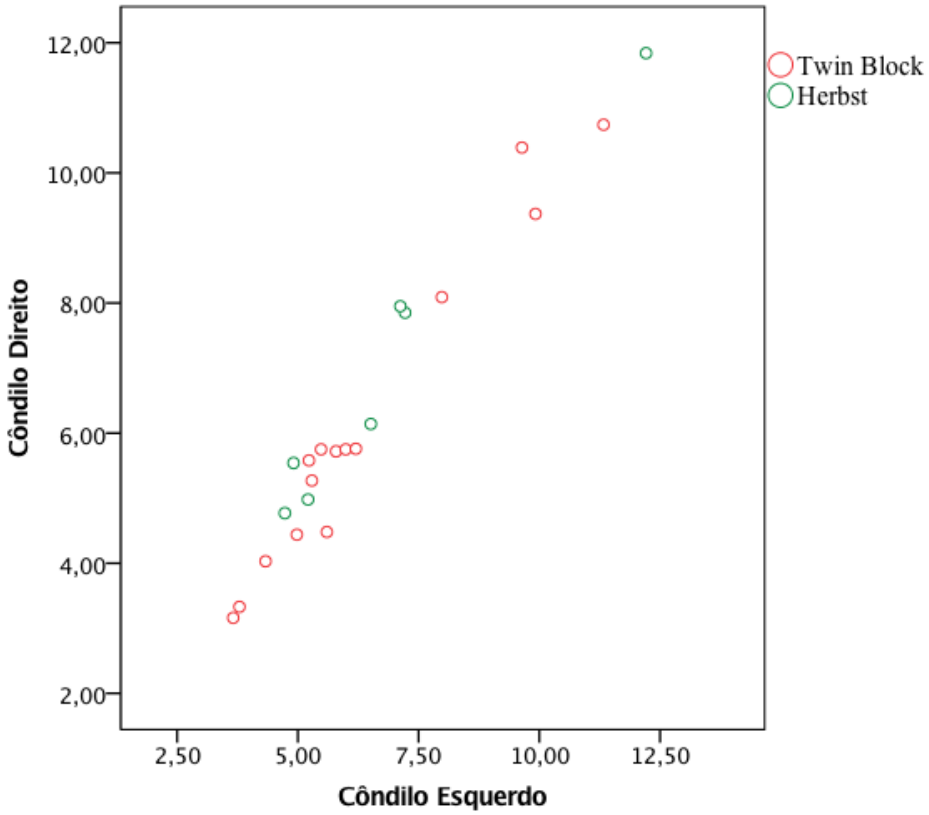

A Tabela 4 apresenta os valores das *ISOLINES* (mínimo, máximo, mediana, média e desvio padrão) para a comparação das medidas das superposições entre os tempos inicial (T1) e final (T2), dos incisivos inferiores nos grupos Twin Block e Herbst.

O Gráfico 6 ilustra a comparação entre os dentes 31 e 41 nos grupos Twim Block e Herbst.

Tabela 4 – Valores comparativos das medidas das superposições dos incisivos de T1 e T2 dos grupos Twin Block e Herbst entre os lados direito e esquerdo

Grupos	Dente 31		Dente 41		P
	Média	DP	Média	DP	
Twin Block	1,37	0,57	1,34	0,52	.865
Herbst	1,67	0,69	1,53	0,62	.176

Nota: * Teste de *Wilcoxon*, nível de significância de $p < 0.05$.

Gráfico 6 – Diagrama de dispersão dos dentes 31 versus o 41 nos grupos Twin Block e Herbst

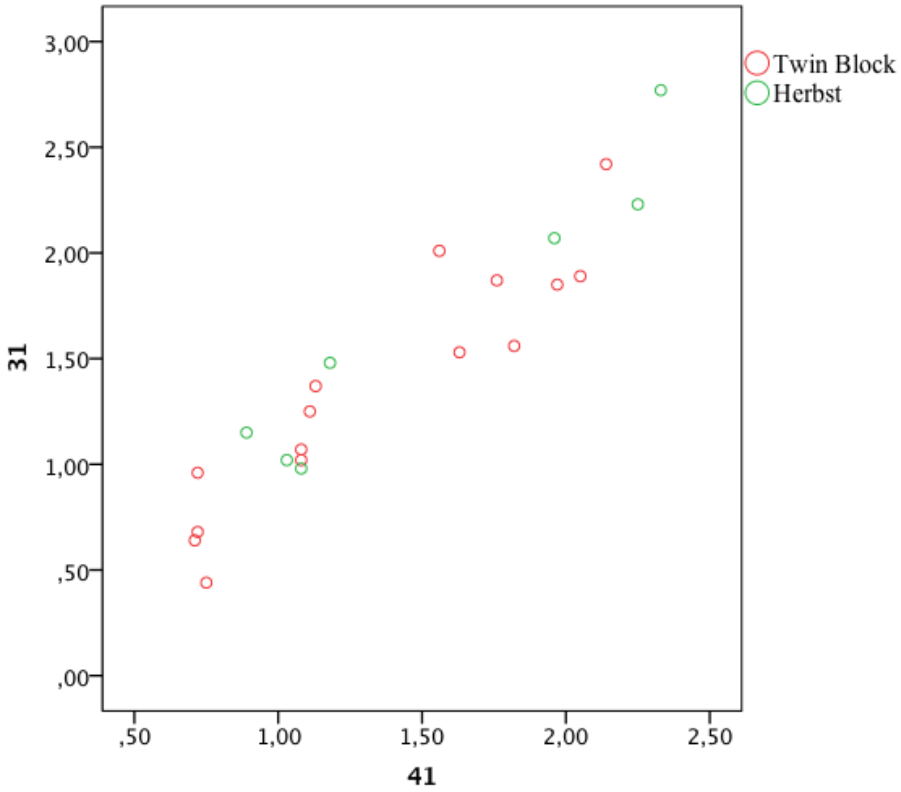

5 **DISCUSSÃO**

Foram avaliados 22 adolescentes portadores de má oclusão de Classe II, 1ª divisão de Angle, tratados com os aparelhos Twin Block ou Herbst em fase de surto de crescimento puberal. Ambos os grupos avaliados foram considerados similares quanto a: idades cronológica e esquelética inicial, tempo de tratamento (12 meses), gênero e características cefalométricas iniciais. Indivíduos portadores de agenesias, dentes supranumerários, perda de dentes permanentes, fissuras labiopalatais, síndromes e outras patologias foram excluídos do estudo, porque tais condições interferem no crescimento esquelético normal.

O presente estudo não utilizou um grupo controle não tratado, devido às questões éticas envolvidas. O tratamento da Classe II na fase de crescimento puberal deve ser iniciado imediatamente; logo, recusar tratamento e submeter à radiação um grupo de pacientes, apenas com propósito de pesquisa, não seria aceitável em termos éticos.

Estudos pilotos são recomendados para assegurar ao pesquisador que o restante do estudo transcorrerá normalmente, para testar as habilidades nos procedimentos envolvidos na pesquisa e para calcular o número de indivíduos necessários. No entanto, a realização de um estudo piloto antes do início deste experimento tornou-se inviável, devido ao tempo de observação e à dificuldade de obtenção da amostra. Por se tratar de uma amostra muito específica, houve grande dificuldade de encontrar pacientes Classe II, 1ª divisão, com *overjet* de no mímimo 6 mm e em fase de pico do surto de crescimento puberal que não estivessem em tratamento ortodôntico. Desta forma, para a realização do cálculo amostral, foram utilizados os dados cefalométricos sobre o comprimento mandibular do estudo de Brunharo et al [84] sobre as alterações dentoesqueléticas decorrentes do tratamento da Classe II com o aparelho funcional Twin Block em adolescentes brasileiros.

O cálculo amostral determinou que seriam necessários 16 indivíduos em cada grupo e os grupos Twin Block e Herbst foram compostos por um número amostral (n) menor que o estimado pelo cálculo amostral. Este fato pode ter interferido nos resultados estatísticos deste estudo. No entanto, é importante considerar que não existiam publicações prévias utilizando a metodologia 3D para avaliar pacientes Classe II esqueléticos tratados com os aparelhos de Herbst e Twin Block. Por esta razão, o cálculo amostral foi realizado com medidas cefalométricas (2D).

Foram elaborados 44 modelos 3D digitais das mandíbulas a partir das tomografias computadorizadas de feixe cônico (CBCT) obtidas nas fases pré-tratamento (T1) e pós-

tratamento (T2) dos 22 pacientes. Ao final do tratamento, foi observada a correção da má oclusão de Classe II de todos os pacientes, caracterizada pela relação molar de Classe I de Angle e sobressaliência normal (de aproximadamente 2 mm). Para utilização das tomografias computadorizadas de feixe cônico em pesquisas científicas, torna-se necessária a determinação do erro proveniente dos procedimentos envolvidos na obtenção e exportação das imagens. Como as tomografias utilizadas nesta pesquisa foram obtidas de forma padronizada no mesmo tomógrafo, este fator não foi considerado.

Com a finalidade de minimizar os erros metodológicos nesta pesquisa, que contou com a participação de três operadores para construir os modelos tridimensionais da mandíbula e dos dentes inferiores no *software ITK-SNAP* 3.4, [142] foi realizada uma calibração intra e interexaminador prévia. Nos resultados das *ISOLINES* aferidas nas 4 regiões anatômicas mandibulares avaliadas nesta pesquisa para estimativa dos erros sistemáticos e casuais em 5 tomografias segmentadas duas semanas após as segmentações iniciais, foi possível observar diferenças muito pequenas intra e interexaminador para todas as regiões anatômicas avaliadas, demonstrando credibilidade nas segmentações e medições realizadas. Resultados semelhantes foram observados por Cevidanes et al. [147] Portanto, pode-se afirmar que os erros obtidos na verificação da precisão da metodologia desse estudo estão de acordo com a normalidade e promovem resultados fidedignos.

Durante a segmentação e construção dos modelos virtuais tridimensionais no programa ITK-SNAP 3.4, [142] todo o cuidado foi tomado e os operadores foram calibrados no sentido de construir, com precisão, toda a mandíbula e dentes inferiores para que as medições realizadas posteriormente no *software CMF Application* [144] fossem confiáveis.

O registro da superposição dos modelos 3D mandibulares nos dois tempos avaliados (T1 e T2) no *software Geomagic Qualify 2013* (*Geomagic U.S. Corp, Research Triangle Park*,, Estados Unidos) e a quantificação das alterações mandibulares no *software CMF Application* [144] foram excetutadas por um único operador calibrado, para reduzir a probabilidade de erros tanto no registro dos modelos, quanto na fase de mensuração dos resultados.

Com relação à compatibilidade inicial entre os grupos, obteve-se uma amostra homogênea com relação às idades cronológica e esquelética inicial e distribuição dos gêneros. A influência da idade nos resultados do tratamento pode ser direta, considerando a magnitude de crescimento presente ou a resposta biológica à movimentação; ou indireta, em decorrência do nível de cooperação do paciente com o tratamento, de acordo com Tulloch et al. [87] Como esta pesquisa objetivou avaliar os efeitos de aparelhos ortopédicos, a seleção da amostra

priorizou a idade esquelética inicial por meio da visualização e avaliação do estágio de maturação das vértebras cervicais (CS3-CS4) de acordo com Baccetti et al., Franchi et al. e Silva. [9-11]

Observou-se que as idades cronológicas dos pacientes do gênero feminino eram menores que as do gênero masculino, corroborando com os estudos de Lewis et al., [150] que demonstraram que o primeiro pico da puberdade tende a ocorrer aproximadamente um ano e meio antes nos indivíduos do gênero feminino do que nos do masculino, embora todos os pacientes estivessem no mesmo estágio de maturação vertebral cervical, ao ínicio da avaliação, entre CS3 e CS4. Ou seja, todos os pacientes se encontravam na etapa pico de surto de crescimento puberal, época considerada ideal para a colocação de aparelhos ortopédicos, [5,6,10] período no qual há maior resposta biológica, principalmente no crescimento da cartilagem condilar. Portanto, nos tratamentos com aparelhos ortopédicos em pacientes em crescimento, a idade esquelética deve ser a mesma e ser prioritária à idade cronológica.

Com relação à distribuição dos gêneros entre os grupos, torna-se fundamental que esteja compatível a fim de evitar influências nos resultados, uma vez que existem diferenças importantes entre os gêneros masculino e feminino no que diz respeito à época de maturação esquelética e dentária e às respostas biológicas a alguns protocolos de tratamento ortopédico-ortodôntico de acordo com alguns autores. [43,150-152] Portanto, neste presente estudo, todos os pacientes dos dois grupos tinham, além da idade cronológica inicial, a idade esquelética inicial compatíveis e também a distribuição homogênea dos gêneros.

A existência de compatibilidade entre as características cefalométricas iniciais dos dois grupos também foi analisada neste estudo. Idealmente, os grupos a serem comparados devem apresentar características morfológicas semelhantes, a fim de se obter resultados mais confiáveis e fidedignos. Ambos os grupos apresentaram uma boa compatibilidade das variáveis cefalométricas na fase inicial (T1), como pode se observado na Tabela 1.

Os dois grupos foram avaliados inicialmente para se checar a compatibilidade entre eles pelas seguintes medidas cefalométricas, de acordo com cada componente: componente maxilar (SNA), componente mandibular (SNB, Co_Gn e CoGoMe), relação maxilomandibular (ANB e Wits), padrão de crescimento (SN_GoGn e Eixo Y), componente alveolar superior (1.NA e 1_NA) e componente alveolar inferior (1.NB e 1_NB e IMPA). Nos resultados do teste de *Mann-Whitney* aplicados às 13 variáveis cefalométricas utilizadas nesta pesquisa para verificar a compatibilidade inicial dos grupos, não houve diferença estatística em nehuma variável (Tabela 1). Este fato indica que as medidas cefalométricas ao início da pesquisa eram equivalentes, denotando a homogeneidade da amostra.

As alterações mandibulares decorrentes destes dois tipos de tratamento foram comparadas para avaliar qual dos dois aparelhos seria mais eficiente: o aparelho funcional removível (Twin Block) ou o aparelho multibandado cimentado (Herbst). Houve dificuldade na comparação dos resultados obtidos com estudos prévios devido a originalidade da pesquisa e a quase inexistência de estudos tridimensionais na literatura em relação às alterações mandibulares decorrentes do tratamento com aparelhos funcionas em indivíduos com má oclusão de Classe II, 1ª divisão, em pico de surto de crescimento puberal.

Não existe um consenso na literatura sobre a influência do gênero no padrão de crescimento craniofacial, nem as alterações dentoesqueléticas decorrentes do tratamento da má oclusão de Classe II, 1ª divisão, com aparelhos funcionas. Alguns autores encontraram diferença significante ao comparar os genêros, [55,81] enquanto outros revelaram que não detectaram diferenças significantes entre o genêros feminino e masculino. [40,43,92,93] Neste estudo, optou-se por não comparar os grupos Twin Block e Herbst, de forma estratificada por gênero, em virtude do tamanho da amostra, o que poderia comprometer a fidelidade dos resultados estatísticos.

Para quantificar as alterações mandibulares observadas na amostra, foram utilizadas tomografias computadorizas de feixe cônico (TCFC), por serem atualmente consideradas o método 3D ideal para imaginologia maxilofacial, já que fornecerem imagens de alta resolução dos ossos da face e dos dentes. [13-15] Além disso, os estudos que utilizaram a TCFC têm mostrado que este novo instrumento pode ampliar as possibilidades clínicas de identificação dos diferentes padrões de posicionamento e remodelação dos ramos e côndilos.[153] As medidas avaliadas neste estudo foram agrupadas de acordo com as regiões analisadas: côndilo, ramo mandibular, corpo mandibular e incisivos centrais inferiores.

5.1 **Crescimento dos côndilos**

Os grupos Twin Block e Herbst apresentaram um crescimento mandibular médio mais acentuado na região dos côndilos, tanto do lado direito (Twin Block = 6,12 mm; Herbst = 7,01 mm) quanto no esquerdo (Twin Block = 6,34 mm; Herbst = 6,84 mm), conforme Tabela 2 e Gráfico 1. Não foi observada diferença significante no crescimento condilar entre os lados esquerdo e direito (Tabela 3). A dispersão observada no Gráfico 5 demonstra como os côndilos direito e esquerdo apresentaram uma tendência de crescimento semelhante, ou seja,

não houve crescimento assimétrico nesta região para ambos os grupos, Twin Block e Herbst. Também não houve diferença estatística entre os dois grupos (Tabela 2).

Existem poucos estudos que compararam as alterações dentoesqueléticas decorrentes do tratamento com os aparelhos Twin Block e Herbst e todos realizados com exames bidimensionais (radiografias cefalométricas). O presente estudo não encontrou diferença estatisticamente siginifcativa entre os grupos Twin Block e Herbst. Resultado semelhante foi observado por O'Brien et al., [81] que ao avaliarem crescimento mandibular, também não observaram diferenças entre os grupos. O estudo de Schaefer et al. [96] revelou um crescimento mandibular de 2 mm a mais no grupo Twin Block quando comparado ao grupo Herbst. Baysal e Uysal [134] também observaram um crescimento mandibular maior no grupo Twin Block, em média 1,55 mm, porém não estatisticamente significante. O inverso foi observado no presente estudo, que encontrou uma diferença de crescimento condilar menor que 1 mm entre os grupos avaliados, com maiores valores para o grupo Herbst, de forma não estatisticamente significante.

O estudo 3D realizado por Yildirim, Karacay e Erkan[92] com o aparelho Twin Block revelou um aumento no volume condilar decorrente do uso do aparelho, no entanto esta grandeza utilizada para medição não seria muito precisa em mensurar a quantidade de crescimento desta região.

O estudo tridimensional realizado por Li et al. [90] utilizou a superposição dos modelos virtuais 3D na base do crânio para avaliar as alterações decorrentes do aparelho Twin Block. Os resultados mostraram que houve um avanço mandibular médio de 3,52 mm provocado por este aparelho. No entanto, este avanço pode ser representado pela combinação de crescimento associado ao deslocamento ósseo e não somente devido ao crescimento mandibular isolado. Na comparação com os resultados encontrados por Li et al., [90] este estudo observou um crescimento dos côndilos direito e esquerdo de quase o dobro do valor encontrado por estes autores, tanto no grupo Twin Block quanto no grupo Herbst.

O presente estudo realizou a superposição das mandíbulas de T1 e T2 sobre a sínfise, a qual, de acordo com Graber, [154] é a única região de toda a superfície mandibular que se mantém estável durante o crescimento pós-natal e permite a mensuração da quantidade de crescimento de cada região mandibular sem a interferência do deslocamento ósseo provocado pelo crescimento das outras estruturas craniofaciais. A literatura mostra inúmeros trabalhos que relatam um aumento no comprimento da mandíbula maior em decorrência do uso do aparelho Twim Block [63,64,66,74,76,78,83,88,89,91,93-95] ou Herbst [44,86,98-100,104,108,113-118,120,121,137] para

o tratamento da má oclusão de Classe II, 1ª divisão quando comparados às outras formas de tratamento ou gupos controle, no entanto, são estudos cefalométricos (bidimensionais).

Os estudos prévios bidimensionais citados anteriormente encontraram em média um maior crescimento mandibular no grupo Twin Block ou no grupo Herbst desde 2,9 a 5,1 mm. O presente estudo observou, em média, tanto no grupo Twin Bock quanto no grupo Herbst, um crescimento condilar superior a todos os valores observados em estudos 2D encontrados na literatura.

5.2 **Crescimento dos ramos mandibulares**

Os pacientes de ambos os grupos apresentaram um pequeno crescimento na região dos ramos mandibulares, tanto do lado direito (Twin Block = 1,80 mm; Herbst = 1,65 mm), quanto do lado esquerdo (Twin Block = 1,86 mm; Herbst = 1,66 mm). Quando os ramos direito e esquerdo foram comparados entre si, não houve diferença estatística em ambos os grupos, conforme Tabela 3 (Twin Block p = 0,532 e Herbst p = 0,612). Também não foi observada uma diferença significante entre os ramos mandibulares dos dois grupos (Tabela 2 e Gráfico 2). Estes resultados estão de acordo com os estudos realizados por Vinoth et al. [89] e LeCornu et al. [124] que não encontraram diferenças significantes entre os grupos para o crescimento na região dos ramos mandibulares. As alterações observadas nesta região da mandíbula sugerem que os aparelhos Twin Block e Herbst produziram um efeito sobre o crescimento menor nos ramos mandibulares, quando comparado ao efeito sobre os côndilos.

De acordo com a literatura, [154] a região posterior do ramo mandibular sofre aposição óssea com o crescimento da mandíbula, porém não na mesma proporção que a região condilar.

5.3 **Crescimento do corpo mandibular**

Foram avaliados os maiores valores das *ISOLINES* na porção lateral do corpo mandibular, correspondentes ao crescimento desta região ocorrido entre T1 e T2 em cada grupo avaliado (Twin Block e Herbst).

Esta foi a região da mandíbula que apresentou a menor taxa de crescimento, tanto no grupo Twin Block, quanto no grupo Herbst, com valores médios iguais para ambos os grupos (0,54 mm) sem diferença significante (p = 0,805), conforme Tabela 2 e Gráfico 3. LeCornu et al. [124] também não encontraram diferenças significantes entre os grupos para o crescimento na região do corpo mandibular.

5.4 **Incisivos inferiores**

Foram medidos os maiores valores das *ISOLINES* na região vestibular dos elementos dentários 31 e 41, correspondentes à quantidade de inclinação vestibular dos incisivos inferiores ocorrida entre T1 e T2 em cada grupo avaliado (Twin Block e Herbst).

Os grupos Twin Block e Herbst apresentaram similaridade na inclinação vestibular dos incisivos inferiores, tanto para o elemento dentário 31 (Twin Block = 1,37 mm; Herbst = 1,67 mm) quanto para o 41 (Twin Block = 1,34 mm; Herbst = 1,53 mm), conforme demonstrado na Tabela 2 e Gráfico 4.

Quando os incisivos inferiores (31 e 41) foram comparados entre si, não houve diferença estatística em ambos os grupos, conforme Tabela 4 (Twin Block p = 0,865; Herbst p = 0,176). A dispersão observada no Gráfico 6 revela que os incisivos inferiores (31 e 41) apresentaram uma tendência de inclinação vestibular semelhante.

Diversos estudos anteriores concluíram que a inclinação vestibular dos incisivos inferiores é um dos efeitos colaterais observados ao se estudar as alterações dentoesqueléticas decorrentes do uso do aparelho Twin Block [63,78,91,93] e Herbst [99,100,105,106,113-118,120,121,137] utilizados para a correção da má oclusão de Classe II, 1ª divisão. A projeção de incisivos inferiores observada nos estudos prévios com o aparelho de Herbst encontrados na literatura, é, em média, 4 mm. Embora os resultados do presente estudo revelaram uma inclinação vestibular dos incisivos inferiores, os valores encontrados em ambos os grupos foram muito menores que os dados dos estudos prévios.

5.5 **Considerações clínicas**

Considerando o fato de que todos os pacientes da amostra tiveram a má oclusão de Classe II, 1ª divisão, corrigida e de acordo com o que foi considerado anteriormente, pelo fato de não terem sido encontradas diferenças estatisticamente significantes em todas as medidas avaliadas, pode-se afirmar que ambos os aparelhos funcionais Twin Block e Herbst foram eficientes na obtenção da Classe I, devido a maiores alterações esqueléticas (crescimento condilar) que levaram ao posicionamento mais anterior da mandíbula e a pequenas alterações dentárias (inclinação vestibular dos incisivos inferiores).

As alterações no posicionamento dos incisivos inferiores ocorreram de forma discreta em ambos os grupos, sugerindo que são clinicamente insignificantes, uma vez que seus valores não ultrapassaram 2 mm (equivalente a 5º) e a proclinação média normal que ocorre após o uso do aparelho de Herbst é de, aproximadamente, 10º (equivalente a 4 mm). [120] A pequena inclinação vestibular dos incisivos inferiores observada no grupo Herbst, contrariando os resultados encontrados na literatura, pode ser devido ao *design* do aparelho de Herbst utilizado neste estudo, que apresentava estrutura de cromo-cobalto multibandada.

Uma vez que os resultados obtidos para ambos os aparelhos utilizados foram semelhantes e sem diferenças estatisticamente significantes, sugere-se que o aparelho Twin Block é mais indicado para a correção da má oclusão de Classe II, 1ª divisão, em casos de pacientes em crescimento com dentição mista ou permanente e extremamente colaboradores; pelo fato do aparelho Twin Block ser removível e depender 100% da colaboração dos pacientes. Ao passo que o aparelho de Herbst é mais indicado para a correção da má oclusão de Classe II 1ª divisão, em casos de pacientes não colaboradores com dentição permanente, já que o aparelho de Herbst é fixo ao dentes e independe da colaboração do paciente quanto ao seu uso.

Com relação aos aparelhos utilizados nesta pesquisa, torna-se necessária a realização de novos estudos para avaliar as alterações longitudinais e a estabilidade do tratamento com estes dois aparelhos. Também, avaliar os casos após o uso de aparelhagem fixa, quando esta é necessária para o alinhamento, o nivelamento e a finalização do tratamento.

CONCLUSÃO

De acordo com o que foi proposto, apesar de não terem sido encontradas diferenças estatisticamente significativas, após a análise dos resultados, foi possível concluir em relação às alterações tridimensionais mandibulares observadas em pacientes portadores de má oclusão de Classe II, 1ª divisão, e em fase de pico de surto de crescimento puberal tratados com os aparelhos funcionais Twin Block e Herbst que:

a) as alterações esqueléticas foram maiores que as alterações dentárias;
b) os aparelhos Twin Block e Herbst induziram crescimento mais acentuado na região condilar, de forma semelhante;
c) o crescimento na região do ramo mandibular foi pequeno tanto no grupo Twin Block, quanto no grupo Herbst;
d) o corpo mandibular foi a região de menor crescimento em ambos os grupos;
e) houve uma inclinação vestibular dos incisivos inferiores em ambos os grupos, de forma semelhante.

REFERÊNCIAS

1. Proffit WR, Fields HW, Jr., Moray LJ. Prevalence of malocclusion and orthodontic treatment need in the United States: estimates from the NHANES III survey. Int J Adult Orthodon Orthognath Surg [periódico na internet]. 1998 [acesso em 2016 mar 07];13:[aproximadamente 9 p.]. Disponível em: http://www.ncbi.nlm.nih.gov/pubmed/9743642

2. Almeida RRd, Garib DG, Henriques JFC, Almeida MRd, Almeida RRd. Ortodontia preventiva e interceptora: mito ou realidade? Rev. dent. press ortodon. ortoped. facial [periódico na internet].1999 [acesso em 2016 mar 07];4:[aproximadamente 11 p.]. Disponível em: http://bases.bireme.br/cgi-bin/wxislind.exe/iah/online/?IsisScript=iah/iah.xis&src=google&base=BBO&lang=p&nextAction=lnk&exprSearch=12706&indexSearch=ID

3. Pfeiffer JP, Grobety D. The Class II malocclusion: differential diagnosis and clinical application of activators, extraoral traction, and fixed appliances. Am J Orthod [periódico na internet]. 1975 [acesso em 2016 mar 07];68:[aproximadamente 6 p.]. Disponível em: http://www.ncbi.nlm.nih.gov/pubmed/1059330

4. Stahl F, Baccetti T, Franchi L, McNamara JA, Jr. Longitudinal growth changes in untreated subjects with Class II Division 1 malocclusion. Am J Orthod Dentofacial Orthop [periódico na internet]. 2008 [acesso em 2016 mar 07];134:[aproximadamente 9 p.]. Disponível em: http://www.ncbi.nlm.nih.gov/pubmed/18617112

5. Baccetti T, Franchi L, Toth LR, McNamara JA, Jr. Treatment timing for Twin-block therapy. Am J Orthod Dentofacial Orthop [periódico na internet]. 2000 [acesso em 2016 mar 07];118:[aproximadamente 11 p.]. Disponível em: http://www.ncbi.nlm.nih.gov/pubmed/10935956

6. Faltin KJ, Faltin RM, Baccetti T, Franchi L, Ghiozzi B, McNamara JA, Jr. Long-term effectiveness and treatment timing for Bionator therapy. Angle Orthod [periódico na internet]. 2003 [acesso em 2016 mar 07];73:[aproximadamente 10 p.]. Disponível em: http://www.ncbi.nlm.nih.gov/pubmed/12828429

7. Hagg U, Pancherz H. Dentofacial orthopaedics in relation to chronological age, growth period and skeletal development. An analysis of 72 male patients with Class II division 1 malocclusion treated with the Herbst appliance. Eur J Orthod [periódico na internet]. 1988 [acesso em 2016 mar 07];10:[aproximadamente 7 p.]. Disponível em: http://www.ncbi.nlm.nih.gov/pubmed/3181295

8. Malmgren O, Omblus J, Hagg U, Pancherz H. Treatment with an orthopedic appliance system in relation to treatment intensity and growth periods. A study of initial effects. Am J Orthod Dentofacial Orthop [periódico na internet]. 1987 [acesso em 2016 mar 07];91:[aproximadamente 9 p.]. Disponível em: http://www.ncbi.nlm.nih.gov/pubmed/3468798

9. Baccetti T, Franchi L, McNamara JA. The cervical vertebral maturation (CVM) method for the assessment of optimal treatment timing in dentofacial orthopedics. Seminars in Orthodontics: Elsevier [periódico na internet]. 2005 [acesso em 2016 mar 07];[aproximadamente 11 p.]Disponível em: http://dx.doi.org/10.1053/j.sodo.2005.04.005

10. Franchi L, Baccetti T, McNamara JA. Mandibular growth as related to cervical vertebral maturation and body height. Am J of Orthod and Dentofacial Orthop [periódico na internet]. 2000 [acesso em 2016 mar 07];118:[aproximadamente 6 p.] Disponível em: http://www.ncbi.nlm.nih.gov/pubmed/10982936

11. Silva FLBS. Avaliação cefalométrica do crescimento craniofacial em crianças leucodermas brasileiras, com má oclusão de Classe II durante as fases de crescimento determinadas pela maturação das vértebras cervicais: Universidade de São Paulo [periódico na internet]. 2010 [acesso em 2016 mar 07];[aproximadamente 110 p.] Disponível em: http://www.teses.usp.br/teses/disponiveis/25/25134/tde-18082010-102325/pt-br.php

12. Marsico E, Gatto E, Burrascano M, Matarese G, Cordasco G. Effectiveness of orthodontic treatment with functional appliances on mandibular growth in the short term. Am J Orthod Dentofacial Orthop [periódico na internet]. 2011 [acesso em 2016 mar 07];139:[aproximadamente 13 p.]. Disponível em: http://www.ncbi.nlm.nih.gov/pubmed/21195273

13. Mah J, Hatcher D. Three-dimensional craniofacial imaging. Am J Orthod Dentofacial Orthop [periódico na internet]. 2004 [acesso em 2016 mar 07];126:[aproximadamente 2 p.]. Disponível em: http://www.ncbi.nlm.nih.gov/pubmed/15356493

14. Mozzo P, Procacci C, Tacconi A, Martini PT, Andreis IA. A new volumetric CT machine for dental imaging based on the cone-beam technique: preliminary results. Eur Radiol [periódico na internet]. 1998 [acesso em 2016 mar 07];8:[aproximadamente 7 p.]. Disponível em: http://www.ncbi.nlm.nih.gov/pubmed/9866761

15. Ludlow JB, Davies-Ludlow LE, Brooks SL. Dosimetry of two extraoral direct digital imaging devices: NewTom cone beam CT and Orthophos Plus DS panoramic unit. Dentomaxillofac Radiol [periódico na internet]. 2003 [acesso em 2016 mar 07];32:[aproximadamente 6 p.]. Disponível em: http://www.ncbi.nlm.nih.gov/pubmed/13679353

16. Angle EH. Classification of malocclusion. 1. ed. London: Dental Cosmos, 1899. 264p.

17. Angle EH. Malocclusion of the teeth. 7. ed. Philadelphia: The SS White Dental Manufacturing Co., 1907. 207p.

18. Hellman M. Studies on the etiology of Angle's Class II malocclusal manifestations. International Journal of Orthodontia, Oral Surgery and Radiography [periódico na internet]. 1922 [acesso em 2016 mar 07];8:[aproximadamente 21 p.]. Disponível em: http://dx.doi.org/10.1016/S0099-6963(22)80015-6

19. Lundström A. A contribution to the discussion concerning the nature of distoclusion. Dent Cosmos [periódico na internet]. 1925 [acesso em 2016 mar 07];27:[aproximadamente 14 p.]. Disponível em: http://quod.lib.umich.edu/d/dencos/0527912.0067.001?node=0527912.0067.001:67&view=pdf&seq=1006

20. Oppenheim A. Biologic orthodontic therapy and reality. Angle Orthod [periódico na internet]. 1936 [acesso em 2016 mar 07];6:[aproximadamente 49 p.]. Disponível em: http://www.angle.org/doi/pdf/10.1043/0003-3219%281937%29007%3C0058%3ABOTAR%3E2.0.CO%3B2

21. Drelich RC. A Cephalometric Study of Untreated Class II, Division 1 Malocclusion1. Angle Orthod [periódico na internet]. 1948 [acesso em 2016 mar 07];18:[aproximadamente 6 p.]. Disponível em: http://www.angle.org/doi/pdf/10.1043/0003-3219%281948%29018%3C0070%3AACSOUC%3E2.0.CO%3B2

22. Nelson WE, Higley LB. The length of mandibular basal bone in normal occlusion and class I malocclusion compared to Class II, division I malocclusion. Am J Orthod [periódico na internet]. 1948 [acesso em 2016 mar 07];34:[aproximadamente 8 p.]. Disponível em: http://www.ncbi.nlm.nih.gov/pubmed/18873355

23. Salzmann JA. Criteria for extraction in orthodontic therapy related to dentofacial development. Am J Orthod [periódico na internet]. 1949 [acesso em 2016 mar 07];35:[aproximadamente 27 p.]. Disponível em: http://www.ncbi.nlm.nih.gov/pubmed/18133410

24. Profitt WR, Fields HW Jr, Sarver DM. Contemporary Orthodontics. 4. ed. St Louis: Elsevier, 2007. 430p.

25. Gilmore WA. Morphology of the adult mandible in Class II, Division 1 malocclusion and in excellent occlusion. Angle Orthod [periódico na internet]. 1950 [acesso em 2016 mar 07];20:[aproximadamente 9 p.]. Disponível em: http://www.ncbi.nlm.nih.gov/pubmed/14790323

26. Craig CE. The skeletal patterns characteristic of Class I and Class II, Division I malocclusions in norma lateralis. Angle Orthod [periódico na internet]. 1951 [acesso em 2016 mar 07];21:[aproximadamente 13 p.]. Disponível em: http://www.ncbi.nlm.nih.gov/pubmed/14838362

27. Riedel RA. The relation of maxillary structures to cranium in malocclusion and in normal occlusion. Angle Orthod [periódico na internet]. 1952 [acesso em 2016 mar 07];22:[aproximadamente 4 p.]. Disponível em: http://www.angle.org/doi/pdf/10.1043/0003-3219%281952%29022%3C0142%3ATROMST%3E2.0.CO%3B2

28. Marcondes A. Integration of certain variants as a determinant of facial morphology. Angle Orthod [periódico na internet]. 1957 [acesso em 2016 mar 07];27:[aproximadamente 2 p.]. Disponível em: http://www.angle.org/doi/pdf/10.1043/0003-3219%281957%29027%3C0215%3AIOCVAA%3E2.0.CO%3B2

29. Martin R. An Martin R. An Analysis of normal cases and Class II, division 1 cases by cephalometric evaluation. Am J Orthod [periódico na internet]. 1958 [acesso em 2016 mar 07];44:[aproximadamente 18 p.]. Disponível em: http://www.ajodo.org/article/0002-9416(84)90004-6

30. De Castro N. The challenge of Class II, division 1 malocclusion. Am J Orthod [periódico na internet]. 1960 [acesso em 2016 mar 07];46:[aproximadamente 5 p.]. Disponível em: http://www.ncbi.nlm.nih.gov/pubmed/21789291

31. Maj G, Luzi C, Lucchese P. A cephalometric appraisal of Class II and Class III malocclusions. Angle Orthod [periódico na internet]. 1960 [acesso em 2016 mar 07];30:[aproximadamente 9 p.]. Disponível em: http://www.angle.org/doi/pdf/10.1043/0003-3219(1960)030%3C0026%3AACAOCI%3E2.0.CO%3B2

32. King T. A cephalometric study of the positional relationship of the incisors and apical bases to each other in Class I and Class II, division 1. Am J Orthod [periódico na internet]. 1962 [acesso em 2016 mar 07];48:[aproximadamente 2 p.]. Disponível em: http://www.ajodo.org/article/0002-9416(62)90237-3

33. Rothstein TL. Facial morphology and growth from 10 to 14 years of age in children presenting Class II, Division 1 Malocclusion: a comparative roentgenographic cephalometric study. Am J Orthod [periódico na internet]. 1971 [acesso em 2016 mar 07];60:[aproximadamente 2 p.] Disponível em: http://www.ncbi.nlm.nih.gov/pubmed/5288849

34. Vigorito JW. Comparative study of some mandibular characteristics in Class I and Class II, division 1, malocclusion. Rev Fac Odontol Sao Paulo [periódico na internet]. 1973 [acesso em 2016 mar 07];11:[aproximadamente 7 p.]. Disponível em: http://www.ncbi.nlm.nih.gov/pubmed/1076407

35. Servoss JM. Classification of occlusion. ASDC J Dent Child [periódico na internet]. 1975 [acesso em 2016 mar 07];42:[aproximadamente 3 p.]. Disponível em: http://europepmc.org/abstract/med/1089108

36. Moyers RE, Riolo ML, Guire KE, Wainright RL, Bookstein FL. Differential diagnosis of class II malocclusions. Part 1. Facial types associated with Class II malocclusions. Am J Orthod [periódico na internet]. 1980 [acesso em 2016 mar 07];78:[aproximadamente 27 p.]. http://www.ncbi.nlm.nih.gov/pubmed/6933855

37. Woodside D. Cefalometric roentgenography. 2. ed. Toronto: Raybow, 1980. 78p.

38. McNamara JA, Jr. Components of Class II malocclusion in children 8-10 years of age. Angle Orthod [periódico na internet]. 1981 [acesso em 2016 mar 07];51:[aproximadamente 25 p.]. Disponível em: http://www.angle.org/doi/pdf/10.1043/0003-3219(1981)051%3C0177%3ACOCIMI%3E2.0.CO%3B2

39. Bass N. Dento-facial orthopaedics in the correction of class II malocclusion. British J Orthod [periódico na internet]. 1982 [acesso em 2016 mar 07];9:[aproximadamente 28 p.]. http://www.ncbi.nlm.nih.gov/pubmed/6948571

40. Vale DMVd. Avaliação cefalométrica das estruturas dento-esqueléticas em jovens portadores de Classe II, divisão 1, brasileiros, leucodermas e de origem mediterrânea: Universidade de São Paulo. Faculdade de Odontologia de Bauru; [periódico na internet]. 1985 [acesso em 2016 mar 07]; [aproximadamente 107 p.]Disponível em: http://bases.bireme.br/cgi-bin/wxislind.exe/iah/online/?IsisScript=iah/iah.xis&src=google&base=BBO&lang=p&nextAction=lnk&exprSearch=678&indexSearch=ID

41. Buschang PH, Tanguay R, Demirjian A, LaPalme L, Turkewicz J. Mathematical models of longitudinal mandibular growth for children with normal and untreated Class II, division 1 malocclusion. Eur J Orthod [periódico na internet]. 1988 [acesso em 2016 mar 07];10:[aproximadamente 7 p.]. Disponível em: http://www.ncbi.nlm.nih.gov/pubmed/3181302

42. Kean MR. Some Aspects of Facial Depth in Class II, Division 1 Malocclusion. Angle Orthod [periódico na internet]. 1958 [acesso em 2016 mar 07];28:1-11. Disponível em: http://www.angle.org/doi/pdf/10.1043/0003-3219(1958)028%3C0001%3ASAOFDI%3E2.0.CO%3B2

43. Bishara SE, Jakobsen JR, Vorhies B, Bayati P. Changes in dentofacial structures in untreated Class II division 1 and normal subjects: a longitudinal study. Angle Orthod [periódico na internet]. 1997 [acesso em 2016 mar 07];67:[aproximadamente 11 p.]. Disponível em: http://www.angle.org/doi/pdf/10.1043/0003-3219(1997)067%3C0055%3ACIDSIU%3E2.3.CO%3B2

44. Baccetti T, Franchi L, McNamara JA, Jr., Tollaro I. Early dentofacial features of Class II malocclusion: a longitudinal study from the deciduous through the mixed dentition. Am J Orthod Dentofacial Orthop [periódico na internet]. 1997 [acesso em 2016 mar 07];111:[aproximadamente 8 p.]. Disponível em: http://www.ncbi.nlm.nih.gov/pubmed/9155809

45. Ursi WJdS, McNamara Junior J. Crescimento craniofacial em pacientes apresentando Maloclusões de Classe II e oclusão normal, entre os 10 e os 12 anos de idade. Rev Dent Press Ortodon Ortoped Facial [periódico na internet]. 1997 [acesso em 2016 mar 07];2: [aproximadamente 10 p.]. Disponível em: http://bases.bireme.br/cgi-bin/wxislind.exe/iah/online/?IsisScript=iah/iah.xis&src=google&base=BBO&lang=p&nextAction=lnk&exprSearch=12644&indexSear

46. Ngan PW, Byczek E, Scheick J. Longitudinal evaluation of growth changes in Class II division 1 subjects. Semin Orthod [periódico na internet]. 1997 [acesso em 2016 mar 07];3:[aproximadamente 10 p.]. Disponível em: http://www.ncbi.nlm.nih.gov/pubmed/9573884

47. Henriques JFC, Maltagliati LA, Pinzan A, Freitas MRd. Estudo longitudinal das características da má-oclusão de Classe II, 1ª Divisão sem tratamento, em jovens brasileiros, leucodermas, por um período médio de 3 anos e 4 meses. Rev Dent Press Ortodon Ortoped Facia [periódico na internet]. 1998 [acesso em 2016 mar 07];3:[aproximadamente 15 p.]. Disponível em: http://bases.bireme.br/cgi-bin/wxislind.exe/iah/online/?IsisScript=iah/iah.xis&src=google&base=BBO&lang=p&nextAction=lnk&exprSearch=12634&indexSearch=ID

48. Bishara SE. Mandibular changes in persons with untreated and treated Class II division 1 malocclusion. Am J Orthod Dentofacial Orthop [periódico na internet]. 1998 [acesso em 2016 mar 07];113:[aproximadamente 14 p.]. Disponível em: http://www.ncbi.nlm.nih.gov/pubmed/9637570

49. You ZH, Fishman LS, Rosenblum RE, Subtelny JD. Dentoalveolar changes related to mandibular forward growth in untreated Class II persons. Am J Orthod Dentofacial Orthop [periódico na internet]. 2001 [acesso em 2016 mar 07];120:[aproximadamente 10 p.]; quiz 676. Disponível em: http://www.ncbi.nlm.nih.gov/pubmed/11742304

50. Santos M. Caracterização cefalométrica da Classe II, 1ª divisão, esquelética. 2003: Dissertação (Mestrado) -Faculdade de Odontologia de Bauru, Universidade de São Paulo, Bauru [periódico na internet]. 2003 [acesso em 2016 mar 07]. [aproximadamente 108 p.] http://www.teses.usp.br/teses/disponiveis/25/25134/tde-01042009-131113/pt-br.php

51. Thiesen G, Rego M, Lima EMSd. Estudo longitudinal da relação entre o crescimento mandibular e o crescimento estatural em indivíduos portadores de Classe II esquelética. Rev Dental Press Ortod Ortop Facial [periódico na internet]. 2004 [acesso em 2016 mar 07];9:[aproximadamente 13 p.]. Disponível em: http://www.scielo.br/scielo.php?script=sci_arttext&pid=S1415-54192004000500005

52. Baccetti T, Stahl F, McNamara JA, Jr. Dentofacial growth changes in subjects with untreated Class II malocclusion from late puberty through young adulthood. Am J Orthod Dentofacial Orthop [periódico na internet]. 2009 [acesso em 2016 mar 07];135:[aproximadamente 7 p.]. Disponível em: http://www.ncbi.nlm.nih.gov/pubmed/19201320

53. Perillo L, Padricelli G, Isola G, Femiano F, Chiodini P, Matarese G. Class II malocclusion division 1: a new classification method by cephalometric analysis. Eur J Paediatr Dent [periódico na internet]. 2012 [acesso em 2016 mar 07];13:[aproximadamente 5 p.]. Disponível em: http://www.ncbi.nlm.nih.gov/pubmed/22971255

54. Bedoya A, Landa Nieto Z, Zuluaga LL, Rocabado M. Morphometry of the cranial base and the cranial-cervical-mandibular system in young patients with type II, division 1 malocclusion, using tomographic cone beam. Cranio [periódico na internet]. 2014 [acesso em 2016 mar 07];32:199-207. Disponível em: http://www.ncbi.nlm.nih.gov/pubmed/25000162

55. Jacob HB, Buschang PH. Mandibular growth comparisons of Class I and Class II division 1 skeletofacial patterns. Angle Orthod [periódico na internet]. 2014 [acesso em 2016 mar 07];84:[aproximadamente 7 p.]. Disponível em: http://www.angle.org/doi/pdf/10.2319/100113-719.1

56. Prabhakar RR, Saravanan R, Karthikeyan MK, Vishnuchandran C, Sudeepthi. Prevalence of malocclusion and need for early orthodontic treatment in children. J Clin Diagn Res [periódico na internet]. 2014 [acesso em 2016 mar 07];8:[aproximadamente 2 p.]. Disponível em: http://www.ncbi.nlm.nih.gov/pubmed/24995247

57. Yoon SS, Chung CH. Comparison of craniofacial growth of untreated Class I and Class II girls from ages 9 to 18 years: a longitudinal study. Am J Orthod Dentofacial Orthop [periódico na internet]. 2015 [acesso em 2016 mar 07];147:[aproximadamente 7 p.]. Disponível em: http://www.ncbi.nlm.nih.gov/pubmed/25636552

58. Clark WJ. The twin block technique. A functional orthopedic appliance system. Am J Orthod Dentofacial Orthop [periódico na internet]. 1988 [acesso em 2016 mar 07];93:[aproximadamente 18 p.]. Disponível em: http://www.ncbi.nlm.nih.gov/pubmed/3422118

59. Clark W. Twin-block functional therapy: application in dentofacial orthopaedics. 1. ed. London: Mosby-Wolfe, 1995. 384p.

60. Lavergne J, Gasson N. Analysis and classification of the rotational growth pattern without implants. Br J Orthod [periódico na internet]. 1982 [acesso em 2016 mar 07];9:[aproximadamente 6 p.]. Disponível em: http://www.ncbi.nlm.nih.gov/pubmed/6948575

61. Pancherz H, Ruf S. The Herbst Appliance: Research Based Clinical Management. Quintessence [periódico na internet]. 2008 [acesso em 2016 mar 07]; [aproximadamente 28 p.]. Disponível em: http://www.quintpub.com/display_detail.php3?psku=b8845#.VtxZC5MrKYU

62. McNamara JA, Brudon WL. Orthodontic and orthopedic treatment in the mixed dentition. Needham Press [periódico na internet]. 1993[acesso em 2016 mar 07]; [aproximadamente 8 p.]. Disponível em: http://ejo.oxfordjournals.org/content/16/1/82.2

63. Lund DI, Sandler PJ. The effects of Twin Blocks: a prospective controlled study. Am J Orthod Dentofacial Orthop [periódico na internet]. 1998 [acesso em 2016 mar 07];113:[aproximadamente 7 p.]. Disponível em: http://www.ncbi.nlm.nih.gov/pubmed/9457025

64. Mills CM, McCulloch KJ. Treatment effects of the twin block appliance: a cephalometric study. Am J Orthod Dentofacial Orthop [periódico na internet]. 1998 [acesso em 2016 mar 07];114: [aproximadamente 10 p.] Disponível em: http://www.ncbi.nlm.nih.gov/pubmed/9674675

65. Mills CM, McCulloch KJ. Posttreatment changes after successful correction of Class II malocclusions with the twin block appliance. Am J Orthod Dentofacial Orthop [periódico na internet]. 2000 [acesso em 2016 mar 07];118:[aproximadamente 9 p.]. Disponível em: http://www.ncbi.nlm.nih.gov/pubmed/10893470

66. Trenouth MJ. Cephalometric evaluation of the Twin-block appliance in the treatment of Class II Division 1 malocclusion with matched normative growth data. Am J Orthod Dentofacial Orthop [periódico na internet]. 2000 [acesso em 2016 mar 07];117:[aproximadamente 6 p.]. Disponível em: http://www.ncbi.nlm.nih.gov/pubmed/10629520

67. Parkin NA, McKeown HF, Sandler PJ. Comparison of 2 modifications of the twin-block appliance in matched Class II samples. Am J Orthod Dentofacial Orthop [periódico na internet]. 2001 [acesso em 2016 mar 07];119:[aproximadamente 6 p.]. Disponível em: http://www.ncbi.nlm.nih.gov/pubmed/11395699

68. Singh GD, Clark WJ. Localization of mandibular changes in patients with Class II division 1 malocclusions treated with twin-block appliances: finite element scaling analysis. Am J Orthod Dentofacial Orthop [periódico na internet]. 2001 [acesso em 2016 mar 07];119:[aproximadamente 7 p.]. Disponível em: http://www.ncbi.nlm.nih.gov/pubmed/11298315

69. O'Brien K, Wright J, Conboy F, Sanjie Y, Mandall N, Chadwick S et al. Effectiveness of early orthodontic treatment with the Twin-block appliance: a multicenter, randomized, controlled trial. Part 1: Dental and skeletal effects. Am J Orthod Dentofacial Orthop [periódico na internet]. 2003 [acesso em 2016 mar 07];124:[aproximadamente 10 p.]. Disponível em: http://www.ncbi.nlm.nih.gov/pubmed/ 12970656

70. O'Brien K, Wright J, Conboy F, Chadwick S, Connolly I, Cook P et al. Effectiveness of early orthodontic treatment with the Twin-block appliance: a multicenter, randomized, controlled trial. Part 2: Psychosocial effects. Am J Orthod Dentofacial Orthop [periódico na internet]. 2003;124:[aproximadamente 7 p.]. Disponível em: http://www.ncbi.nlm.nih.gov/pubmed/14614414

71. Banks P, Wright J, O'Brien K. Incremental versus maximum bite advancement during twin-block therapy: a randomized controlled clinical trial. Am J Orthod Dentofacial Orthop [periódico na internet]. 2004 [acesso em 2016 mar 07];126:[aproximadamente 6 p.]. Disponível em: http://www.ncbi.nlm.nih.gov/pubmed/ 15520691

72. Read MJ, Deacon S, O'Brien K. A prospective cohort study of a clip-on fixed functional appliance. Am J Orthod Dentofacial Orthop [periódico na internet]. 2004 [acesso em 2016 mar 07];125:[aproximadamente 6 p.]. Disponível em: http://www.ncbi.nlm.nih.gov/pubmed/ 15067260

73. Gill DS, Lee RT. Prospective clinical trial comparing the effects of conventional Twin-block and mini-block appliances: Part 1. Hard tissue changes. Am J Orthod Dentofacial Orthop [periódico na internet]. 2005 [acesso em 2016 mar 07];127:[aproximadamente 8 p.]; quiz 517. Disponível em: http://www.ncbi.nlm.nih.gov/pubmed/15821691

74. Jena AK, Duggal R, Parkash H. Orthopedic and orthodontic effects of Twin-block appliance. J Clin Pediatr Dent [periódico na internet]. 2005 [acesso em 2016 mar 07];29:[aproximadamente 6 p.]. Disponível em: http://www.ncbi.nlm.nih.gov/pubmed/15926439

75. Flores-Mir C, Major PW. Cephalometric facial soft tissue changes with the twin block appliance in Class II division 1 malocclusion patients. A systematic review. Angle Orthod [periódico na internet]. 2006 [acesso em 2016 mar 07];76:[aproximadamente 5 p.]. Disponível em: http://www.angle.org/doi/pdf/10.1043/0003-3219(2006)076%5B0876%3ACFSTCW%5D2.0.CO%3B2

76. Lee RT, Kyi CS, Mack GJ. A controlled clinical trial of the effects of the Twin Block and Dynamax appliances on the hard and soft tissues. Eur J Orthod [periódico na internet]. 2007 [acesso em 2016 mar 07];29:[aproximadamente 11 p.]. Disponível em: http://www.ncbi.nlm.nih.gov/pubmed/17456506

77. Luo Y, Fang G. Effect of Twin-block appliance in the treatment of Class II and division I malocclusion: a cephalometric study in 12 patients. Shanghai Kou Qiang Yi Xue [periódico na internet]. 2005 [acesso em 2016 mar 07];14:[aproximadamente 4 p.]. Disponível em: http://www.ncbi.nlm.nih.gov/pubmed/15747025

78. Olibone VLL, Guimarães AS, Atta JY. Influência do aparelho propulsor Twin Block no crescimento mandibular: revisão sistemática da literatura. Rev Dental Press Ortod Ortop Facial [periódico na internet]. 2006 [acesso em 2016 mar 07];11:[aproximadamente 8 p.]. Disponível em: http://www.scielo.br/scielo.php?script=sci_arttext&pid=S1415-54192006000100005

79. Varlik SK, Gultan A, Tumer N. Comparison of the effects of Twin Block and activator treatment on the soft tissue profile. Eur J Orthod [periódico na internet]. 2008 [acesso em 2016 mar 07];30:[aproximadamente 6 p.]. Disponível em: http://www.ncbi.nlm.nih.gov/pubmed/18281262

80. O'Brien K, Macfarlane T, Wright J, Conboy F, Appelbe P, Birnie D et al. Early treatment for Class II malocclusion and perceived improvements in facial profile. Am J Orthod Dentofacial Orthop [periódico na internet]. 2009 [acesso em 2016 mar 07];135:[aproximadamente 6 p.]. Disponível em: http://www.ncbi.nlm.nih.gov/pubmed/19409340

81. O'Brien K, Wright J, Conboy F, Appelbe P, Davies L, Connolly I et al. Early treatment for Class II Division 1 malocclusion with the Twin-block appliance: a multi-center, randomized, controlled trial. Am J Orthod Dentofacial Orthop [periódico na internet]. 2009 [acesso em 2016 mar 07];135:[aproximadamente 7 p.]. Disponível em: http://www.ncbi.nlm.nih.gov/pubmed/ 19409339

82. Clark W. Design and management of Twin Blocks: reflections after 30 years of clinical use. J Orthod [periódico na internet]. 2010 [acesso em 2016 mar 07];37:[aproximadamente 17 p.]. Disponível em: http://www.ncbi.nlm.nih.gov/pubmed/20805350

83. Jena AK, Duggal R. Treatment effects of twin-block and mandibular protraction appliance-IV in the correction of class II malocclusion. Angle Orthod [periódico na internet]. 2010 [acesso em 2016 mar 07];80: aproximadamente 7 p.]. Disponível em: http://www.ncbi.nlm.nih.gov/pubmed/20050741

84. Brunharo IHVP, Quintão CA, Almeida MAdO, Motta A, Barreto SYN. Dentoskeletal changes in Class II malocclusion patients after treatment with the Twin Block functional appliance. Dental Press Journal of Orthodontics [periódico na internet]. 2011 [acesso em 2016 mar 07];16:[aproximadamente 8 p.]. Disponível em: http://dx.doi.org/10.1590/S2176-94512011000500006

85. Jakobsson SO. Cephalometric evaluation of treatment effect on Class II, Division I malocclusions. Am J Orthod [periódico na internet]. 1967 [acesso em 2016 mar 07];53:[aproximadamente 10 p.]. Disponível em: http://www.ncbi.nlm.nih.gov/pubmed/5229868

86. Nelson C, Harkness M, Herbison P. Mandibular changes during functional appliance treatment. Am J Orthod Dentofacial Orthop [periódico na internet].1993 [acesso em 2016 mar 07];104:[aproximadamente 8 p.]. Disponível em: http://www.ncbi.nlm.nih.gov/pubmed/ 8338068

87. Tulloch JF, Phillips C, Koch G, Proffit WR. The effect of early intervention on skeletal pattern in Class II malocclusion: a randomized clinical trial. Am J Orthod Dentofacial Orthop [periódico na internet]. 1997 [acesso em 2016 mar 07];111:[aproximadamente 10 p.]. Disponível em: http://www.ncbi.nlm.nih.gov/pubmed/9109584

88. Sharma A, Sachdev V, Singla A, Kirtaniya B. Skeletal and dentoalveolar changes concurrent to use of Twin Block appliance in Class II division I cases with a deficient mandible: A cephalometric study. Journal of Indian Society of Pedodontics and Preventive Dentistry [periódico na internet]. 2012 [acesso em 2016 mar 07];30: [aproximadamente 2 p.]. Disponível em: http://www.ncbi.nlm.nih.gov/pubmed/23263425

89. Vinoth SK, Thomas AV, Nethravathy R. Cephalomteric changes in airway dimensions with twin block therapy in growing Class II patients. J Pharm Bioallied Sci [periódico na internet]. 2013 [acesso em 2016 mar 07];5:[aproximadamente 5 p.]. Disponível em: http://www.ncbi.nlm.nih.gov/pubmed/23946570

90. Li L, Liu H, Cheng H, Han Y, Wang C, Chen Y et al. CBCT evaluation of the upper airway morphological changes in growing patients of Class II division 1 malocclusion with mandibular retrusion using twin block appliance: a comparative research. PLoS One [periódico na internet]. 2014 [acesso em 2016 mar 07];9:[aproximadamente 8 p.]. Disponível em: http://www.ncbi.nlm.nih.gov/pubmed/24705466

91. Saikoski LZ, Cancado RH, Valarelli FP, de Freitas KM. Dentoskeletal effects of Class II malocclusion treatment with the Twin Block appliance in a Brazilian sample: a prospective study. Dental Press J Orthod [periódico na internet]. 2014 [acesso em 2016 mar 07];19:[aproximadamente 9 p.]. Disponível em: http://dx.doi.org/10.1590/2176-9451.19.1.036-045.oar

92. Yildirim E, Karacay S, Erkan M. Condylar response to functional therapy with Twin-Block as shown by cone-beam computed tomography. Angle Orthod [periódico na internet]. 2014 [acesso em 2016 mar 07];84:[aproximadamente 7 p.]. Disponível em: http://www.ncbi.nlm.nih.gov/pubmed/24713070

93. Ehsani S, Nebbe B, Normando D, Lagravere MO, Flores-Mir C. Dental and skeletal changes in mild to moderate Class II malocclusions treated by either a Twin-block or Xbow appliance followed by full fixed orthodontic treatment. Angle Orthod [periódico na internet]. 2015 [acesso em 2016 mar 07];85:[aproximadamente 6 p.]. Disponível em: http://www.ncbi.nlm.nih.gov/pubmed/26516710

94. Giuntini V, Vangelisti A, Masucci C, Defraia E, McNamara JA, Jr., Franchi L. Treatment effects produced by the Twin-block appliance vs the Forsus Fatigue Resistant Device in growing Class II patients. Angle Orthod [periódico na internet]. 2015 [acesso em 2016 mar 07];85 [aproximadamente 5 p.]. Disponível em: http://www.ncbi.nlm.nih.gov/pubmed/25786056

95. Koretsi V, Zymperdikas VF, Papageorgiou SN, Papadopoulos MA. Treatment effects of removable functional appliances in patients with Class II malocclusion: a systematic review and meta-analysis. Eur J Orthod [periódico na internet]. 2015 [acesso em 2016 mar 07];37:[aproximadamente 7 p.]. Disponível em: http://www.ncbi.nlm.nih.gov/pubmed/25398303

96. Schaefer AT, McNamara JA, Jr., Franchi L, Baccetti T. A cephalometric comparison of treatment with the Twin-block and stainless steel crown Herbst appliances followed by fixed appliance therapy. Am J Orthod Dentofacial Orthop [periódico na internet]. 2004 [acesso em 2016 mar 07];126:[aproximadamente 9 p.]. Disponível em: http://www.ncbi.nlm.nih.gov/pubmed/15224053

97. Pancherz H. Treatment of Class II malocclusions by jumping the bite with the Herbst appliance. A cephalometric investigation. Am J Orthod [periódico na internet]. 1979 [acesso em 2016 mar 07];76:[aproximadamente 19 p.]. Disponível em: http://www.ncbi.nlm.nih.gov/pubmed/291343

98. Pancherz H. The effect of continuous bite jumping on the dentofacial complex: a follow-up study after Herbst appliance treatment of Class II malocclusions. Eur J Orthod [periódico na internet]. 1981 [acesso em 2016 mar 07];3:[aproximadamente 12 p.]. Disponível em: http://www.ncbi.nlm.nih.gov/pubmed/6939593

99. Pancherz H. The Herbst appliance--its biologic effects and clinical use. Am J Orthod [periódico na internet]. 1985 [acesso em 2016 mar 07];87:[aproximadamente 20 p.]. Disponível em: http://www.ncbi.nlm.nih.gov/pubmed/3855346

100. Pancherz H, Hagg U. Dentofacial orthopedics in relation to somatic maturation. An analysis of 70 consecutive cases treated with the Herbst appliance. Am J Orthod [periódico na internet]. 1985 [acesso em 2016 mar 07];88:[aproximadamente 15 p.]. Disponível em: http://www.ncbi.nlm.nih.gov/pubmed/3863486

101. Pancherz H, Hansen K. Occlusal changes during and after Herbst treatment: a cephalometric investigation. Eur J Orthod [periódico na internet]. 1986 [acesso em 2016 mar 07];8:[aproximadamente 14 p.]. Disponível em: http://www.ncbi.nlm.nih.gov/pubmed/3466794

102. Schiavoni R, Grenga V, Macri V. Treatment of Class II high angle malocclusions with the Herbst appliance: a cephalometric investigation. Am J Orthod Dentofacial Orthop [periódico na internet]. 1992 [acesso em 2016 mar 07];102:[aproximadamente 17 p.]. Disponível em: http://www.ncbi.nlm.nih.gov/pubmed/1476105

103. McNamara JA. Fabrication of the acrylic splint Herbst appliance. Am J Orthod Dentofacial Orthop [periódico na internet]. 1988 [acesso em 2016 mar 07];94:[aproximadamente 9 p.]. Disponível em: http://www.ncbi.nlm.nih.gov/pubmed/3164576

104. Windmiller EC. The acrylic-splint Herbst appliance: a cephalometric evaluation. Am J Orthod Dentofacial Orthop [periódico na internet]. 1993 [acesso em 2016 mar 07];104:[aproximadamente 11 p.]. Disponível em: http://www.ncbi.nlm.nih.gov/pubmed/8322726

105. Hansen K, Koutsonas TG, Pancherz H. Long-term effects of Herbst treatment on the mandibular incisor segment: a cephalometric and biometric investigation. Am J Orthod Dentofacial Orthop [periódico na internet]. 1997 [acesso em 2016 mar 07];112:[aproximadamente 12 p.]. Disponível em: http://www.ncbi.nlm.nih.gov/pubmed/9228847

106. Ruf S, Hansen K, Pancherz H. Does orthodontic proclination of lower incisors in children and adolescents cause gingival recession? Am J Orthod and Dentofacial Orthop [periódico na internet]. 1998 [acesso em 2016 mar 07];114:[aproximadamente 7 p.]. Disponível em: http://www.ncbi.nlm.nih.gov/pubmed/9674687

107. Franchi L, Baccetti T, McNamara JA, Jr. Treatment and posttreatment effects of acrylic splint Herbst appliance therapy. Am J Orthod Dentofacial Orthop [periódico na internet]. 1999 [acesso em 2016 mar 07];115:[aproximadamente 9 p.]. Disponível em: http://www.ncbi.nlm.nih.gov/pubmed/10194289

108. Croft RS, Buschang PH, English JD, Meyer R. A cephalometric and tomographic evaluation of Herbst treatment in the mixed dentition. Am J Orthod Dentofacial Orthop [periódico na internet]. 1999 [acesso em 2016 mar 07];116:[aproximadamente 8 p.]. Disponível em: http://www.ncbi.nlm.nih.gov/pubmed/10511673

109. Nelson B, Hansen K, Hagg U. Class II correction in patients treated with Class II elastics and with fixed functional appliances: a comparative study. Am J Orthod Dentofacial Orthop [periódico na internet]. 2000 [acesso em 2016 mar 07];118:[aproximadamente 8 p.]. Disponível em: http://www.ncbi.nlm.nih.gov/pubmed/10935954

110. von Bremen J, Pancherz H. Efficiency of early and late Class II Division 1 treatment. Am J Orthod Dentofacial Orthop [periódico na internet]. 2002 [acesso em 2016 mar 07];121:[aproximadamente 7 p.]. Disponível em: http://www.ncbi.nlm.nih.gov/pubmed/11786869

111. Ruf S. Short-and long-term effects of the Herbst appliance on temporomandibular joint function. Seminars in Orthodontics: Elsevier [periódico na internet]. 2003 [acesso em 2016 mar 07]; [aproximadamente 13 p.]. Disponível em: http://www.semortho.com/article/S1073-8746(02)00010-5

112. Ruf S, Pancherz H. When is the ideal period for Herbsttherapy—early or late? Seminars in Orthodontics: Elsevier [periódico na internet]. 2003 [acesso em 2016 mar 07]; [aproximadamente 10 p.]. Disponível em: http://www.semortho.com/article/S1073-8746(02)00007-5

113. Schütz TCB, Vigorito JW, Rodrigues CRMD, Dominguez Rodriguez GC. Avaliação cefalométrico-radiográfica das modificações dentoalveolares decorrentes do tratamento com o aparelho Herbst em adolescentes com maloclusão de Classe II, divisão 1ª de Angle-Parte I. Ortodontia [periódico na internet]. 2003 [acesso em 2016 mar 07];35:[aproximadamente 12 p.] Disponível em: http://bases.bireme.br/cgi-bin/wxislind.exe/iah/online/?IsisScript=iah/iah.xis&src=google&base=BBO&lang=p&nextAction=lnk&exprSearch=12961&indexSearch=ID

114. Nahás ACR, Henriques JFC, Janson G, Tompson BD, Woodside DG. Estudo cefalométrico das alterações dentoesqueléticas da má oclusão de Classe II, divisão 1 tratada com o aparelho de Herbst com cantiléver. Bauru: Faculdade de Odontologia de Bauru da Universidade de São Paulo [periódico na internet]. 2004 [acesso em 2016 mar 07]; [aproximadamente 98 p.]Disponível em: http://www.producao.usp.br/handle/BDPI/10923

115. de Almeida MR, Henriques JF, de Almeida RR, Weber U, McNamara JA, Jr. Short-term treatment effects produced by the Herbst appliance in the mixed dentition. Angle Orthod [periódico na internet]. 2005 [acesso em 2016 mar 07];75:[aproximadamente 8 p.]. Disponível em: http://www.ncbi.nlm.nih.gov/pubmed/16097222

116. Flores-Mir C, Ayeh A, Goswani A, Charkhandeh S. Skeletal and dental changes in Class II division 1 malocclusions treated with splint-type Herbst appliances. A systematic review. Angle Orthod [periódico na internet]. 2007 [acesso em 2016 mar 07];77:[aproximadamente 8 p.]. Disponível em: http://www.ncbi.nlm.nih.gov/pubmed/17319777

117. Silva Filho OGd, Capelozza Filho L, Crosara KTB, Ozawa TO. Avaliação cefalométrica dos efeitos do aparelho Herbst no tratamento da deficiência mandibular na dentadura permanente. Rev Dent Press Ortodon Ortoped Facial [periódico na internet]. 2007 [acesso em 2016 mar 07];12:[aproximadamente 8 p.]. Disponível em: http://dx.doi.org/10.1590/S1415-54192007000600011

118. Vigorito FdA, Domínguez GC. Comparação dos efeitos dentoesqueléticos decorrentes do tratamento realizado em duas fases (com aparelho de Herbst e aparelho fixo pré-ajustado) em adolescentes com retrognatismo mandibular. Ortodontia [periódico na internet]. 2007 [acesso em 2016 mar 07];40:[aproximadamente 7 p.]. Disponível em: http://bases.bireme.br/cgi-bin/wxislind.exe/iah/online/?IsisScript=iah/iah.xis&src=google&base=LILACS&lang=p&nextAction=lnk&exprSearch=542775&indexSearch=ID

119. Baccetti T, Franchi L, Stahl F. Comparison of 2 comprehensive Class II treatment protocols including the bonded Herbst and headgear appliances: a double-blind study of consecutively treated patients at puberty. Am J Orthod Dentofacial Orthop [periódico na internet]. 2009 [acesso em 2016 mar 07];135:[aproximadamente 4 p.] Disponível em: http://www.ncbi.nlm.nih.gov/pubmed/19524823

120. Martin J, Pancherz H. Mandibular incisor position changes in relation to amount of bite jumping during Herbst/multibracket appliance treatment: a radiographic-cephalometric study. Am J Orthod Dentofacial Orthop [periódico na internet]. 2009 [acesso em 2016 mar 07];136:[aproximadamente 7 p.]. Disponível em: http://www.ncbi.nlm.nih.gov/pubmed/19577147

121. Moro A, Janson G, de Freitas MR, Henriques JF, Petrelli NE, Lauris JP. Class II correction with the Cantilever Bite Jumper. Angle Orthod [periódico na internet]. 2009 [acesso em 2016 mar 07];79:[aproximadamente 9 p.]. Disponível em: http://www.ncbi.nlm.nih.gov/pubmed/19216611

122. von Bremen J, Bock N, Ruf S. Is Herbst-multibracket appliance treatment more efficient in adolescents than in adults? Angle Orthod [periódico na internet]. 2009 [acesso em 2016 mar 07];79:[aproximadamente 5 p.]. Disponível em: http://www.ncbi.nlm.nih.gov/pubmed/19123697

123. Bié MD, Moro A, Moresca R, Correr GM, Losso EM, Gomes RA. Avaliação tomográfica da região dos incisivos inferiores após tratamento com o aparelho de Herbst. Ortho Sci., Orthod. sci. pract [periódico na internet]. 2013 [acesso em 2016 mar 07];6:[aproximadamente 8 p.]. Disponível em: http://bases.bireme.br/cgi-bin/wxislind.exe/iah/online/?IsisScript=iah/iah.xis&src=google&base=BBO&lang=p&nextAction=lnk&exprSearch=39366&indexSearch=ID

124. LeCornu M, Cevidanes LH, Zhu H, Wu CD, Larson B, Nguyen T. Three-dimensional treatment outcomes in Class II patients treated with the Herbst appliance: a pilot study. Am J Orthod Dentofacial Orthop [periódico na internet]. 2013 [acesso em 2016 mar 07];144:[aproximadamente 13 p.]. Disponível em: http://www.ncbi.nlm.nih.gov/pubmed/24286905

125. de Abreu Vigorito F, Dominguez GC, de Arruda Aidar LA. Dental and skeletal changes in patients with mandibular retrognathism following treatment with Herbst and pre-adjusted fixed appliance. Dental Press J Orthod [periódico na internet]. 2014 [acesso em 2016 mar 07];19:[aproximadamente 8 p.]. Disponível em: http://dx.doi.org/10.1590/2176-9451.19.1.046-054.oar

126. Perinetti G, Primozic J, Furlani G, Franchi L, Contardo L. Treatment effects of fixed functional appliances alone or in combination with multibracket appliances: A systematic review and meta-analysis. Angle Orthod [periódico na internet]. 2015 [acesso em 2016 mar 07];85 [aproximadamente 4 p.]. Disponível em: http://www.ncbi.nlm.nih.gov/pubmed/25188504

127. Pancherz H. The mechanism of Class II correction in Herbst appliance treatment. A cephalometric investigation. Am J Orthod [periódico na internet]. 1982 [acesso em 2016 mar 07]; 82:[aproximadamente 10 p.]. Disponível em: http://www.ncbi.nlm.nih.gov/pubmed/6961781

128. Nalbantgil D, Arun T, Sayinsu K, Fulya I. Skeletal, dental and soft-tissue changes induced by the Jasper Jumper appliance in late adolescence. Angle Orthod [periódico na internet]. 2005 [acesso em 2016 mar 07];75:[aproximadamente 11 p.]. Disponível em: http://www.ncbi.nlm.nih.gov/pubmed/15898385

129. Kucukkeles N, Ilhan I, Orgun IA. Treatment efficiency in skeletal Class II patients treated with the jasper jumper. Angle Orthod [periódico na internet]. 2007 [acesso em 2016 mar 07];77:[aproximadamente 7 p.]. Disponível em: http://www.ncbi.nlm.nih.gov/pubmed/17465652

130. Franchi L, Alvetro L, Giuntini V, Masucci C, Defraia E, Baccetti T. Effectiveness of comprehensive fixed appliance treatment used with the Forsus Fatigue Resistant Device in Class II patients. Angle Orthod [periódico na internet]. 2011 [acesso em 2016 mar 07];81:[aproximadamente 6 p.]. Disponível em: http://www.ncbi.nlm.nih.gov/pubmed/21299410

131. Al-Jewair TS, Preston CB, Moll EM, Dischinger T. A comparison of the MARA and the AdvanSync functional appliances in the treatment of Class II malocclusion. Angle Orthod [periódico na internet]. 2012 [acesso em 2016 mar 07];82:[aproximadamente 8 p.]. Disponível em: http://www.ncbi.nlm.nih.gov/pubmed/22214390

132. Oztoprak MO, Nalbantgil D, Uyanlar A, Arun T. A cephalometric comparative study of class II correction with Sabbagh Universal Spring (SUS(2)) and Forsus FRD appliances. Eur J Dent [periódico na internet]. 2012 [acesso em 2016 mar 07];6:[aproximadamente 9 p.]. Disponível em: http://www.ncbi.nlm.nih.gov/pubmed/22904659

133. Phelan A, Tarraf NE, Taylor P, Honscheid R, Drescher D, Baccetti T et al. Skeletal and dental outcomes of a new magnetic functional appliance, the Sydney Magnoglide, in Class II correction. Am J Orthod Dentofacial Orthop [periódico na internet]. 2012 [acesso em 2016 mar 07];141:[aproximadamente 14 p.]. Disponível em: http://www.ncbi.nlm.nih.gov/pubmed/22640678

134. Baysal A, Uysal T. Dentoskeletal effects of Twin Block and Herbst appliances in patients with Class II division 1 mandibular retrognathy. Eur J Orthod [periódico na internet]. 2014 [acesso em 2016 mar 07];36:[aproximadamente 8 p.]. Disponível em: http://www.ncbi.nlm.nih.gov/pubmed/24663007

135. Baysal A, Uysal T. Soft tissue effects of Twin Block and Herbst appliances in patients with Class II division 1 mandibular retrognathy. Eur J Orthod [periódico na internet]. 2013 [acesso em 2016 mar 07];35:[aproximadamente 10 p.]. Disponível em: http://www.ncbi.nlm.nih.gov/pubmed/21357655

136. Silva JF, Gerszewski C, Moresca RC, Correr GM, Flores-Mir C, Moro A. Retrospective study of clinical complications during orthodontic treatment with either a removable mandibular acrylic splint Herbst or with a cantilever Herbst. Angle Orthod [periódico na internet]. 2015 [acesso em 2016 mar 07];85:[aproximadamente 7 p.]. Disponível em: http://www.ncbi.nlm.nih.gov/pubmed/24849335

137. Yang X, Zhu Y, Long H, Zhou Y, Jian F, Ye N et al. The effectiveness of the Herbst appliance for patients with Class II malocclusion: a meta-analysis. Eur J Orthod [periódico na internet]. 2015 [acesso em 2016 mar 07]; [aproximadamente 8 p.]. Disponível em: http://www.ncbi.nlm.nih.gov/pubmed/26306822

138. Voudouris JC, Kuftinec MM. Improved clinical use of Twin-block and Herbst as a result of radiating viscoelastic tissue forces on the condyle and fossa in treatment and long-term retention: growth relativity. Am J Orthod Dentofacial Orthop [periódico na internet]. 2000 [acesso em 2016 mar 07];117:[aproximadamente 18 p.]. Disponível em: http://www.ncbi.nlm.nih.gov/pubmed/10715086

139. Cozza P, Baccetti T, Franchi L, De Toffol L, McNamara JA, Jr. Mandibular changes produced by functional appliances in Class II malocclusion: a systematic review. Am J Orthod Dentofacial Orthop [periódico na internet]. 2006 [acesso em 2016 mar 07];129:[aproximadamente 8 p.]. Disponível em: http://www.ncbi.nlm.nih.gov/pubmed/16679196

140. Ayres M, Ayres-Junior M, Ayres D, Santos A. BioEstat 5.0: Aplicações estatísticas nas áreas das ciências bio-médicas Belém: Sociedade civil Mamirauá [periódico na internet]. 2007 [acesso em 2016 mar 07]; [aproximadamente 364 p.]. Disponível em: ftp://200.195.42.32/%23externo/%23Programas-app2/ICBS/BioEstat%C3%ADstica%205.0/BioEstat%205/program%20files/BioEstat%205.0/BioH

141. Brunharo IHVP, Quintäo CA. O aparelho Twin Block-técnica de confecçäo e aplicaçäo clínica. Rev. bras. odontol [periódico na internet]. 2001 [acesso em 2016 mar 07];58:[aproximadamente 5 p.]. Disponível em: http://bases.bireme.br/cgi-bin/wxislind.exe/iah/online/?IsisScript=iah/iah.xis&src=google&base=BBO&lang=p&nextAction=lnk&exprSearch=17478&indexSearch=ID

142. Yushkevich PA, Piven J, Hazlett HC, Smith RG, Ho S, Gee JC et al. User-guided 3D active contour segmentation of anatomical structures: significantly improved efficiency and reliability. Neuroimage [periódico na internet]. 2006 [acesso em 2016 mar 07];31:[aproximadamente 22 p.]. Disponível em: http://www.ncbi.nlm.nih.gov/pubmed/16545965

143. Styner M, Oguz I, Xu S, Brechbuhler C, Pantazis D, Levitt JJ et al. Framework for the Statistical Shape Analysis of Brain Structures using SPHARM-PDM. The insight journal [periódico na internet]. 2006 [acesso em 2016 mar 07]; [aproximadamente 8 p.]. Disponível em: http://www.ncbi.nlm.nih.gov/pubmed/21941375

144. Chapuis J, Schramm A, Pappas I, Hallermann W, Schwenzer-Zimmerer K, Langlotz F et al. A new system for computer-aided preoperative planning and intraoperative navigation during corrective jaw surgery. IEEE Trans Inf Technol Biomed [periódico na internet]. 2007 [acesso em 2016 mar 07];11:[aproximadamente 13 p.]. Disponível em: http://www.ncbi.nlm.nih.gov/pubmed/17521077

145. Gerig G, Jomier M, Chakos M. Valmet: A new validation tool for assessing and improving 3D object segmentation Medical Image Computing and Computer-Assisted Intervention–MICCAI 2001: Springer [periódico na internet]. 2001 [acesso em 2016 mar 07]; [aproximadamente 8 p.]. Disponível em: http://link.springer.com/chapter/10.1007%2F3-540-45468-3_62

146. Carvalho FdAR, Cevidanes LHS, da Motta ATS, de Oliveira Almeida MA, Phillips C. Three-dimensional assessment of mandibular advancement 1 year after surgery. Am J Orthod Dentofacial Orthop [periódico na internet]. 2010 [acesso em 2016 mar 07];137:[aproximadamente 4 p.]. Disponível em: http://www.ncbi.nlm.nih.gov/pubmed/20381760

147. Cevidanes LH, Heymann G, Cornelis MA, DeClerck HJ, Tulloch JF. Superimposition of 3-dimensional cone-beam computed tomography models of growing patients. Am J Orthod Dentofacial Orthop [periódico na internet]. 2009 [acesso em 2016 mar 07];136:[aproximadamente 6 p.]. Disponível em: http://www.ncbi.nlm.nih.gov/pubmed/19577154

148. Corporation I. IBM SPSS Statistics for Windows, Version 20.0: IBM Corp Armonk, NY [periódico na internet]. 2011 [acesso em 2016 mar 07]; [aproximadamente 2 p.] Disponível em: http://www-01.ibm.com/support/docview.wss?uid=swg21476197

149. Leme RAdS. Curso de estatística: elementos. 4. ed. São Paulo: Ao Livro Técnico, 1974. 134p.

150. Lewis AB, Roche AF, Wagner B. Pubertal spurts in cranial base and mandible. Comparisons within individuals. Angle Orthod [periódico na internet]. 1985 [acesso em 2016 mar 07];55:[aproximadamente 13 p.]. Disponível em: http://www.ncbi.nlm.nih.gov/pubmed/3856404

151. McNamara JA, Jr., Keim RG. JCO Interviews: Dr. Jim McNamara on early orthodontic and orthopedic treatment, Part 2. J Clin Orthod [periódico na internet]. 2014 [acesso em 2016 mar 07];48:[aproximadamente 8 p.]. Disponível em: http://www.ncbi.nlm.nih.gov/pubmed/25416339

152. McNamara JA, Jr., Keim RG. JCO interviews: Dr. Jim McNamara on early orthodontic and orthopedic treatment, Part 1. J Clin Orthod [periódico na internet]. 2014 [acesso em 2016 mar 07];48:[aproximadamente 13 p.]. Disponível em: http://www.ncbi.nlm.nih.gov/pubmed/25329627

153. Cevidanes LH, Franco AA, Gerig G, Proffit WR, Slice DE, Enlow DH et al. Assessment of mandibular growth and response to orthopedic treatment with 3-dimensional magnetic resonance images. Am J Orthod Dentofacial Orthop [periódico na internet]. 2005 [acesso em 2016 mar 07];128:[aproximadamente 10 p.]. Disponível em: http://www.ncbi.nlm.nih.gov/pubmed/16027621

154. Graber LW, Vig KW. Ortodontia: princípios e técnicas atuais. 5. ed. Rio de Janeiro: Elsevier Brasil, 2012. 754p.

APÊNDICE – Termo de Consentimento Livre e Esclarecido Pós-informação

UNIVERSIDADE DO ESTADO DO RIO DE JANEIRO
Centro Biomédico
Faculdade de Odontologia
Programa de Doutorado em Ortodontia

Rio de Janeiro, _____ de _____ de _____

Prezado Responsável pelo Paciente:

A Faculdade de Odontologia da UERJ, e sob orientação do Doutorado da Faculdade de Odontologia da UERJ, está realizando uma pesquisa intitulada: Avaliação tridimensional dos efeitos do aparelho funcional Twin Block no tratamento de maloclusões de Classe II em pacientes em fase de máxima velocidade de crescimento puberal.

O objetivo deste estudo é fazer uma avaliação tridimensional dos efeitos dos aparelhos funcionais utilizados para a correção da má oclusão de Classe II, no crescimento da mandíbula. Para isso, serão realizadas duas tomografias computadorizadas de feixe cônico, uma antes do tratamento, para providenciar o tratamento adequado e outra 1 ano após, para a avaliação das alterações e do crescimento mandibular.

Salientamos que a participação neste estudo é absolutamente voluntária, sendo que a recusa não acarretará em qualquer prejuízo para o tratamento odontológico que o paciente venha a necessitar futuramente nesta Faculdade. As informações contidas neste estudo, são sigilosas, ficando sempre preservada a identidade do paciente. Os dados obtidos no trabalho, serão utilizados somente em aulas, revistas e eventos científicos, visando colaborar para o tratamento da má oclusão.

Atenciosamente,

Dra. Tatiana Araújo de Lima – Doutoranda – FO/UERJ - Telefone: (21) 98269-5445
Prof[as] Cátia Abdo Cardoso Quintão e Maria Teresa de Andrade Goldner – Professoras Orientadoras da Pesquisa
Faculdade de Odontologia – Telefone: (21) 2569-3829

Eu,_____
responsável pelo paciente_____
certifico que, lendo as informações contidas no termo de consentimento e suficientemente esclarecido(a) sobre todos os itens, autorizo a participação do paciente acima citado.

Assinatura do Responsável pelo Paciente

Assinatura do Pesquisador (Tatiana Araújo de Lima)

ANEXO – Aprovação do comitê de ética em pesquisa

UNIVERSIDADE DO ESTADO DO RIO DE JANEIRO
HOSPITAL UNIVERSITÁRIO PEDRO ERNESTO
COMITÊ DE ÉTICA EM PESOUISA

Rio de Janeiro, 17 de maio de 2011

Do: Comitê de Ética em Pesquisa
Prof.: Wille Oigman
Para: Aut. Tatiana Araújo de Lima – Orient. Profª. Cátia Cardoso A. Quintão

Registro CEP/HUPE: 2918 (este número deverá ser citado nas correspondências referentes ao projeto)
CAAE: 0067.0.228.000-11

O Comitê de Ética em Pesquisa do Hospital Universitário Pedro Ernesto, após avaliação, considerou o projeto, "AVALIAÇÃO TRIDIMENSIONAL DOS EFEITOS DO APARELHO FUNCIONAL TWIN BLOCK NO TRATAMENTO DE MALOCLUSÕES DE CLASSE II EM PACIENTES EM FASE DE MÁXIMA VELOCIDADE DE CRESCIMENTO PUBERAL" aprovado, encontrando-se este dentro dos padrões éticos da pesquisa em seres humanos, conforme Resolução n.º196 sobre pesquisa envolvendo seres humanos de 10 de outubro de 1996, do Conselho Nacional de Saúde, bem como o termo de consentimento livre e esclarecido.

O pesquisador deverá informar ao Comitê de Ética qualquer acontecimento ocorrido no decorrer da pesquisa.

O Comitê de Ética solicita a V. Sª., que ao término da pesquisa encaminhe a esta comissão um sumário dos resultados do projeto.

Prof. Wille Oigman
Presidente do Comitê de Ética em Pesquisa

COMITÊ DE ÉTICA EM PESQUISA
HUPE/UERJ

CEP - COMITÊ DE ÉTICA EM PESQUISA
AV. VINTE E OITO DE SETEMBRO, 77 TÉRREO - VILA ISABEL - CEP 20551-030
TEL: 21 2587-6353 – FAX: 21 2264-0853 - E-mail: cep-hupe@uerj.br