Universidade do Estado do Rio de Janeiro
Centro Biomédico
Instituto de Biologia Roberto Alcântara Gomes

Bruno Moraes da Silva

Avaliação histopatológica glomerular de camundongos esquistossomóticos submetidos a ingestão de dieta hipercolesterolêmica

Rio de Janeiro
2022

Bruno Moraes da Silva

Avaliação histopatológica glomerular de camundongos esquistossomóticos submetidos a ingestão de dieta hipercolesterolêmica

Dissertação apresentada, como requisito parcial para obtenção do título de Mestre, ao Programa de Pós-Graduação em Biologia Humana e experimental, da Universidade do Estado do Rio de Janeiro.

Orientadora: Prof.ª Dra. Renata Heisler Neves

Rio de Janeiro

2022

CATALOGAÇÃO NA FONTE
UERJ/REDE SIRIUS/BIBLIOTECA CB-A

S586 Silva, Bruno Moraes da.
Avaliação histopatológica a nível glomerular de camundongos esquistossomóticos submetidos a ingestão de dieta hipercolesterolêmica / Bruno Moraes da Silva. – 2022.
90 f.

Orientadora: Prof.ª Dra. Renata Heisler Neves.

Dissertação (Mestrado) - Universidade do Estado do Rio de Janeiro, Instituto de Biologia Roberto Alcântara Gomes, Programa de Pós-Graduação em Biologia Humana e Experimental.

1. Esquistossomose – Patologia – Teses. 2. Obesidade – Teses. 3. Alimentos, dieta e nutrição – Teses. 4. Rim – Fisiopatologia – Teses. 5. Camundongos como animais de laboratório – Teses. I. Neves, Renata Heisler. II. Universidade do Estado do Rio de Janeiro. Instituto de Biologia Roberto Alcântara Gomes. III. Título.

CDU 616.61

Bibliotecário: Felipe Caldonazzo
CRB7/7341

Autorizo, apenas para fins acadêmicos e científicos, a reprodução total ou parcial desta dissertação, desde que citada a fonte.

_____ _____

Assinatura Data

Bruno Moraes da Silva

Avaliação histopatológica a nível glomerular de camundongos esquistossomóticos submetidos a ingestão de dieta hipercolesterolêmica.

Dissertação apresentada, como requisito parcial para obtenção do título de Mestre, ao Programa de Pós-Graduação em Biologia Humana e experimental, da Universidade do Estado do Rio de Janeiro.

Aprovada em 31 de agosto de 2022.

Banca Examinadora: _____

Prof.ª Dra. Renata Heisler Neves (Orientadora)

Instituto de Biologia Roberto Alcântara Gomes – UERJ

_____

Prof. Dr. Maurício Younes-Ibrahim

Faculdade de Ciências Médicas – UERJ

_____

Prof.ª Dra. Alba Cristina Miranda de Barros Alencar

Universidade Federal Fluminense

Rio de Janeiro

2022

DEDICATÓRIA

Dedico este trabalho a meu avô Celestino, que desencarnou durante meu período de mestrado.

Te amo e até o nosso reencontro.

AGRADECIMENTOS

À Deus, meus sagrados Orixás e entidades de umbanda, que abrem e guiam meus caminhos, que me transmitem o conhecimento, que me permitem o autoconhecimento e que me guardam em todos os momentos.

À minha mãe Ana Paula, minha avó Joselita e a meus irmãos Vinicius e Anna Clara por terem sido fonte inesgotável de inspiração, ajuda, compreensão, amor e companheirismo durante todos os processos da minha vida.

À minha segunda família da Seara Espiritualista Falangeiros de Aruanda (SEFA) por terem me acolhido com tanto amor e carinho nesses últimos meses.

À minha orientadora Renata Heisler que está me acompanhando desde o primeiro dia de iniciação científica, por ter me aceitado no laboratório, pelo amor, carinho e enorme paciência comigo. Obrigado por ter acreditado em mim durante todo esse processo.

A todos os meus amigos da disciplina de Parasitologia (professores, técnicos e alunos) que contribuíram desde as atividades mais complexas deste trabalho até a companhia além do horário no laboratório.

A meus amigos fora do ambiente acadêmico que contribuíram direta ou indiretamente por toda essa caminhada.

A todos que eu esqueci de citar, vocês não foram esquecidos. Muito obrigado.

A todos que tornaram este trabalho possível, muito obrigado.

E por último, eu agradeço a mim por ter tido paciência, perseverança e autocuidado, na hora de parar quando fosse necessário, se esforçar mais quando era imprescindível, a persistir e não desistir.

Que Oxóssi, das profundezas das matas, nos envie conjuntamente com suas ervas, o bálsamo da purificação, tornando bem esclarecidas as nossas mentes, na missão de bem fazer ao próximo – *Saudação a corrente astral do Terreiro de Umbanda Seara Espiritualista Falangeiros da Aruanda.*

RESUMO

SILVA, Bruno Moraes da. **Avaliação histopatológica a nível glomerular de camundongos esquistossomóticos submetidos a ingestão de dieta hipercolesterolêmica**. 2022. 90 f. Dissertação (Mestrado em Biologia Humana e Experimental) – Instituto de Biologia Roberto Alcântara Gomes, Universidade do Estado do Rio de Janeiro, Rio de Janeiro, 2022.

A esquistossomose associada à obesidade é um sério problema de saúde pública no Brasil, afetando aproximadamente 2,5 milhões de pessoas no país e cerca de 240 milhões em todo o mundo. A sobreposição de áreas onde a esquistossomose é endêmica com regiões onde os hábitos alimentares são voltados para uma dieta hipercalórica sugere uma possível associação natural entre os dois fatores, mas são necessários mais estudos para compreender melhor essa relação entre parasito, hospedeiro e dieta. Com base nisso, o objetivo deste estudo foi entender melhor o processo patológico da esquistossomose associada a uma dieta rica em colesterol e seu impacto nos tecidos renais. Foram realizadas avaliações histopatológicas dos glomérulos renais em camundongos Swiss Webster fêmeas com esquistossomose aguda experimental, divididos em quatro grupos experimentais: grupo controle com dieta padrão (CDP), grupo infectado sem dieta (IDP), grupo controle com dieta hipercolesterolêmica (CDH) e grupo infectado com dieta hipercolesterolêmica (IDH). Além disso, foram feitas análises bioquímicas (lipidograma), análises do líquido peritoneal para determinar o perfil de citocinas, análises morfométricas, análises histopatológicas, análises dos capilares glomerulares, quantificação do colágeno ao redor dos vasos do córtex renal e determinação do índice de adiposidade. Após coletar os dados, os resultados foram submetidos a análises estatísticas utilizando o software GraphPad Prism 8. Foram considerados estatisticamente significativos os testes que apresentaram um valor de $p<0,05$. Nossos resultados revelaram alterações no peso corporal, índice de adiposidade, lipidograma e glicemia, influenciados tanto pela dieta quanto pela infecção, bem como um padrão estabelecido no perfil imunológico das citocinas produzidas pelas células peritoneais. Os dados histopatológicos mostraram desarranjo no tecido renal, com o surgimento de áreas de hiperemia no córtex renal, bem como modificações estruturais nos glomérulos, como atrofia, hipertrofia, expansão da matriz extracelular e aumento ou diminuição no número de células mesangiais. Também observamos alterações na quantidade de capilares glomerulares e aumento das deposições fibrilares ao redor dos vasos do córtex renal nos grupos infectados, com ou sem dieta hipercolesterolêmica. Em conclusão, constatamos que a hipercolesterolemia e a esquistossomose experimental causam alterações na estrutura do glomérulo renal, bem como perturbações no metabolismo lipídico e modificações no perfil imunológico do hospedeiro.

Palavras-chave: Esquistossomose. Obesidade. Glomérulo renal. Hipercolesterolemia. Alterações vasculares renais.

ABSTRACT

SILVA, Bruno Moraes da. **Histopathological evaluation at the glomerular level of schistosomotic mice subjected to the ingestion of a high-cholesterol diet.** 2022. 90 f. Dissertação (Mestrado em Biologia Humana e Experimental) – Instituto de Biologia Roberto Alcântara Gomes, Universidade do Estado do Rio de Janeiro, Rio de Janeiro, 2022.

Schistosomiasis associated with obesity is a serious public health problem in Brazil, affecting approximately 2.5 million people in the country and around 240 million worldwide. The overlap of areas where schistosomiasis is endemic with regions where dietary habits are focused on a high-calorie intake suggests a possible natural association between the two factors, but further studies are needed to better understand this relationship between parasite, host, and diet. Based on this, the aim of this study was to better understand the pathological process of schistosomiasis associated with a high-cholesterol diet and its impact on renal tissues. Histopathological evaluations of renal glomeruli were conducted in female Swiss Webster mice with experimental acute schistosomiasis, divided into four experimental groups: control group with a standard diet (CDP), infected group without a diet (IDP), control group with a high-cholesterol diet (CDH), and infected group with a high-cholesterol diet (IDH). Additionally, biochemical analyses (lipidogram), peritoneal lavage analyses to determine the cytokine profile, morphometric analyses, histopathological analyses, analyses of glomerular capillaries, quantification of collagen around renal cortex vessels, and determination of adiposity index were performed. After collecting the data, the results were subjected to statistical analysis using GraphPad Prism 8 software. Tests with a p-value<0.05 were considered statistically significant. Our results revealed alterations in body weight, adiposity index, lipidogram, and blood glucose levels influenced by both diet and infection, as well as a distinct pattern in the immunological profile of cytokines produced by peritoneal cells. The histopathological data showed disruption of renal tissue, with the emergence of areas of hyperemia in the renal cortex, as well as structural modifications in the glomeruli, such as atrophy, hypertrophy, expansion of the extracellular matrix, and increase or decrease in the number of mesangial cells. We also observed alterations in the quantity of glomerular capillaries and increased fibrillar depositions around the renal cortex vessels in infected groups, with or without a high-cholesterol diet. In conclusion, we found that experimental hypercholesterolemia and schistosomiasis induce changes in the structure of the renal glomerulus, as well as disturbances in lipid metabolism and modifications in the host's immunological profile.

Keywords: Schistosomiasis. Obesity. Renal glomerulus. Hypercholesterolemia. Renal vascular alterations.

LISTA DE FIGURAS

Figura 1 – Etapas de processamento histológico do rim..... 32

Figura 2 – Fotomicrografias de glomérulos renais de camundongos Swiss Webster fêmeas alimentadas com dieta hipercolesterolêmica ou não e infectadas ou não..... 59

Figura 3 – Fotomicrografias de glomérulos renais corados com Picrosirius-Red para verificação de processos fibróticos ocasionados pela dieta hipercolesterolêmica ou a esquistossomose..... 60

Figura 4 – Fotomicrografias de depósitos de fibras colágenas no parênquima do córtex renal ao redor de grandes vasos..... 62

Figura 5 – Fotomicrografias de zonas de hiperemia no córtex renal de camundongos Swiss Webster fêmeas de grupos experimentais..... 63

Figura 6 – Fotomicrografias de tufos glomerulares utilizados para análise de modificações vasculares nos glomérulos dos grupos experimentais..... 64

LISTA DE GRÁFICOS

Gráfico 1 – Média da massa corporal (expressa em gramas) dos grupos de camundongos fêmeas Swiss Webster..... 36

Gráfico 2 – Média da massa (expressa em gramas) corporal inicial e final dos grupos controle sem e com dieta hipercolesterolêmica..... 37

Gráfico 3 – Média do comprimento dos animais (expresso em centímetros) dos grupos experimentais..... 38

Gráfico 4 – Média do índice de adiposidade (expressado em gramas) dos grupos experimentais..... 39

Gráfico 5 – Média do peso dos rins (expresso em gramas) dos grupos experimentais..... 40

Gráfico 6 – Concentração de colesterol plasmático total (expresso em miligramas por decilitro) dos grupos experimentais..... 41

Gráfico 7 – Concentração de colesterol plasmático total (expresso em miligramas por decilitro) dos grupos experimentais..... 42

Gráfico 8 – Concentração sérica de HDL, LDL, VLDL e Glicose (expresso em miligramas por decilitro) dos grupos experimentais..... 43

Gráfico 9 – Concentração de citocina IL-6 (expressa por pg/mL) produzida por células peritoneais dos grupos experimentais..... 44

Gráfico 10 – Concentração de citocina IL-12 (expressa por pg/mL) produzida por células peritoneais dos grupos experimentais..... 45

Gráfico 11 – Concentração de citocina TNF-α (expressa por pg/mL) produzida por células peritoneais dos grupos experimentais..... 46

Gráfico 12 – Concentração de citocina IL-10 (expressa por pg/mL) produzida por células peritoneais dos grupos experimentais..... 47

Gráfico 13 – Concentração de quimiocina MCP-1/CCL2 (expressa por pg/mL) produzida por células peritoneais dos grupos experimentais..... 48

Gráfico 14 – Concentração de quimiocina IFN-γ (expressa por pg/mL) produzida por células peritoneais dos grupos experimentais..... 49

Gráfico 15 – Contagem de glomérulos por campo (10 campos no aumento de 20 vezes) dos rins dos grupos experimentais..... 50

Gráfico 16 – Área total glomerular (expressa em μ^2) dos rins de camundongos fêmeas Swiss Webster dos grupos experimentais..... 51
Gráfico 17 – Área do tufo glomerular (expressa em μ^2) dos rins de camundongos fêmeas Swiss Webster dos grupos experimentais..... 52
Gráfico 18 – Área do diâmetro do tufo glomerular (expressa em μ^2) dos rins de camundongos fêmeas Swiss Webster dos grupos experimentais..... 53
Gráfico 19 – Área do perímetro do tufo glomerular (expressa em μ) dos rins de camundongos fêmeas Swiss Webster dos grupos experimentais..... 54
Gráfico 20 – Área do espaço de Bowman (expressa em μ^2) dos rins de camundongos fêmeas Swiss Webster dos grupos experimentais..... 55
Gráfico 21 – Média das áreas relacionadas aos capilares vasculares de glomérulos renais dos rins de camundongos fêmeas Swiss Webster dos grupos experimentais..... 57
Gráfico 22 – Quantificação da área de depósitos de colágeno ao redor de grandes vasos renais (expressas em μ^2) dos rins de camundongos fêmeas Swiss Webster dos grupos experimentais..... 61

LISTA DE TABELAS

Tabela 1 – Classificação das glomerulonefrites..... 24

Tabela 2 – Médias da área total e do polo glomerular (expressas em pixel^2) dos rins de camundongos fêmeas Swiss Webster..... 56

LISTA DE ABREVIATURAS E SIGLAS

AIN	American Institute of Nutrition Rodent Diets
ANOVA	Análise de variância
CAA	Antígeno anódico circulante
CBA	Citometric Bead Array
CCA	Antígeno Catódico Circulante
CDH	Controle dieta hipercolesterolêmica
CDHF	Controle com dieta hipercolesterolêmica no final do experimento
CDHI	Controle com dieta hipercolesterolêmica no início do experimento
CDP	Controle dieta padrão
CDPF	Controle com dieta padrão massa no final do experimento
CDPI	Controle com dieta padrão massa no início do experimento
CO2	Dióxido de carbono
CT	Colesterol Total
DRC	Doença renal crônica
DRT	Doença renal terminal
H&E	Hematoxilina e Eosina
HDL	Lipoproteína de alta densidade
IBRAG	Instituto de Biologia Roberto Alcântara Gomes
IDH	Infectado dieta hiperlipídica
IDP	Infectado dieta padrão
LDL	Lipoproteína de baixa densidade
LPS	Lipopolissacarídeo
MBG	Membrana Basal Glomerular

MC	Massa corporal
MCf	Massa corporal final
MCi	Massa corporal inicial
RPM	Rotações por minuto
RPMI	*Roswell Park Memorial Institute*
SEA	Antígeno Ovular Solúvel
SFB	Soro Fetal Bovino
TG	Triglicerídeos
UERJ	Universidade do Estado do Rio de Janeiro
VLDL	Lipoproteína de muito baixa densidade

LISTA DE SÍMBOLOS

%	Porcentagem
≥	Maior ou igual
Kg	Kilograma
m^2	Metro ao quadrado
x	Multiplicação
±	Mais ou menos
ºC	Celsius
g	Grama
mg	Miligrama
CO_2	Dióxido de Carbono
+	Adição
mL	Mililitros
µL	Microlitros
:	Divisão
I	Número um em romanos
II	Número dois em romanos
µ	Micra
p<	Valor de p menor que
pg	Picrograma
$µ^2$	Micra ao quadrado
$pixel^2$	Pixel ao quadrado

SUMÁRIO

	INTRODUÇÃO	17
1	**OBJETIVOS**	27
1.1	**Geral**	27
1.2	**Específicos**	27
2	**MATERIAL E MÉTODOS**	28
2.1	**Animais e dieta experimental**	28
2.2	**Infecção experimental e eutanásia**	29
2.3	**Pesagem e comprimento dos animais**	29
2.4	**Pesagem dos órgãos**	29
2.5	**Análises bioquímicas (lipidograma)**	30
2.6	**Índice de adiposidade**	30
2.7	**Obtenção do lavado peritoneal para cultura de células periteneais, análise de perfil de citocinas e citometria de fluxo**	30
2.8	**Análise histopatológica do rim**	31
2.9	**Contagem de glomérulos**	33
2.10	**Análises morfométricas**	33
2.11	**Análise das áreas capilares glomerulares através da quantificação por pixels**	34
2.12	**Quantificação de colágeno ao redor dos vasos renais através da polarização**	34
2.13	**Análise estatística**	34
3	**RESULTADOS**	36
3.1	**Massa corporal e comprimento dos animais**	36
3.2	**Índice de adiposidade**	38
3.3	**Peso do órgão**	39
3.4	**Lipidrograma e glicemia**	40
3.5	**Análise de citocinas e quimicionas**	43
3.6	**Análise de áreas de capilares glomerulares através da quantificação por pixels**	49
3.7	**Análise histopatológica**	50

3.8 **Análise de áreas de capilares glomerulares através da quantificação por pixels** 55
3.9 **Análise histopatológica** 57
4 **DISCUSSÃO** 65
CONCLUSÕES..... 74
REFERÊNCIAS 75

INTRODUÇÃO

Epidemiologia

A esquistossomose é uma doença tropical negligenciada endêmica em 78 países que infecta cerca de 229 milhões de pessoas em áreas tropicais e subtropicais, estando grande parte dos casos, concentrados no continente africano. (STEINMANN et al., 2006; BARRY et al., 2013; CDC, 2020; WHO, 2022).

A esquistossomose humana é causada por sete espécies de trematódeos sendo elas: *Schistosoma mansoni, S. haematobium, S. japonicum, S. intercalatum, S. mekongi, S. malayensis* e *S. guineensis,* onde *S. mansoni, S. haematobium* e *S. japonicum* são consideradas as maiores causas da esquistossomose globalmente (GRYSEELS et al., 2006; COLLEY et al., 2014; BLANTON, 2019).

No Brasil, a esquistossomose é causada pelo trematódeo digenético *Schistosoma mansoni* Sambon, 1907 e acredita-se que tenha chegado ao país através de escravos traficados que aportaram na região litorânea do oceano atlântico e migraram para o interior (COURA; AMARAL, 2004).

A esquistossomose é uma doença de caráter endêmico com baixos níveis de letalidade, alta prevalência e alto índice de morbidade. A doença foi caracterizada por ocorrer primeiramente em áreas rurais, mas evoluiu em conjunto com a população para os centros urbanos. A esquistossomose e a vulnerabilidade social estão intimamente associadas, assim como as condições ambientais precárias e a falta de saneamento básico (REIS, 2018).

O Brasil possui um histórico de saneamento inerente à saúde pública, levando em consideração que o aumento das desigualdades sociais influencia a manutenção das condições insalubres de vivência, levando a um gigantesco déficit de saúde que acaba contribuindo para a manutenção de doenças (REIS, 2018).

No país, as áreas endêmicas são compreendidas pelos estados de Minas Gerais, Espírito Santo, Bahia, Pernambuco, Paraíba, Sergipe, Alagoas e Rio Grande do Norte e que de acordo com o Ministério da Saúde, aproximadamente 1,5 milhões de pessoas estariam infectadas no país (KATZ, 2018; BRASIL, 2021).

O parasito e seu ciclo biológico

O *Schistosoma mansoni* é um trematódeo digenético que se desenvolve no sistema portal venoso do ser humano, onde o macho e a fêmea possuem dimensões de tamanho diferentes, sendo no macho presentes as estruturas responsáveis pela fixação nas paredes dos vasos sanguíneos, chamadas de ventosas, também a presença de um canal ginecóforo responsável por abrigar a fêmea e um tegumento revestido de pequenas estruturas chamadas de tubérculos que são responsáveis pela locomoção do parasito (MACHADO-SILVA; LANFREDI; GOMES, 1997; ANDRADE, 2009).

Os vermes adultos habitam as vênulas do plexo hemorroidário inferior e as ramificações das veias mesentéricas do seu hospedeiro, principalmente a veia mesentérica inferior, onde migram para a região da submucosa intestinal para a fêmea realizar a oviposição. Cada fêmea ovipõe em média, 300 a 400 ovos por dia nas quais levam cerca de sete a dez dias para atingir o amadurecimento (REY, 2008; NEVES, 2016).

Uma fração dos ovos conseguem atravessar a parede dos vasos na lâmina propria do epitélio, chegando à luz intestinal onde em um intervalo de seis dias, serão eliminados juntamente com as fezes. No instante que as fezes entram em contato com coleções de água doce sob influência de oxigenação, luminosidade e temperatura, os miracídios dentro do ovo eclodem, e nadam ativamente em busca de seu hospedeiro invertebrado (CARVALHO; COELHO; LENZI, 2008).

Os moluscos do gênero *Biomphalaria*, hospedeiros intermediários do *S. mansoni* no Brasil, são encontrados em uma extensa variedade de habitats onde a velocidade de vazão da água é lenta e há vegetação flutuante e enraizada presente, além de estarem distribuídos em grandes áreas geográficas e suas populações estarem adaptadas a diferentes condições (WORLD HEALTH ORGANIZATION, 1957; JURBERG et al., 1987).

Após cerca de quatro a seis semanas da penetração no molusco e em condições ideais de oxigenação da água, temperatura e luminosidade, as cercarias começam a ser eliminadas através da formação de bolsas vesiculares no epitélio do invertebrado, nadam ativamente e penetram pela pele ou mucosas de hospedeiros susceptíveis com o auxílio de enzimas proteolíticas e ação mecânica de movimentos rotatórios exercidos pela cauda (STADECKER et al., 2004; WILSON et al., 2007; REY, 2008).

Já na pele do hospedeiro vertebrado, as cercarias sofrem mudanças morfológicas, antigênicas e bioquímicas, sendo chamadas de esquistossômulos, os últimos estágios larvais

do parasito. Estes chegam aos vasos sanguíneos e linfáticos. Aqueles que não sofrerem eliminação pelo sistema imune serão distribuídos para outros sítios. Grande parte deles alcança o fígado, onde atingem sua maturidade sexual no sistema porta. Neste sítio, os vermes adultos se acasalam e migram para as veias mesentéricas iniciando a postura de ovos, completando seu ciclo evolutivo. (PEARCE; MACDONALD, 2002; WILSON et al., 2007).

Os ovos que não forem eliminados juntos com as fezes permanecem retidos nos vasos capilares da mucosa intestinal ou são realocados para o fígado. As principais manifestações da patologia são desenvolvidas pelos ovos dos parasitos presos nos tecidos, contendo os miracídios retidos no ovo que liberam um conjunto de secreções enzimáticas e glicoproteicas que são denominadas como Antígeno Ovular Solúvel (SEA) e que desencadeiam uma reação inflamatória, ativando o sistema imunológico celular do hospedeiro e levando a formação de granulomas (STADECKER et al., 2004; ANDRADE, 2009; AMARAL et al., 2017).

O granuloma esquistossomótico é uma estrutura espessa, híbrida e dinâmica, composta tanto por moléculas do ovo do parasito, quanto do hospedeiro vertebrado, que gera uma série de alterações funcionais e teciduais, podendo desencadear ulcerações, micro hemorragias e pseudopólipos. São um conjunto restrito de células inflamatórias compostas principalmente por macrófagos, linfócitos e eosinófilos entrepostos à uma matriz extracelular rica em colágeno. (HURST; WILLINGHAM; LINDBERG, 2000; PEARCE; MACDONALD, 2002; GRYSEELS, 2012).

Por ser um processo dinâmico e complexo, a formação do granuloma pode ser compreendida em quatro fases: a fase de iniciação, a fase de acumulação, a fase efetora e por último, a fase de resolução. Todas essas fases citadas envolvem as células do tipo T que são totalmente necessárias para a formação do granuloma. Durante a fase de iniciação, os macrófagos são trazidos através de um estímulo inflamatório contínuo, e, desempenhando o papel de células apresentadoras de antígenos, ativam os linfócitos T CD4+, gerando a formação de um núcleo na lesão granulomatosa. Na fase de acumulação, os linfócitos T CD4+ se aglomeram no local da lesão e recrutam outras células efetoras, sendo mais células do tipo T, como também eosinófilos e macrófagos que serão importantes para destruição do patógeno e responsáveis por fortalecer a estrutura granulomatosa (CO et al., 2004).

No decorrer da fase efetora, as células T CD4 + irão atuar através de uma série de mecanismos efetores diretos contra o patógeno, bem como a modulação e recrutamento de outras células efetoras. E por fim, dado que o patógeno tenha sido anulado, o conjunto de células infiltradas é reduzida e há a indução da formação de tecido cicatricial. A resolução da

reação granulomatosa termina em um estado de fibrose que tem a função de sedimentar o conteúdo do granuloma (CO et al., 2004).

Os rins

Os rins são órgãos estruturalmente complexos, ao mesmo tempo indispensáveis para a sobrevivência humana desde os primórdios de seu desenvolvimento embrionário (WANG; GARRETT, 2017).

Os rins são diretamente responsáveis pela excreção de resíduos metabólicos e de fármacos encontrados no sangue, função essa que está ligada à osmorregulação e homeostase de fluidos. Esses órgãos também são responsáveis pela síntese de vitamina D, mineralização óssea, controle da pressão arterial e participa no desenvolvimento de eritrócitos. Apesar de serem pequenos, quando comparados a outros órgãos de um indivíduo adulto, os rins são extremamente vascularizados. Estes órgãos são responsáveis por receber e filtrar um volume sanguíneo alto, podendo ser estimado cerca de 20% do total da produção cardíaca. Em indivíduos adultos, os rins são responsáveis pela produção de em média 1 litro de urina por dia, que é produzida e armazenada pelos néfrons, que são as unidades básicas e funcional dos rins. Estima-se que um indivíduo adulto possua cerca de 1 a 2,5 milhões de néfrons no tecido renal de um humano adulto e que um camundongo possua cerca de 12 a 16 mil néfrons por rim variando de acordo com a cepa (BRENNER; BEEUWKES, 1978; STEIN et al., 1978; PUELLES et al., 2011; SHORT et al., 2014).

Macroscopicamente os rins se dividem em duas regiões: a medula, uma seção interna do rim e o córtex renal, na parte externa. Ambos possuem diferentes estruturas do néfron, unidade importante para o funcionamento renal. Existem dois tipos de néfrons: 1- néfrons justamedulares localizados perto da junção córtico-medular e ao longo das alças de Henle, adentrando a medula renal; 2- néfrons superficiais com seus glomérulos localizados perto da superfície do córtex renal (BULGER, 1981; MCCORMICK; ELLISON, 2014; MADRAZO-IBARRA ANTONIO; VAITLA PRADEEP, 2022).

A medula renal é constituída dos tubos provindos do córtex, na qual apresentam uma papila, pirâmide renal, os cálices maior e menor, e a pelve renal onde será formada a urina. No córtex, são encontrados os néfrons responsáveis pela filtração sanguínea. O néfron é composto pelo corpúsculo renal envolto por uma cápsula glomerular (cápsula de Bowman), um espaço urinário ou espaço capsular, os túbulos contorcidos proximal e distal, a alça de Henle e o túbulo coletor (MCMAHON, 2016).

O corpúsculo renal ou glomérulo renal, possui um conjunto de capilares forrados por um endotélio fenestrado frágil, uma complexa malha de proteínas que formam a membrana basal glomerular, podócitos que ajudam a criar uma fenda de filtração, servem como suporte de integridade e sustentação de capilares e células mesangiais que também auxiliam na manutenção da integridade do tufo glomerular e da hemodinâmica de filtração e que em conjunto, permitem a filtragem contínua do volume plasmático (POLLAK et al., 2014).

Colesterol e obesidade

Como resultado dos hábitos de vida da sociedade moderna, indivíduos acabam escolhendo refeições rápidas e ricas em energia que tipicamente são de origem industrial e contêm gorduras saturadas, conservantes, sódio, açúcares entre outros ingredientes que, quando ingeridos com uma certa frequência e em grande quantidade, podem levar a problemas de saúde como a obesidade (BRASIL, 2014).

A obesidade tem um impacto negativo em praticamente todo o sistema corporal e é um grande problema de saúde pública. Aumenta a chance de adquirir uma variedade de doenças, incluindo diabetes, câncer, problemas musculoesqueléticos, doenças cardiovasculares, além de problemas de saúde mental, todos com consequências significativas para a qualidade de vida e de produtividade no trabalho (ANANDACOOMARASAMY et al., 2008; ANSTEY et al., 2011; CZERNICHOW et al., 2011; SINGH et al., 2013; LAUBY-SECRETAN et al., 2016).

A obesidade pode atingir qualquer pessoa em qualquer idade. A prevalência dessa comorbidade tem crescido em adultos e crianças de todas as idades, independentemente da localização geográfica, etnia ou posição socioeconômica, de acordo com estudos anteriores. Como já dito, afeta todos os sexos e todas as idades, mas em países de baixa renda, é mais prevalente em grupos desfavorecidos e em países de alta renda, a comorbidade é mais difundida entre indivíduos de meia-idade, principalmente em mulheres (SWINBURN et al., 2011; AFSHIN et al., 2017).

Já existe um amplo conhecimento de que as taxas globais de obesidade triplicaram entre os anos de 1975 e 2016, o que implica que mais de 1 milhão e 900 mil adultos e cerca de 41 milhões indivíduos até cinco anos apresentam um quadro de sobrepeso ou até mesmo obesos (WHO, 2021) No Brasil, de acordo com o Ministério de Saúde, o número de obesos

no país permaneceu inalterado entre 2012 e 2014. Dados do mesmo ministério, por outro lado, revelam que a população brasileira está cada vez mais acima do peso (FERREIRA; SZWARCWALD; DAMACENA, 2019).

Dietas hipercalóricas são importantes contribuintes para o desenvolvimento da obesidade e comorbidades associadas. Essas dietas produzem acúmulo de triglicerídeos no fígado, além de alterar o metabolismo e aumentar o risco de diabetes mellitus 2, disposição a resistência à insulina, ganho de peso e danos hepáticos. Além disso, essas dietas estão diretamente relacionadas com o aumento dos níveis séricos de colesterol e LDL (lipoproteína de baixa densidade) e a diminuição sérica de HDL (lipoproteína de alta densidade) (LAWRENCE, 2013; ZHAO et al., 2013; HARBRON et al., 2014; KOOPMAN et al., 2014; XU et al., 2015).

As lipoproteínas de alta densidade são um tipo de lipoproteína que realiza o transporte reverso. Eles transportam o colesterol dos tecidos periféricos para o fígado, onde é processado e decomposto em ácidos e sais biliares. Como resultado, quando as concentrações de lipídios circulantes são irregulares, compostos nocivos se acumulam no meio intracelular e o fígado sofre danos celulares devido à lipotoxicidade. Já as lipoproteínas de baixa densidade são partículas ricas em colesterol que compartilham o colesterol na corrente sanguínea e consequentemente, gera um acúmulo dessa lipoproteína no compartimento plasmático resultando em hipercolesterolemia. E as proteínas de densidade muito baixa são lipoproteínas que transportam ácidos graxos na forma de triglicerídeos, que são gerados pelo fígado e utilizados como fonte de energia (LUDKE; LÓPEZ, 1999; VAZ et al., 2006; T et al., 2013; LACERDA; BOCK; FUNCHAL, 2015).

A hipercolesterolemia, muitas vezes conhecida como colesterol alto, é caracterizada por níveis excessivos de colesterol no sangue. Essas moléculas são absorvidas no intestino, transferidas para o fígado e depois entregues à circulação pelas lipoproteínas LDL. A hipercolesterolemia é uma combinação de hiperlipidemia (níveis elevados de lipídios no sangue) e hiperlipoproteinemia (níveis elevados de lipoproteínas no sangue) (DURRINGTON, 2003; T et al., 2013).

Esquistossomose e injúria renal

A injúria renal na esquistossomose vem sendo apresentada principalmente pelo envolvimento do glomérulo renal, onde são bem descritos na literatura a forma

hepatoesplênica da doença associada a lesões glomerulares, disfunções tubulares renais, proteinúria, entre outros tipos de lesões renais (ANDRADE; ROCHA, 1979; ANDRADE; MARCK, 1984; HANEMANN et al., 2013; DUARTE et al., 2014).

Já é sabido que um dos fatores de acometimento glomerular na esquistossomose, é de natureza imunológica, onde os antígenos do verme adulto em sua maioria estão relacionados ao quadro de glomerulopatia, além de ocorrer o mesmo evento com os antígenos solúveis do ovo. Estudos por DE BRITO e colaboradores (1998) mostraram através da técnica de imunomicroscopia a presença de antígenos solúveis nas estruturas glomerulares (CAMUS et al., 1975; MADWAR; VOLLER, 1975; VAN MARCK, 1983; BARSOUM, 1993; MARTINELLI; ROCHA, 1996; DE BRITO et al., 1998).

Essas lesões glomerulares estão intimamente associadas a mecanismos de hipersensibilidade do tipo II, onde são gerados a partir dos antígenos dos ovos e dos vermes, coleções de imunocomplexos na circulação, que acabam se depositando nos capilares glomerulares, gerando uma reação com auxílio do sistema complemento e, consequentemente, causando injúria tecidual (DUARTE et al., 2020).

Os antígenos responsáveis pela injúria tecidual glomerular já são bem descritos na literatura. São moléculas de polissacarídeos com alto peso molecular, provindos do tubo digestivo dos helmintos em sua forma adulta, são eles: CCA (Antígeno Catódico Circulante de 30 kDa) e o CAA (Antígeno Anódico Circulante de 70 kDa) (VAN DAM et al., 2004; QUEIROZ, 2012).

Além da lesão glomerular de natureza imunológica, estudos mostram também que alterações morfológicas hepáticas podem contribuir na constituição de lesões glomerulares. Essas alterações vão desde a severidade e o tempo de infecção (infecção nas fases aguda e crônica), carga parasitária, questões genéticas, envolvimento hepático resultante da circulação colateral e da inaptidão do sistema fagocítico hepático (SOBH et al., 1987, 1991; DUARTE et al., 2020).

Baseando-se nos achados histológicos, a glomerulopatia esquistossomótica pode ser classificada em seis classes, que podem ser encontradas na tabela 1 (BASSILY et al., 1976; SOBH et al., 1990, 1995; MARTINELLI et al., 1992; BARSOUM et al., 1996; BARSOUM, 2004; FP; ALPERS, 2010).

Tabela 1: Classificação das glomerulonefrites

Classe	Nomenclatura	Características
Classe I	Glomerulonefrite mesangioproliferativa	Deposição de complexos imunes (IgM; C3) com a presença de antígenos esquistossomóticos (CCA/CAA)
Classe II	Glomerulonefrite exsudativa	Invasão de monócitos, eosinófilos e neutrófilos no mesângio; deposição de C3 (geralmente associado a IgM e IgG) no mesângio e subendotélio; usualmente ocorre em coinfecções de *S. mansoni* com espécies de salmonela.
Classe III	Glomerulonefrite membranoproliferativa	Proliferação mesangial, expansão da matriz e sua interposição entre o endotélio e a membrana basal glomerular.
Classe IV	Lesão esclerosante segmentar e focal	Características mistas; se relaciona com o grau de fibrose hepática associado a esquistossomose. Se associa também com anormalidades séricas de IgA, assim como a deposição de IgA nos túbulos e glomérulos.
Classe V	Amiloidose	Ocorre em casos de inflamações crônicas decorrentes da infecção esquistossomótica prolongada.
Classe VI	Glomerulonefrite crioglobulinêmica	Associa-se ao vírus da hepatite C

Fonte: adaptada de BARSOUM, et al., 1996; BARSOUM et al., 1998; BARSOUM, 2004; BASSILY et al., 1976; MARTINELLI et al., 1992; SCHENA; ALPERS, 2010; SOBH et al., 1987.

A forma histológica mais comum relatada na literatura é a glomerulonefrite membranoproliferativa, entretanto, estudos mostram que há um padrão predominante na esquistossomose associado à glomeruloesclerose segmentar e focal (ANDRADE; MARCK, 1984; RAMOS; ANDRADE, 1987; RODRIGUES et al., 2010; DOS-SANTOS et al., 2011; DUARTE et al., 2020).

Em uma investigação recente de indivíduos com glomerulopatia associada à esquistossomose, a histologia renal revelou que cerca de 70% dos pacientes apresentavam uma prevalência no padrão membranoproliferativo. E que aproximadamente um terço desses pacientes acabou desenvolvendo doença renal terminal (DRT), independentemente do tipo histológico e foi necessário o tratamento com diálise (NEVES et al., 2020).

Obesidade e Injúria renal

A relação entre obesidade e doença renal não foi claramente estabelecida até a última década, e se manifesta primariamente de forma silenciosa, com o desenvolvimento microalbuminúria e/ou filtração renal consideravelmente aumentada, ou, menos comumente, proteinúria associada ou não a vários graus de insuficiência renal, muitas vezes sendo descoberta apenas quando a doença está em estágio muito avançado, quando as alterações são irreversíveis (NATIONAL INSTITUTES OF HEALTH; NATIONAL INSTITUTE OF DIABETES AND DIGESTIVE AND KIDNEY DISEASES, 2012).

A doença renal crônica (DRC) é um distúrbio caracterizado por um comprometimento progressivo da função e/ou estrutura renal que, se presente há mais de três meses, com consequências para a saúde muitas vezes permanentes (HEWITSON, 2009; NEPHOLOGY, 2013). Quando a doença renal é acompanhada de obesidade e outras doenças crônicas como a síndrome metabólica, pode haver um maior desenvolvimento e progressão para o estágio crônico da doença, impulsionando citocinas, diminuindo a adiponectina, aumentando a leptina e modificando o grau de inflamação (NASHAR; EGAN, 2014).

A obesidade contribui para alterações nas funções fisiológicas e anatomopatológicas renais. Essa ligação envolve sinalização de mediadores metabólicos, resistência à insulina, inflamação, dislipidemia, resposta imunológica inadequada, irregularidades na hemodinâmica renal e estresse oxidativo (FELIZARDO, 2014).

Quando falamos sobre os aspectos histológicos, a obesidade tem sido diretamente associada ao quadro de glomeruloesclerose segmentar e focal secundário, sendo renomeada de glomerulopatia associada à obesidade (DE VRIES et al., 2014). Estudos anteriores apontam avaliações bem criteriosas para o diagnóstico da glomerulopatia associada à obesidade, sendo esses, o índice de massa corporal $\geq 30 kg/m^2$, além do desenvolvimento da glomerulomegalia (hipertrofia glomerular), podendo seguir ou não um padrão histológico de lesão fibrótica da glomeruloesclerose focal (onde menos de 50% dos glomérulos são afetados) e segmentada (menos de 50% do tufo glomerular é afetado) (D'AGATI; KASKEL; FALK, 2011).

A obesidade pode produzir alterações como doença hepática não alcoólica como resultado do acúmulo de ácidos graxos, que está relacionado com dietas ricas em carboidratos ou ácidos graxos saturados (GREEN; HODSON, 2014). O consumo excessivo de alimentos tem o mesmo efeito, pois o lipídio gerado e ingerido não tem distribuição suficiente para

evitar o acúmulo no fígado, levando à oxidação e, eventualmente, causando esteatose e resistência à insulina. Outras variáveis implicadas na fisiopatologia da esteatose incluem estresse de retículo endoplasmático e alterações nas vias metabólicas (BIRKENFELD; SHULMAN, 2014).

Albuminuria, glomerulomegalia, expansão da matriz mesangial, espessamento da membrana basal glomerular (MBG), glomeruloesclerose, aumento de moléculas fibróticas (colágeno de tipo 4, inibidor do ativador do plasminogênio I e fator de crescimento endotelial) também são observados em modelos animais de obesidade, particularmente obesidade induzida por dieta hiperlipídica, como bem como aumento da inflamação e estresse oxidativo (JIANG et al., 2005; DEJI et al., 2009; MIN et al., 2014; FANG et al., 2015).

O acúmulo de lipídios foi encontrado em células mesangiais, podócitos e células epiteliais do túbulo proximal, que parecem ser particularmente vulneráveis a danos causados pela interrupção do metabolismo lipídico normal, uma vez que as fontes predominantes de energia se originam da oxidação de ácidos graxos (BOBULESCU, 2010; YAMAMOTO et al., 2017). Quando a taxa de entrada de ácidos graxos (captação e síntese) excede a taxa de saída (oxidação e secreção), há o desenvolvimento de esteatose renal (POSTIC; GIRARD, 2008; YANG et al., 2017).

Em estudos anteriores com o uso de animais com quadro de nefropatia induzida por uma dieta rica em lipídeos, percebe-se que em grande escala, quando o metabolismo lipídico renal se encontra alterado, há concentração de ácidos graxos em forma de triglicerídeos gerando diminuição enzimática e elevação de enzimas diretamente envolvidas no processo de lipogênese (KUME et al., 2007). De fato, é sabido na literatura que a deposição anormal de lipídios na estrutura renal, é responsável por modificar estruturas e alterar funções de células renais (JIANG et al., 2005; KUME et al., 2007; DEJI et al., 2009; BOBULESCU, 2010; DE VRIES et al., 2014).

1 **OBJETIVOS**

1.1 **Geral**

Realizar uma avaliação histopatológica de glomérulos renais na esquistossomose aguda experimental em camundongos alimentados com uma dieta hipercolesterolêmica, além de delinear o perfil bioquímico (lipidograma) e de resposta imunológica nos grupos experimentais.

1.2 **Específicos**

a) Observar os efeitos estruturais e teciduais da hipercolesterolemia induzida em camundongos Swiss Webster infectados ou não, nos glomérulos renais;
b) Realizar estudos histopatológicos e morfométricos de glomérulos para avaliar o impacto da infecção por *S. mansoni* e da dieta hipercolesterolêmica nesta estrutura renal;
c) Avaliar pela dosagem de citocinas (através de células peritoneais extraídas do lavado peritoneal) o perfil de respostas imunológica dos grupos infectados e alimentados com dieta hipercolesterolêmica ou não.
d) Avaliar através de técnicas bioquímicas o perfil lipídico dos grupos experimentais.

2 **MATERIAL E MÉTODOS**

2.1 **Animais e dieta experimental**

Foram utilizados 20 *Mus musculus* Swiss Webster fêmeas, após o período de desmame (21 dias), oriundos do Biotério da Disciplina de Parasitologia da Faculdade de Ciências Médicas (FCM) da Universidade do Estado do Rio de Janeiro (UERJ). Este trabalho foi aprovado pela Comissão de Ética no Uso de Animais da UERJ, sob o número 028/2018, do Instituto de Biologia Roberto Alcântara Gomes (IBRAG), localizado na própria universidade.

É notório que grande parte dos estudos sobre esquistossomose em camundongos seja realizada com animais do mesmo sexo e em sua maioria com fêmeas. Experimentos com animais do mesmo sexo são utilizados para prevenir a gestação durante o procedimento experimental e o motivo do uso somente de fêmeas, na maioria dos casos, se dá devido ao não estabelecimento de uma "ordem social" que acontece em grupos de animais machos, evitando luta ou estresse. Outro fator significativo está relacionado com as respostas humoral e celular mais intensas, assim como a patologia mais elevada (hepatomegalia e esplenomegalia) nas fêmeas quando comparadas com animais machos (ELOI-SANTOS et al., 1992).

Os animais, pesando aproximadamente de 15 a 20 gramas, foram mantidos em caixas de polipropileno (40 x 33cm), em sala com temperatura (21 ± 1ºC) e umidade (60 ± 10%) controladas; exaustão perdurável e ciclos de claro/escuro a cada doze horas. Tiveram livre acesso à água e ração de acordo com os grupos experimentais.

Os grupos controle sem dieta hiperlipídica, receberam uma ração padrão de laboratório (normocalórica) composta por 60% de carboidratos, 28% de proteínas e 12% de lipídios, fornecidas pela NUVILAB CR-1-NUVITAL (Nutrients Ltda, Colombo, Paraná, Brasil). Já os grupos com a dieta hipercalórica, receberam uma ração específica com grande teor de gordura, composta por 47% de carboidratos, 24% de proteínas e 29% de lipídeos, fornecida pela Prag Soluções, São Paulo, Brasil.

Ambas as dietas foram fornecidas aos animais durante 5 meses para induzir o quadro de hipercolesterolemia antes da infecção, de forma "*ad libitum*", onde os animais permaneceram com suas respectivas dietas desde o desmame até a eutanásia.

2.2 **Infecção experimental e eutanásia**

Após cinco meses da administração das dietas experimentais, parte dos animais (1 parte com dieta normocalórica e 1 parte com dieta hipercalórica) com 5 animais cada foram infectados (na mesma fase do ciclo estral) com 100 cercarias de *Schistosoma mansoni* da cepa BH, provenientes de caramujos da espécie *Biomphalaria glabrata*, oriundas do Laboratório de Malacologia do Instituto Oswaldo Cruz, FIOCRUZ – Rio de Janeiro.

Após a infecção, os grupos experimentais foram estabelecidos em quatro grupos, com 5 animais cada, separados pelo tipo de dieta: 1- Grupo controle com Dieta padrão (CDP); 2- Grupo Controle com Dieta Hipercolesterolêmica (CDH); 3- Grupo Infectado com Dieta Padrão (IDP); 4- Grupo Infectado com Dieta Hipercolesterolêmica (IDH).

Após sete meses e uma semana de administração das dietas experimentais e dois meses e uma semana de infecção, os animais foram eutanasiados em câmara contendo Dióxido de Carbono (CO_2). Após a realização de uma técnica de laparotomia xifo-pubiana, os rins foram localizados, removidos e foram pesados com auxílio de uma balança de precisão digital (Bel Engineering LW303i), e em seguida, foram armazenados em formol tamponado a 10% para a realização das análises histomorfológicas e histomorfométricas.

2.3 **Pesagem e comprimento dos animais**

A massa corporal (MC) dos animais foi aferida uma vez por semana com o auxílio de uma balança de precisão (Marte Científica AD 2000) no decorrer de todo o experimento. A variação ponderal foi obtida a partir de um cálculo entre a diferença entre os valores de massa corporal inicial (MCi) e final (MCf). O comprimento naso-anal foi aferido no momento da necrópsia.

2.4 **Pesagem os órgãos**

Após a eutanásia dos animais, os rins foram retirados e pesados em uma balança digital de precisão (Bel Engineering LW303i), e em seguida, armazenados em formalina tamponada a 10% para posterior análises histológicas.

2.5 **Análises bioquímicas (lipidograma)**

As amostras de sangue foram obtidas através da técnica de punção cardíaca antes da toracotomia e foram armazenadas temporariamente em microtubos de 20mL. Em seguida o plasma foi separado por centrifugação a 3,500 rotações por minuto (rpm) durante o tempo de 15 minutos, obtendo-se então o plasma sem hemólise para a execução de dosagens das frações lipídicas: Colesterol Total (CT), Triglicerídeos (TG) e *High Density Lipoprotein* (HDL). Entretanto, os valores de *Very Low Density* (VLDL) e de *Low density lipoprotein* (LDL) foram estabelecidos através da fórmula de *Friedewald* (MARTIN et al., 2013).

O colesterol não HDL foi mensurado através da diferença do valor de HDL do colesterol total. As dosagens bioquímicas foram realizadas através de um equipamento semiautomático de bioquímica (BIOCLIN 100, Quibasa Química Básica, Belo Horizonte, MG, Brasil), utilizando kits seguindo as orientações do fabricante.

E no momento da eutanásia, a glicose foi obtida através captação periférica do sangue, com todos os animais em jejum de 12 horas, com auxílio de um glicosímetro (Accu-Chek Performa).

2.6 **Índice de adiposidade**

Para realizar o cálculo do índice de adiposidade, foi necessário retirar as gorduras visceral e periovariana. Após a remoção, o material foi lavado em solução salina 0,9% e posteriormente pesado com o auxílio de uma balança de precisão (Bel Engineering). Foi considerada a gordura visceral total a soma da gordura visceral em conjunto com a ovariana (PEREIRA et al., 2018).

2.7 **Obtenção do lavado peritoneal para cultura de células peritoneais, análise do perfil de citocinas e citometria de fluxo**

Para obtenção do lavado peritoneal (realizado antes da punção cardíaca e da remoção dos órgãos), foram injetados 5 mL de meio RPMI no abdome dos camundongos dos grupos

experimentais, a fim de realizar a retirada de células peritoneais presentes no peritônio. As células obtidas através desta técnica foram utilizadas para realização da cultura de células e citometria de fluxo. Após a obtenção do lavado, ele foi armazenado temporariamente em gelo até ser processado em cabine de segurança microbiológica.

Na cabine, o material coletado foi transferido para tubos cônicos de 15mL, onde foram devidamente identificados e foram recolhidos cerca de 10µL de células para contagem de macrófagos na Câmara de Neubauer. Foi realizado um cálculo de ajuste de diluição destas células em $2x10^6$/mL no meio RPMI e foi acrescentado o Soro Fetal Bovino (SFB).

Posteriormente, as células de cada amostra foram incubadas em duplicatas, utilizando placas de cultura celular de 24 poços, por aproximadamente 1 hora em estufa de Dióxido de Carbono (5% CO_2) a 37 ºC para estimular a aderência celular.

Após esse período, foi retirado e desprezado o sobrenadante contendo as células não aderidas e foi acrescentada uma solução de lipopolissacarídeo (LPS) para estimular a ativação dos macrófagos durante um período de 48 horas.

Ao final do período de 48 horas, o sobrenadante foi transferido para microtubos e congelado em freezer -80 ºC para posterior dosagem das citocinas IL-12, IL-6, IL-10, TNF-α, MCP-1/CCL-2 e IFN-γ através do método *Citometric Bead Array* (CBA), empregando o *kit Mouse Inflammation* (BD Bioscience, San Jose, CA, USA). Para a análise foi utilizado o citômetro de fluxo FACS Canto II e os dados foram gerados utilizando o programa FCAP Array (BD Bioscience).

2.8 **Análise histopatológica do rim**

Após 24 a 48 horas no fixador formol tamponado a 10%, os rins foram clivados ao meio e foram submetidos a técnica de processamento histológico para a inclusão em parafina (Figura 1).

Figura 1: Etapas de processamento histológico do rim

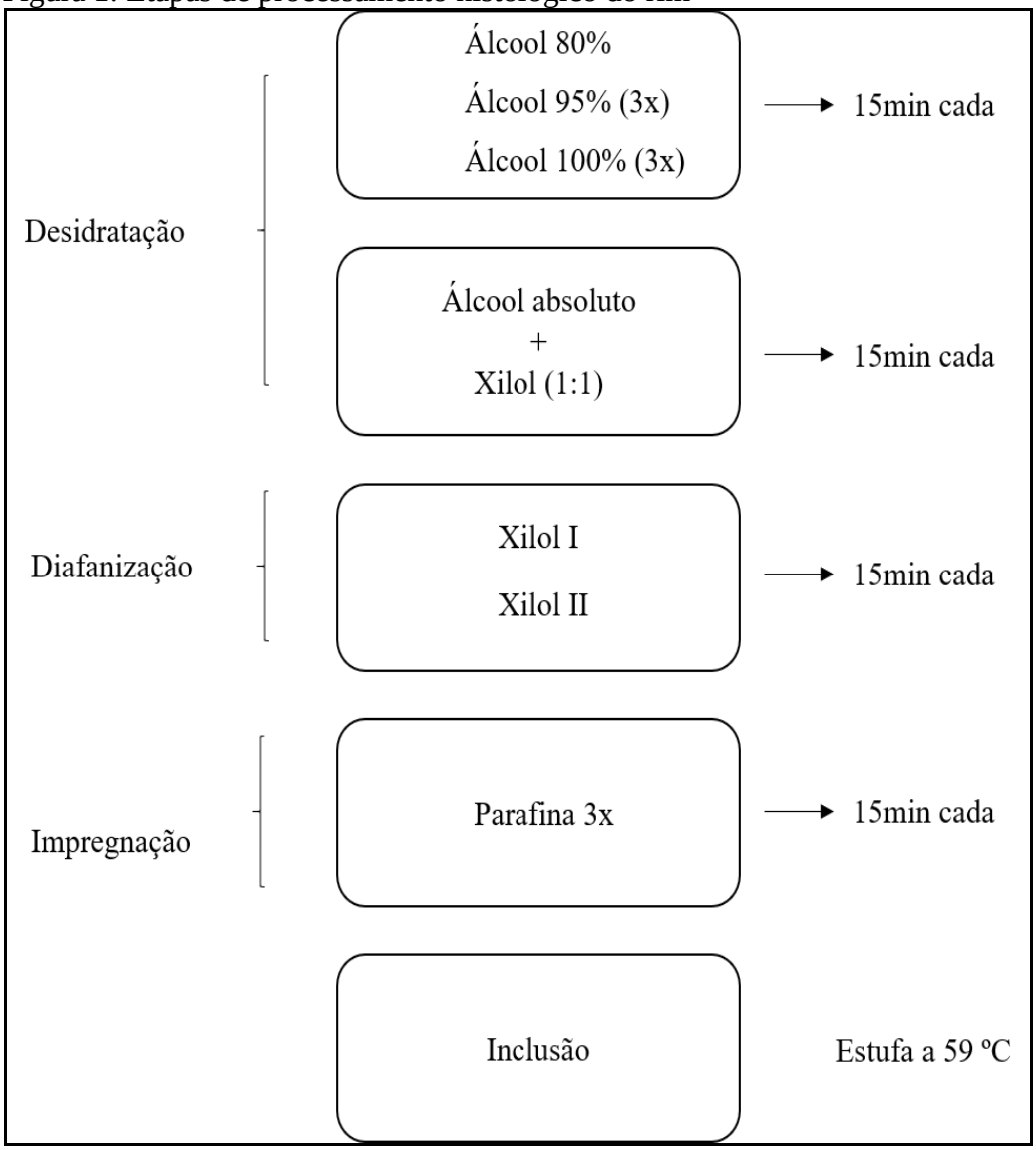

Fonte: Laboratório de Helmintologia Romero Lascasas Porto, 2021

Os blocos de parafina foram cortados seriadamente com auxílio do micrótomo (Leica – RM2125RTS), com espessura de 5µm e fixados em lâminas histológicas pela ação do calor da estufa (59 ºC, por 15 minutos). Posteriormente, os cortes foram corados com Hematoxilina e Eosina (H&E) e Picrosirius Red.

As análises histomorfológicas e histomorfométricas foram realizadas com auxílio de um microscópio de luz (Olympus BX53) equipado com uma câmera digital (Olympus SN 4M04717, U-TV0.35XC2, Tokyo, Japan) e as imagens foram obtidas através do software de computador Olympus cellSens Entry (versão 1.18) e analisadas pelo Image J (versão 1.53K). As análises histopatológicas foram realizadas por dois observadores.

Os cortes histológicos corados com H&E foram utilizados para caracterizar a morfologia do tecido renal, auxiliar a realização das análises morfométricas e quantificar as áreas de fenestrações glomerulares através da visualização computadorizada de pixels. E a coloração de Picrosirius Red foi utilizada para observar a deposição de colágeno em regiões da medula e córtex renal, especificamente nos túbulos renais e tufos glomerulares.

2.9 **Contagem de glomérulos**

Para a realização da contagem de glomérulos foram selecionados 10 campos, preenchidos totalmente por tecido, ao longo de toda extensão da zona cortical, onde foram contados todos os glomérulos com auxílio do microscópio óptico com lente de aumento de 20 vezes. A contagem do número de glomérulos teve como objetivo verificar se a infecção esquistossomótica, a dieta hipercolesterolêmica ou ambas as condições implicam na redução do número de glomérulos na área da zona cortical.

2.10 **Análises morfométricas**

As avaliações morfométricas foram realizadas em 10 glomérulos por animal totalizando 50 glomérulos por grupo. Através da microscopia óptica, com auxílio do programa Olympus cellSens Entry (versão 1.18), cada glomérulo foi selecionado de acordo com sua organização estrutural (tufo glomerular, cápsula de Bowman e espaço urinário bem delimitados) e delimitação do diâmetro do tufo glomerular (padronização para análise).
As variáveis morfológicas analisadas foram: área da cápsula, área do tufo glomerular, área do espaço urinário, diâmetro glomerular. Para obtenção do diâmetro do glomérulo, foi medida a porção equatorial traçando as limitações do mesmo. E a área do espaço urinário foi medida a partir da diferença entre a área da cápsula e a área do tufo glomerular. Todas as análises morfométricas foram realizadas no aumento de 100 vezes no microscópio óptico.

2.11 **Análise de áreas de capilares glomerulares através da quantificação por pixels**

Após a análise histopatológica do tecido renal, foi-se percebido que haviam algumas alterações vasculares pontuais nos glomérulos renais. Então, com auxílio da microscopia de luz (Olympus SN 4M04717, U-TV0.35XC2, Tokyo, Japan), foram selecionados 10 glomérulos de cada animal totalizando 50 glomérulos por grupo experimental onde as capturas de imagem dos glomérulos foram avaliadas com auxílio do software Image J (versão 1.53K). Foram selecionados os pixels equivalentes à coloração do conteúdo celular presente nos capilares fenestrados dos glomérulos pela coloração de H&E. Após a seleção de pixels, foi quantificado o tamanho de áreas que os vasos ocupavam em relação ao tufo glomerular e os resultados foram expressos em porcentagem sendo assim submetidos à análise estatística.

2.12 **Quantificação de colágeno ao redor de vasos renais através da polarização**

Para quantificação de colágeno ao redor dos vasos renais em coloração de Picrosirius, foram selecionadas 5 áreas (de cada animal) contendo os depósitos ao redor desses vasos em campo escuro através da microscopia de polarização (a quantificação foi realizada após a técnica de polarização pela facilidade de captura de áreas birrefringentes). Após a obtenção da medida por pixels foi realizada análise estatística dos dados. A técnica utilizada para obtenção dos valores dessas áreas foi a mesma que utilizamos para quantificação de áreas de capilares glomerulares descritas anteriormente.

2.13 **Análise estatística**

A análise estatística dos dados foi realizada utilizando o programa GraphPad Prism 8. Todas as análises foram submetidas aos testes de normalidade e logonormalidade, onde as amostras foram testadas de acordo com a distribuição gaussiana (distribuição normal) e foram submetidas aos testes de Shapiro-Wilk e Kolmogorov-Smirnov. As amostras que estavam dentro dos padrões de normalidade foram submetidas ao teste estatístico de One Way

ANOVA com pós teste de Bonferroni. E as amostras que não estavam dentro dos padrões de normalidade, o teste estatístico aplicado foi o de Kruskal-Wallis com pós teste de Dunn 's. Além disso, os pós testes só foram realizados quando a análise de variação fosse estatisticamente significativa ($p<0,05$). Todos os resultados foram expressos através de média ± desvio padrão.

3 RESULTADOS

3.1 **Massa corporal e comprimento dos animais**

Pode-se observar no gráfico 1 que após o terceiro mês de experimentação, os grupos começaram a apresentar uma diferença significativa (p<0,0001) entre a massa corporal e essa diferença foi aumentada drasticamente até final dos 7 meses, após a ingestão de dieta hipercolesterolêmica nos grupos CDH e IDH.

Gráfico 1: Média da massa corporal (expressa em gramas) dos grupos de camundongos fêmeas Swiss Webster

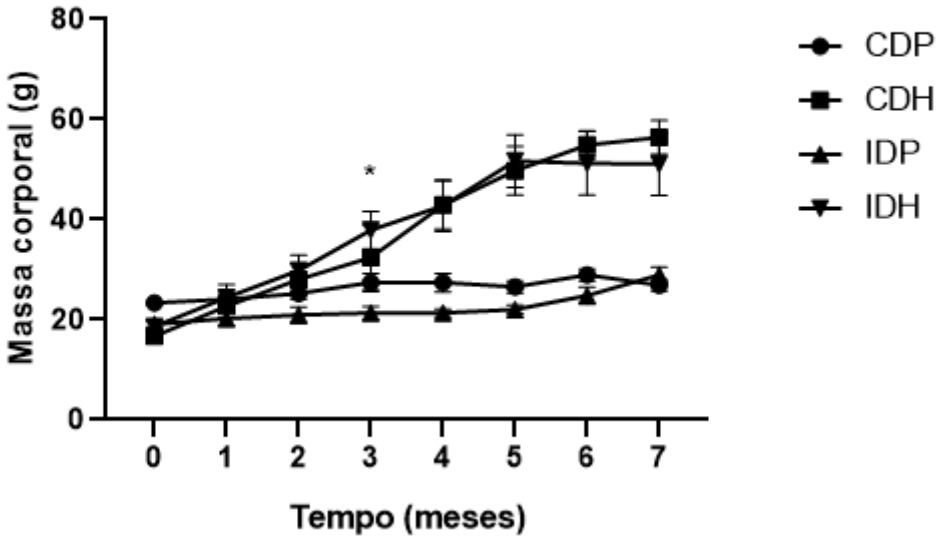

Legenda: **CDP:** controle com dieta padrão; **CDH:** controle com dieta hipercolesterolêmica; **IDP:** infectado com dieta padrão; **IDH:** infectado com dieta hipercolesterolêmica. 0- tempo inicial (em meses); **7-** tempo final (em meses). Diferença significativa (PRISM: p≤0,05 – ANOVA/ pós hoc Bonferroni). Valores representados em média e desvio padrão.

Ao final do experimento análises estatísticas revelaram a diferença significativa (p<0,0001) entre os grupos controle com dieta padrão ao final dos 7 meses (CDPF) e controle com dieta hipercolesterolêmica ao final dos 7 meses (CDHF) e também uma significância (p<0,0001) quando comparados os tempos inicial (CDHI) e final (CDHF) dos grupos com dieta hipercolesterolêmica (gráfico 2).

Gráfico 2: Média da massa (expressa em gramas) corporal inicial e final dos grupos controle sem e com dieta hipercolesterolêmica

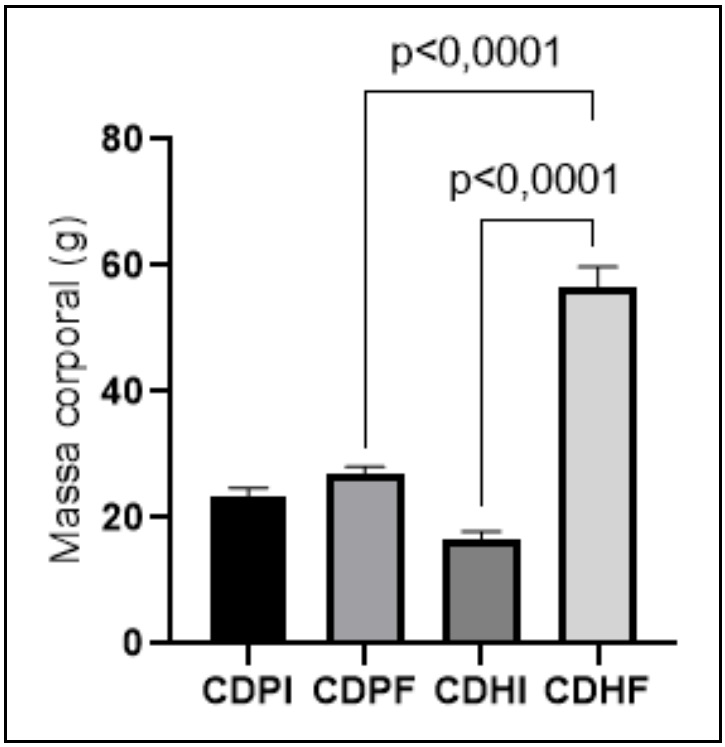

Legenda: **CDPI:** controle com dieta padrão massa no início do experimento; **CDPF:** controle com dieta padrão massa no final do experimento; **CDHI:** controle com dieta hipercolesterolêmica no início do experimento; **CDHF:** controle com dieta hipercolesterolêmica no final do experimento. Diferença significativa (PRISM: $p \leq 0,05$ – ANOVA/ pós hoc Bonferroni). Valores representados em média e desvio padrão.

Quanto ao comprimento dos animais, foi notada uma pequena diferença estatística entre os grupos CDP e CDH ($p<0,05$), CDP e IDH ($p<0,01$) e IDP e IDH ($p<0,01$). Um padrão percebido foi a diferença estatística estar atrelada aos grupos que receberam a dieta rica em colesterol e acredita-se que esse fator, independente da infecção, possa estar relacionado ao maior comprimento dos animais nesses grupos.

Gráfico 3: Média do comprimento dos animais (expresso em centímetros) dos grupos experimentais

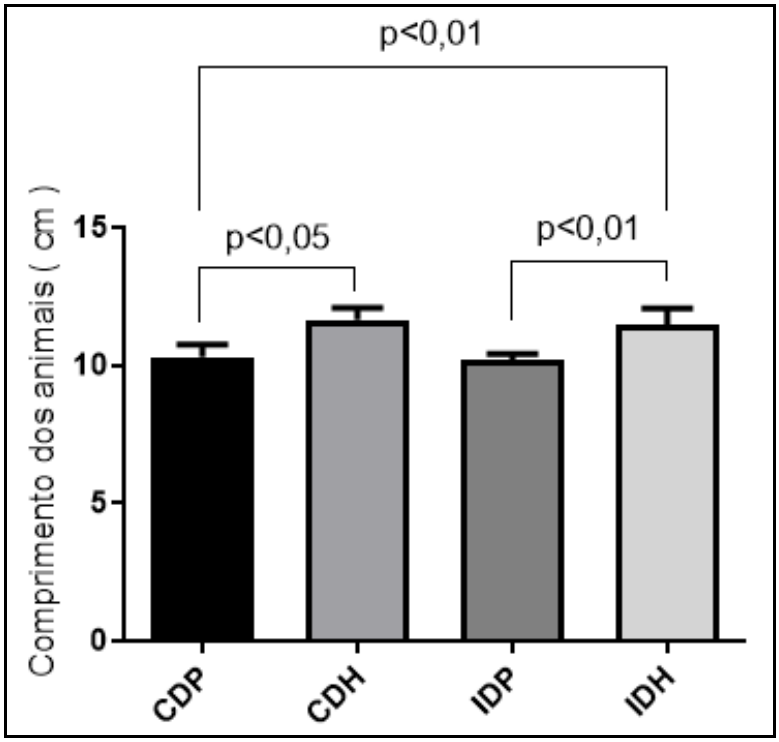

Legenda: **CDP:** controle dieta padrão; **CDH:** controle dieta hipercolesterolêmica; **IDP:** infectado com dieta padrão; **IDH:** infectado com dieta hipercolesterolêmica. Diferença significativa (PRISM: p≤0,05 – ANOVA/ pós hoc Bonferroni). Valores representados em média e desvio padrão.

3.2 **Índice de adiposidade**

O índice de adiposidade é um método bastante utilizado para determinar a gordura corporal. A ingestão de dietas ricas em lipídeos influenciam diretamente na composição desse índice. Quando comparados os grupos CDP e CDH, pode-se observar uma diferença estatística muito significativa (p<0,001) e já esperada nos resultados, devido ao grupo CDP se alimentar com uma dieta contendo apenas 12% de lipídios e ao grupo CDH se alimentando com uma dieta contendo 29% de lipídios em sua composição. Foi também observado o mesmo padrão quando comparados os grupos CDP x IDH (p<0,001) e IDP x IDH (p<0,01), onde percebeu-se a dieta hipercolesterolêmica foi relevante mesmo em grupos de animais infectados.

Gráfico 4: Média do índice de adiposidade (expresso em gramas) dos grupos experimentais

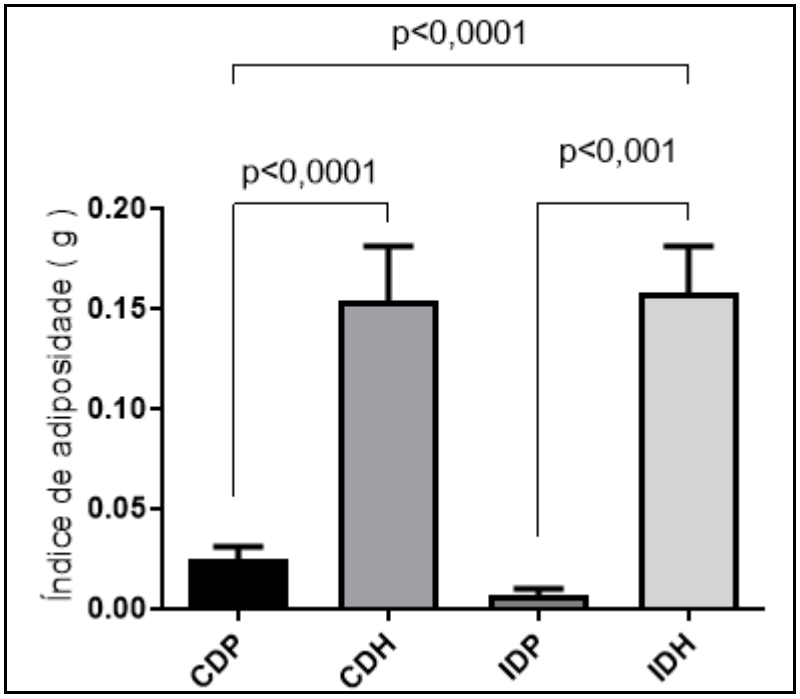

Legenda: **CDP:** controle dieta padrão; **CDH:** controle dieta hipercolesterolêmica; **IDP:** infectado com dieta padrão; **IDH:** infectado com dieta hipercolesterolêmica. Diferença significativa (PRISM: $p \leq 0,05$ – ANOVA/ pós hoc Bonferroni). Valores representados em média e desvio padrão.

3.3 **Peso do órgão**

No que diz respeito ao peso dos rins retirado após a punção cardíaca, foram perceptíveis as diferenças estatísticas entre os grupos CDP e CDH ($p<0,01$), CDP e IDH ($p<0,001$) e IDP e IDH ($p<0,001$) (gráfico 5). É presumido que a dieta hipercolesterolêmica associada ou não a infecção parasitária possa gerar alterações renais, principalmente através do acúmulo de lipídeos em estruturas do rim como túbulos e glomérulos.

Gráfico 5: Média do peso dos rins (expresso em gramas) dos grupos experimentais.

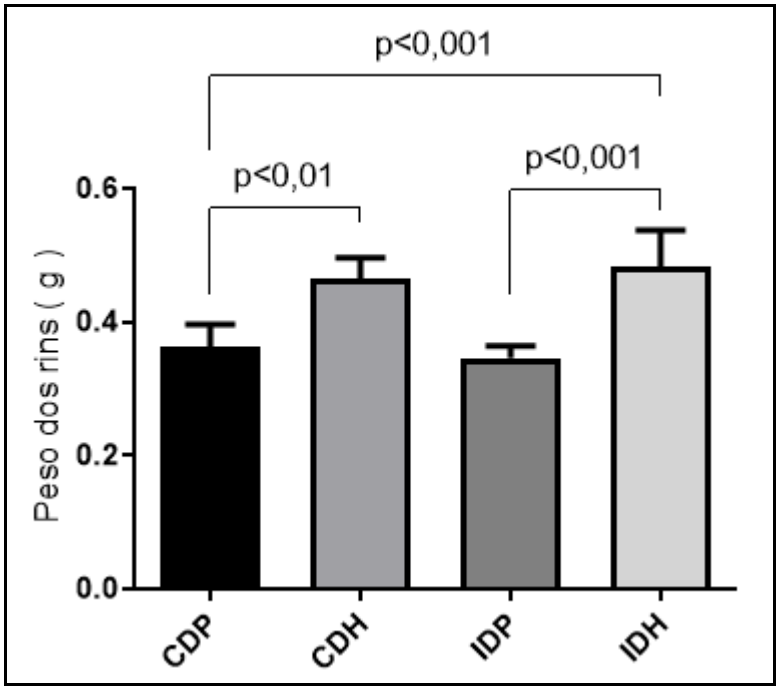

Legenda: **CDP:** controle dieta padrão; **CDH:** controle dieta hipercolesterolêmica; **IDP:** infectado com dieta padrão; **IDH:** infectado com dieta hipercolesterolêmica. Diferença significativa (PRISM: $p \leq 0,05$ – ANOVA/ pós hoc Bonferroni). Valores representados em média e desvio padrão.

3.4 **Lipidograma e glicemia**

Os níveis plasmáticos de colesterol, triglicerídeos, HDL, LDL, VLDL e a glicemia podem ser encontrados nos gráficos 6, 7 e 8.

Os níveis de colesterol se mostraram alterados em quase todos os grupos quando comparados ao grupo controle. Quando comparados o grupo CDP e CDH, podemos observar um aumento estatístico ($p<0,0001$) de 80% nesses níveis, o que já era esperado devido a dieta. Também podemos observar um aumento significativo ($p<0,05$) de 56% nos níveis de colesterol quando comparamos os grupos IDP e IDH.

Quando comparados os grupos CDH e IDH ($p<0,05$) podemos perceber que no grupo com animais infectados observamos uma queda (-25%) nos níveis de colesterol quando comparados ao grupo de animais não infectados com dieta. E mesmo que não tenha apresentado uma diferença significativa, quando comparados os grupos CDP e IDP, pode-se

perceber uma redução de 14% nos níveis séricos de colesterol, o que nos justifica que a infecção foi responsável por esta redução.

Gráfico 6: Concentração de colesterol plasmático total (expresso em miligrama por decilitro) dos grupos experimentais

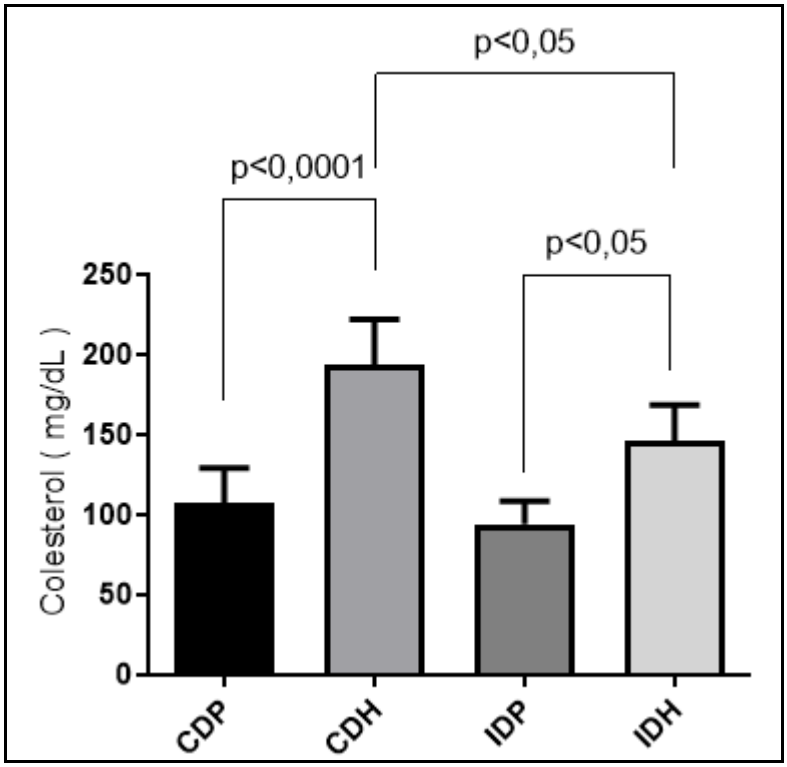

Legenda: **CDP:** controle dieta padrão; **CDH:** controle dieta hipercolesterolêmica; **IDP:** infectado com dieta padrão; **IDH:** infectado com dieta hipercolesterolêmica. Diferença significativa (PRISM: $p \leq 0,05$ – ANOVA/ pós hoc Bonferroni). Valores representados em média e desvio padrão.

Quanto a concentração de triglicerídeos séricos dos grupos experimentais, podemos observar diferenças estatísticas significantes somente quando comparados os grupos com dieta hipercolesterolêmica com e sem infecção. Foi observado um aumento de 59% quando comparados os grupos CDP e CDH ($p<0,05$) e também um aumento de 49% quando comparados os grupos CDP e IDH ($p<0,05$).

Gráfico 7: Concentração de colesterol plasmático total (expresso em miligramas por decilitro) dos grupos experimentais

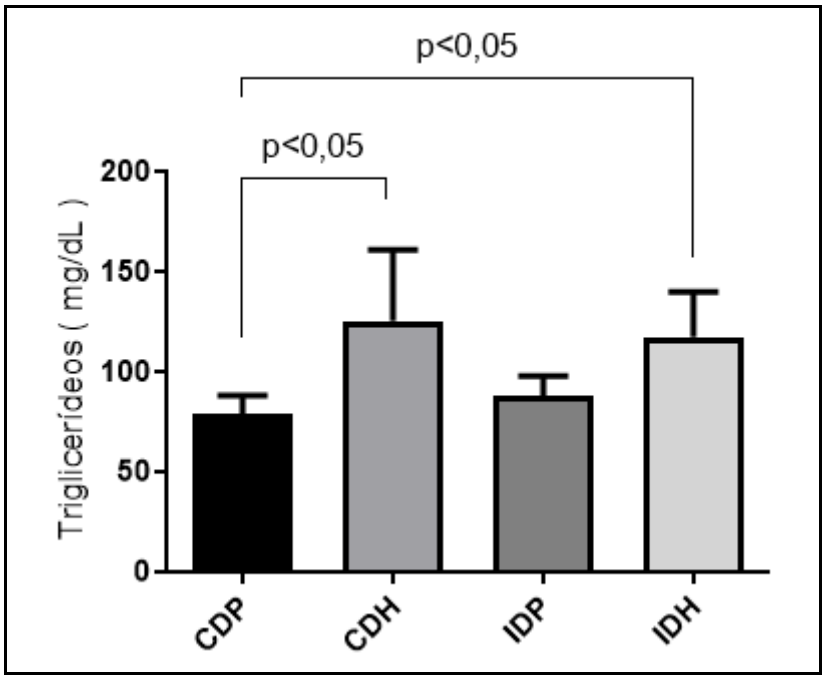

Legenda: **CDP:** controle dieta padrão; **CDH:** controle dieta hipercolesterolêmica; **IDP:** infectado com dieta padrão; **IDH:** infectado com dieta hipercolesterolêmica. Diferença significativa (PRISM: $p \leq 0,05$ – Kruskal-Wallis / pós hoc Dunn's). Valores representados em média e desvio padrão.

As análises do lipidograma restantes se encontram no gráfico 8.

No que se refere à dosagem de HDL, podemos perceber uma diferença estatística ($p<0,05$) apenas no grupo CDP quando comparado ao CDH, com crescimento aproximado de 84%. Em relação ao LDL, também houve um aumento significativo ($p<0,01$) de 84% a níveis séricos nos animais do grupo CDH quando comparados ao grupo CDP.

Quando analisados os níveis séricos de VLDL, podemos observar diferenças estatísticas significativas entre os grupos CDP x CDH ($p<0,05$) e CDP x IDH ($p<0,05$) onde houve o aumento desse analito em 59% e 49% respectivamente.

E por fim, quando se refere aos níveis séricos glicêmicos, podemos observar uma diferença estatística significativa apenas na comparação entre os grupos CDH e IDH, onde houve uma diminuição de 123% no grupo infectado com dieta hipercolesterolêmica.

Gráfico 8: Concentração sérica de HDL, LDL, VLDL e Glicose (expresso em miligramas por decilitro) dos grupos experimentais

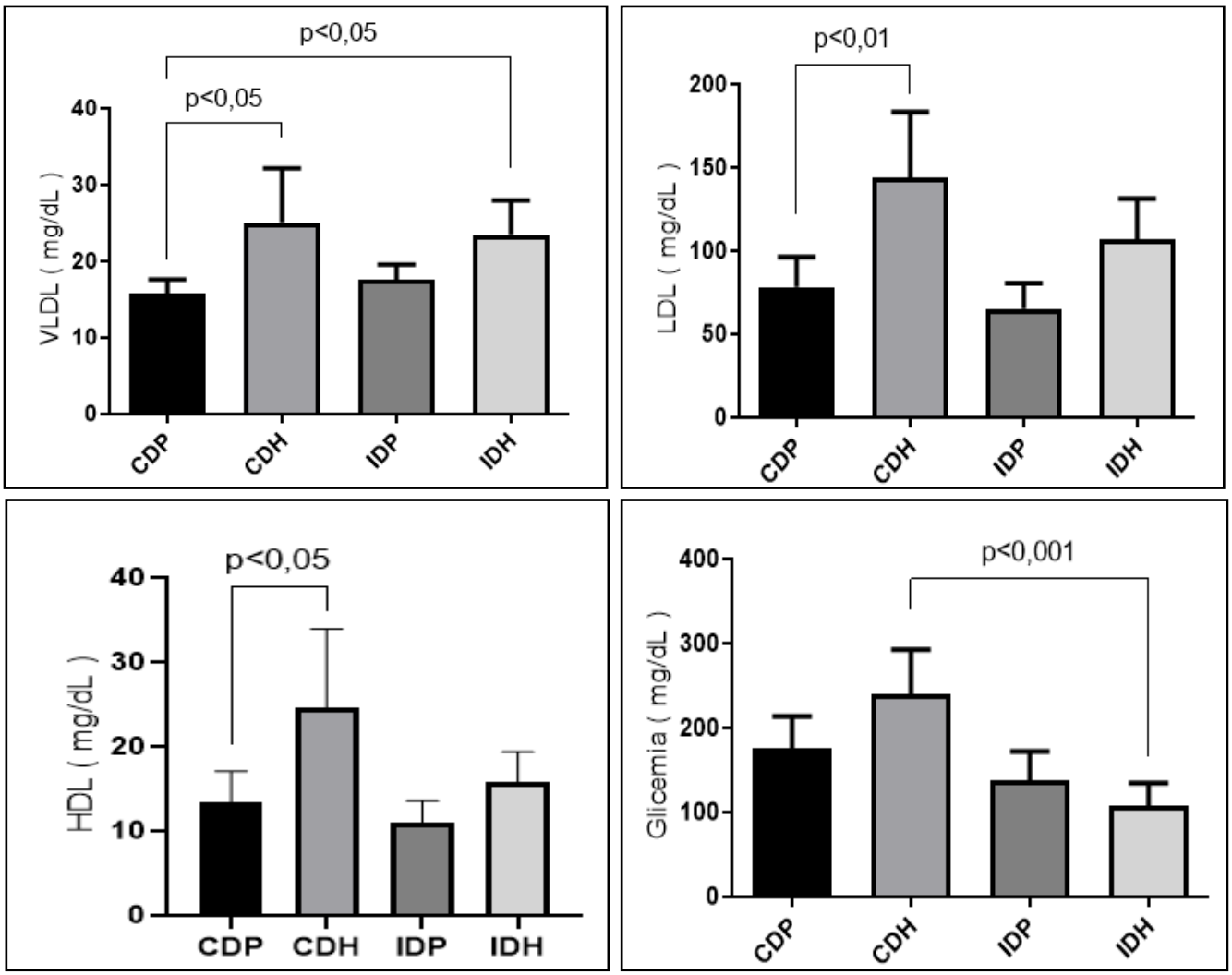

Legenda: **CDP:** controle dieta padrão; **CDH:** controle dieta hipercolesterolêmica; **IDP:** infectado com dieta padrão; **IDH:** infectado com dieta hipercolesterolêmica. Diferença significativa (PRISM: p≤0,05 – Kruskal-Wallis / pós hoc Dunn's). Valores representados em média e desvio padrão.

3.5 **Análise de citocinas e quimiocinas**

Os resultados do perfil de citocinas pro inflamatórias, anti-inflamatórias e quimiocinas podem ser encontrados nos gráficos 9, 10 e 11.

A atividade pro inflamatória de células peritoneais não indicaram alterações da IL-6 (gráfico 9) em nenhum dos grupos (CDH, IDP e IDH) quando comparados ao grupo CDP.

Gráfico 9: Concentração de citocina IL-6 (expressa por pg/mL) produzida por células peritoneais dos grupos experimentais.

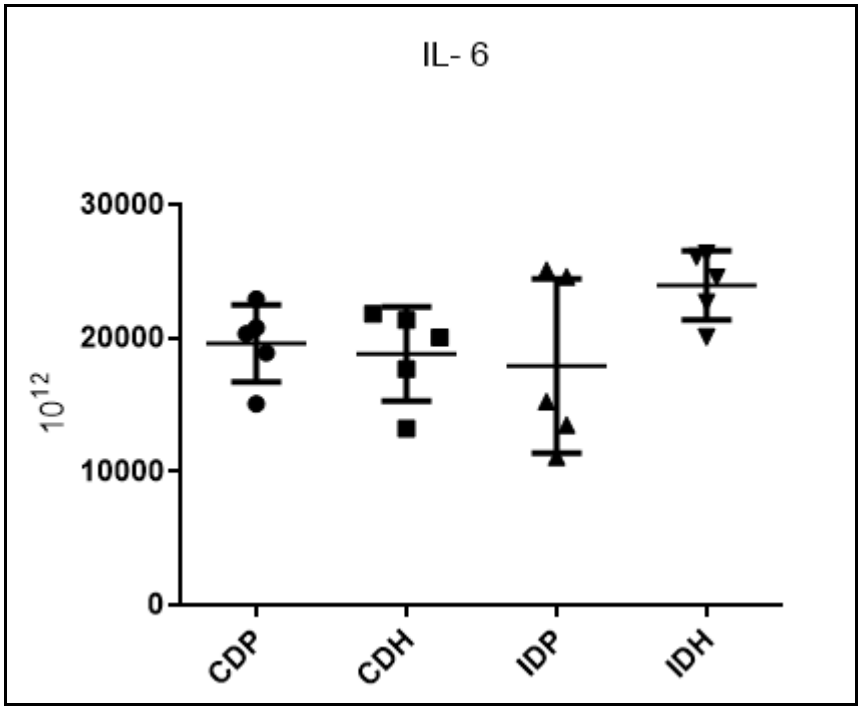

Legenda: **CDP:** controle dieta padrão; **CDH:** controle dieta hipercolesterolêmica; **IDP:** infectado com dieta padrão; **IDH:** infectado com dieta hipercolesterolêmica. Diferença significativa (PRISM: $p \leq 0,05$ – ANOVA/ pós hoc Bonferroni). Valores representados em média e desvio padrão.

Quanto à IL-12 (gráfico 10), foi notada uma diferença estatística quando comparados os grupos CDP x CDH ($p<0,01$) onde foi observada queda (-64%) nos níveis dessa citocina no grupo CDH. Também foi considerado significativa ($p<0,05$) a comparação entre os grupos CDP e IDH, onde foi observada queda (-60%) nos níveis dessa citocina no grupo IDH.

Gráfico 10: Concentração de citocina IL-12 (expressa por pg/mL) produzida por células peritoneais dos grupos experimentais

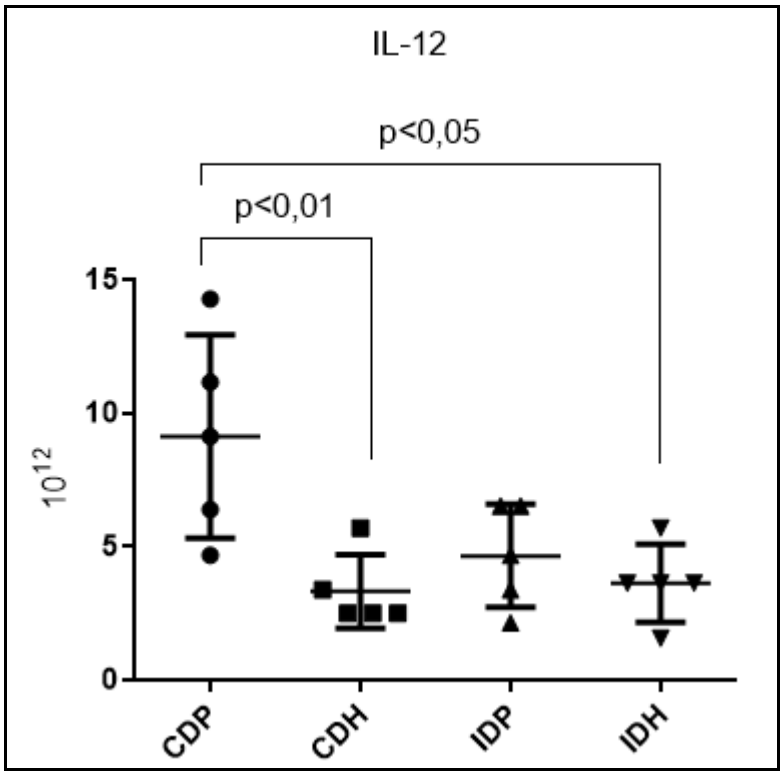

Legenda: **CDP:** controle dieta padrão; **CDH:** controle dieta hipercolesterolêmica; **IDP:** infectado com dieta padrão; **IDH:** infectado com dieta hipercolesterolêmica. Diferença significativa (PRISM: $p \leq 0,05$ – ANOVA/ pós hoc Bonferroni). Valores representados em média e desvio padrão.

Em relação a citocina TNF-α (gráfico 11), foi observada diferença estatística ($p<0,01$) quando comparados os grupos CDP x IDH, onde foi notado um aumento significativo (+533%) nos níveis dessa citocina no grupo IDH. Também foi considerado estatisticamente significativo ($p<0,01$) a comparação dos grupos CDH x IDH, onde houve um aumento significativo (+436%) dos níveis desta citocina no grupo IDH em relação ao grupo CDH.

Esse aumento está possivelmente atrelado a infecção e a dieta hipercolesterolêmica concomitantemente, já que os níveis não sofreram alterações quando comparados os grupos CDP x CDH e CDP x IDP. É sugerido que só a infecção ou só a dieta hipercolesterolêmica não foram suficientes para causar alterações nesses níveis.

Gráfico 11: Concentração de citocina TNF-α (expressa por pg/mL) produzida por células peritoneais dos grupos experimentais

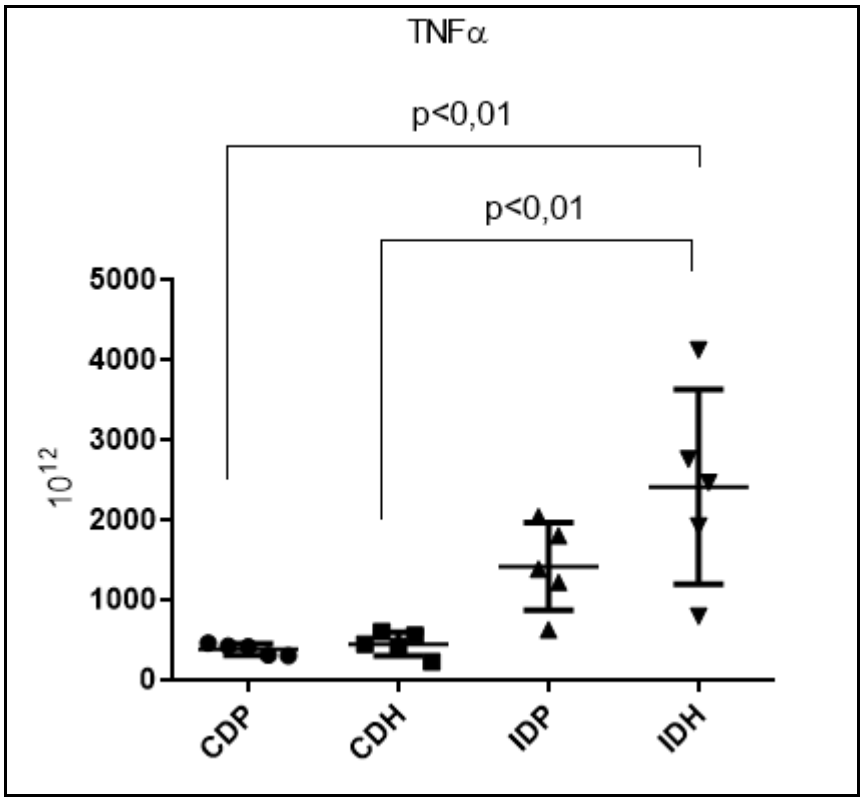

Legenda: **CDP:** controle dieta padrão; **CDH:** controle dieta hipercolesterolêmica; **IDP:** infectado com dieta padrão; **IDH:** infectado com dieta hipercolesterolêmica. Diferença significativa (PRISM: $p \leq 0,05$ – ANOVA/ pós hoc Bonferroni). Valores representados em média e desvio padrão.

No que se refere à citocina IL-10 (gráfico 12), foi observada apenas uma diferença estatística ($p<0,01$) quando comparados os grupos IDP e IDH onde foi notada um aumento significativo (346%) nos níveis de citocina no grupo IDH quando comparado com o grupo IDP.

Gráfico 12: Concentração de citocina IL-10 (expressa por pg/mL) produzida por células peritoneais dos grupos experimentais

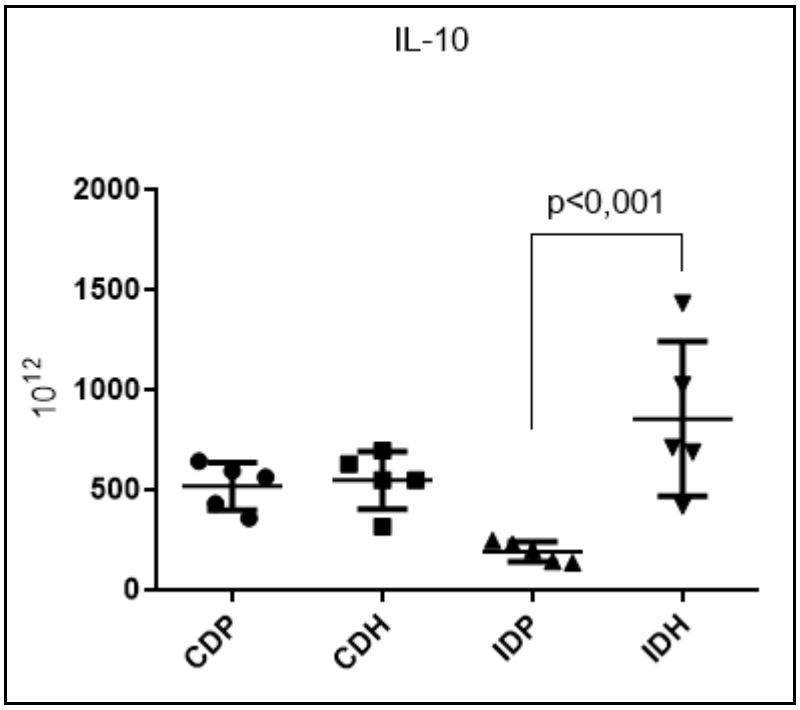

Legenda: **CDP:** controle dieta padrão; **CDH:** controle dieta hipercolesterolêmica; **IDP:** infectado com dieta padrão; **IDH:** infectado com dieta hipercolesterolêmica. Diferença significativa (PRISM: $p \leq 0,05$ – ANOVA/ pós hoc Bonferroni). Valores representados em média e desvio padrão.

No que diz respeito à análise da quimiocina MCP-1/CCL2 (gráfico 13), foi observada diferença estatística ($p<0,0001$) quando comparados os grupos CDP x IDP onde foi notado uma queda (-90%) nos níveis dessa quimiocina no grupo IDP. Também foi notada diferença estatística ($p<0,01$) quando comparados os grupos IDP x IDH onde foi observado um aumento significativo (+680%) dessa quimiocinas no grupo IDH.

Gráfico 13: Concentração de quimiocina MCP-1/CCL2 (expressa por pg/mL) produzida por células peritoneais dos grupos experimentais

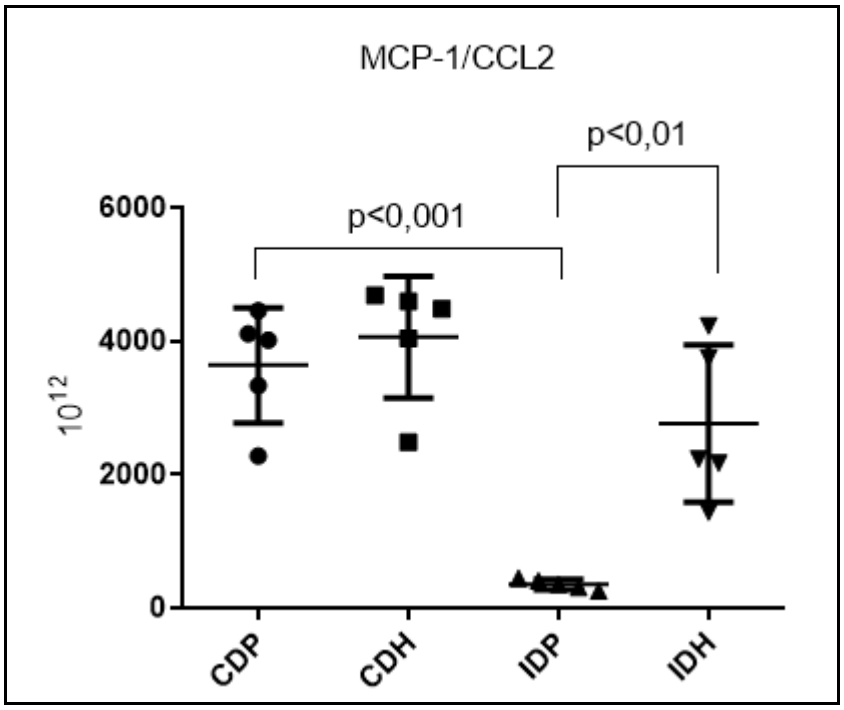

Legenda: **CDP:** controle dieta padrão; **CDH:** controle dieta hipercolesterolêmica; **IDP:** infectado com dieta padrão; **IDH:** infectado com dieta hipercolesterolêmica. Diferença significativa (PRISM: $p \leq 0,05$ – ANOVA/ pós hoc Bonferroni). Valores representados em média e desvio padrão.

Em relação à dosagem da citocina IFN-γ (gráfico 14), não foram observadas diferenças estatísticas significativas ($p>0,05$) quando comparados todos os grupos.

Gráfico 14: Concentração de quimiocina IFN-γ (expressa por pg/mL) produzida por células peritoneais dos grupos experimentais

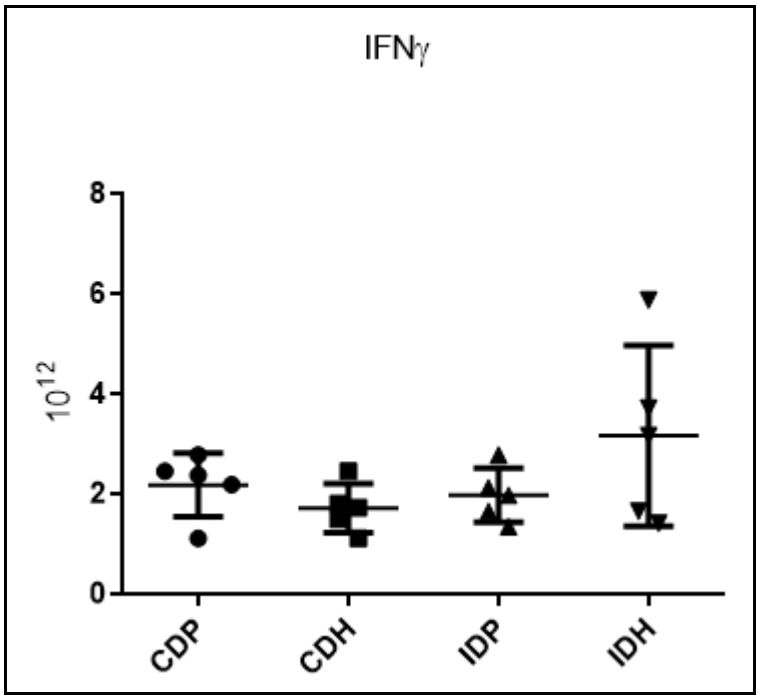

Legenda: **CDP:** controle dieta padrão; **CDH:** controle dieta hipercolesterolêmica; **IDP:** infectado com dieta padrão; **IDH:** infectado com dieta hipercolesterolêmica. Diferença significativa (PRISM: $p \leq 0,05$ – ANOVA/ post hoc Bonferroni). Valores representados em média e desvio padrão.

3.6 **Contagem de glomérulos**

Após análise estatística podemos observar que o número de glomérulos por campo se encontrou aumentado nos grupos de dieta hipercolesterolêmica em relação ao grupo controle e infectado (gráfico 15). Quando comparados os grupos CDP e IDH, foram notadas diferenças estatísticas ($p<0,01$) entre esses dois grupos, onde foi observado um aumento de 36% no número de glomérulos por campo em relação ao grupo controle. Também foi observada diferença estatística significativa ($p<0,01$) quando comparados os grupos IDP x IDH onde foi percebido um aumento de 15% no número de glomérulos por campo no grupo infectado com dieta hipercolesterolêmica em relação ao grupo com infecção sem a dieta.

Gráfico 15: Contagem de glomérulos por campo (10 campos no aumento de 20 vezes) dos rins dos grupos experimentais.

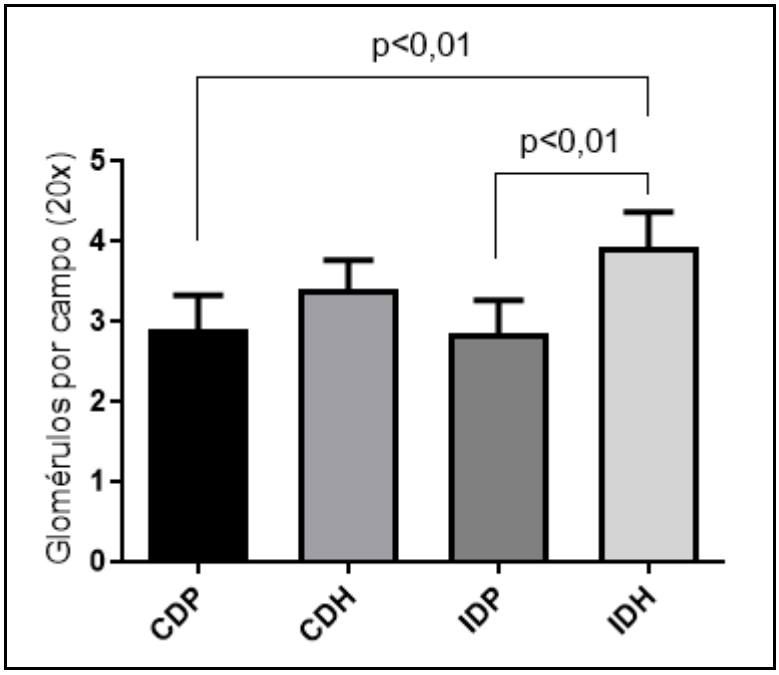

Legenda: **CDP:** controle dieta padrão; **CDH:** controle dieta hipercolesterolêmica; **IDP:** infectado com dieta padrão; **IDH:** infectado com dieta hipercolesterolêmica. Diferença significativa (PRISM: $p \leq 0,05$ – ANOVA/ post hoc Bonferroni). Valores representados em média e desvio padrão.

3.7 **Análises morfométricas**

As análises morfométricas realizadas foram: área total do glomérulo renal (μ^2), área do tufo glomerular (μ^2), diâmetro do tufo glomerular (μ^2), perímetro do tufo glomerular (μ) e área correspondente ao espaço urinário/espaço de Bowman (μ^2).

Em relação à área total do glomérulo (gráfico 15), foi observada diferença estatística muito significativa ($p<0,0001$) quando comparados os grupos CDP e CDH, onde podemos perceber um aumento de 63% na área total glomerular do grupo CDH em relação ao grupo CDP. Também foi observada diferença estatística ($p<0,001$) quando comparados os grupos CDH e IDH onde foi notada uma diminuição na área total glomerular do grupo IDH em relação ao grupo CDH (gráfico 16).

Gráfico 16: Área total glomerular (expressa em μ^2) dos rins de camundongos fêmeas Swiss Webster dos grupos experimentais.

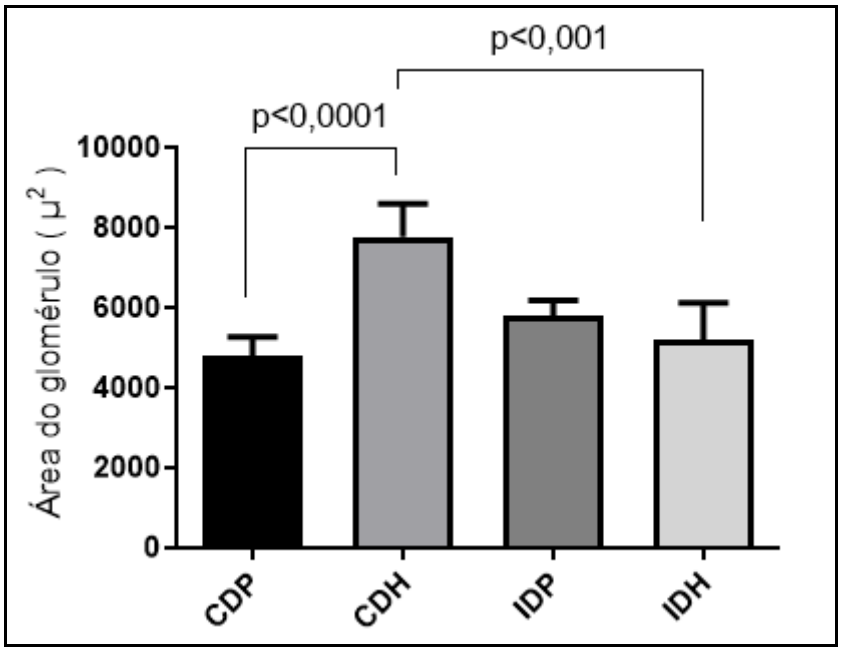

Legenda: **CDP:** controle dieta padrão; **CDH:** controle dieta hipercolesterolêmica; **IDP:** infectado com dieta padrão; **IDH:** infectado com dieta hipercolesterolêmica. Diferença significativa (PRISM: $p \leq 0,05$ – ANOVA/ pós hoc Bonferroni). Valores representados em média e desvio padrão.

Quanto à área do tufo glomerular (gráfico 17), foi observada diferença estatística ($p<0,0001$) quando comparados os grupos CDP x CDH, onde percebemos o aumento de cerca de 62% da área do tufo glomerular no grupo CDH em relação ao grupo CDP. Também foi observada diferença estatística quando comparados os grupos CDH e IDH onde percebe-se a diminuição de 37% na área do tubo glomerular do grupo IDH em comparação ao grupo CDH.

Gráfico 17: Área do tufo glomerular (expressa em μ^2) dos rins de camundongos fêmeas Swiss Webster dos grupos experimentais

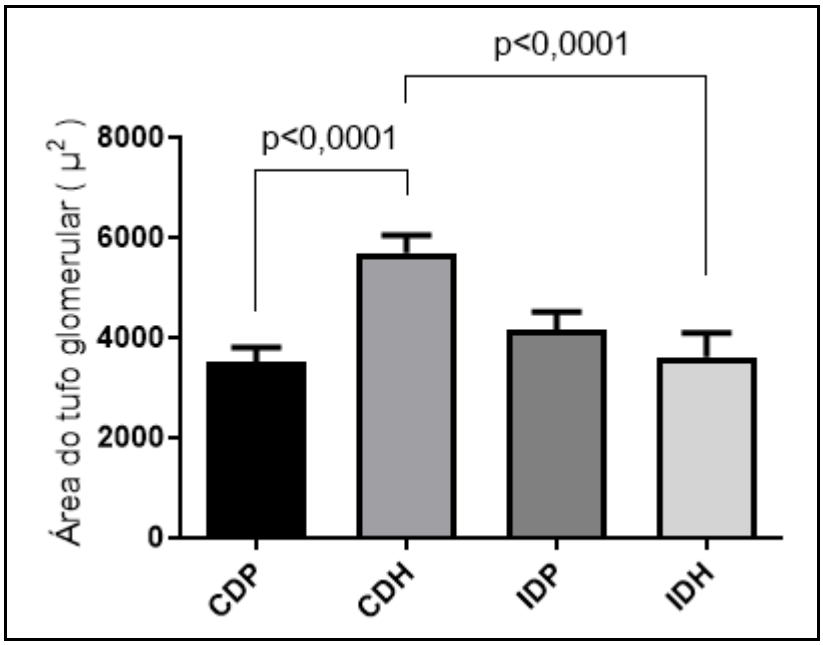

Legenda: **CDP:** controle dieta padrão; **CDH:** controle dieta hipercolesterolêmica; **IDP:** infectado com dieta padrão; **IDH:** infectado com dieta hipercolesterolêmica. Diferença significativa (PRISM: $p \leq 0,05$ – ANOVA/ post hoc Bonferroni). Valores representados em média e desvio padrão.

Em relação ao diâmetro do tufo glomerular (gráfico 18), foi observada diferença estatística ($p<0,0001$) quando comparados os grupos CDP e CDH onde foi notado um aumento de 33% no diâmetro do tufo do grupo CDH em relação ao grupo CDP. Também foi observada diferença estatística ($p<0,0001$) quando comparados os grupos CDH e IDH onde foi notada a diminuição de 24% do diâmetro do tufo no grupo IDH em relação ao grupo CDH.

Gráfico 18: Área do diâmetro do tufo glomerular (expressa em μ^2) dos rins de camundongos fêmeas Swiss Webster dos grupos experimentais

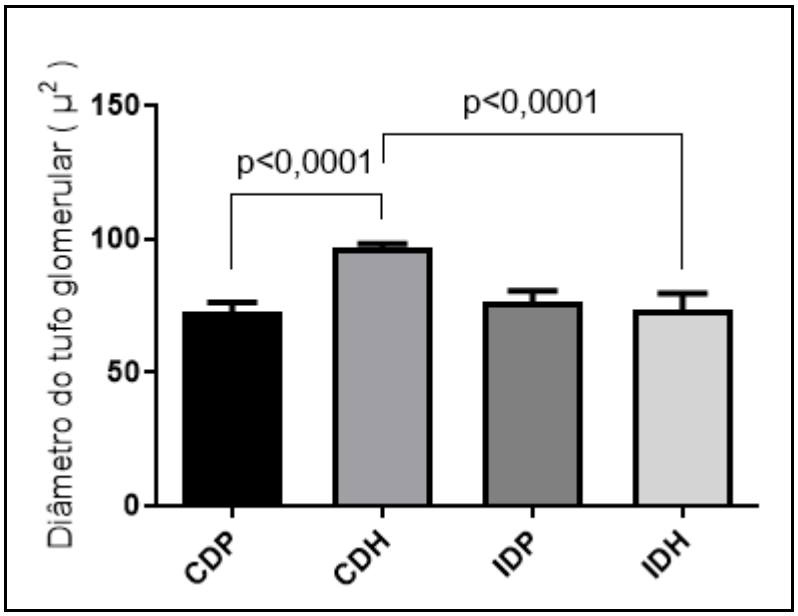

Legenda: **CDP:** controle dieta padrão; **CDH:** controle dieta hipercolesterolêmica; **IDP:** infectado com dieta padrão; **IDH:** infectado com dieta hipercolesterolêmica. Diferença significativa (PRISM: $p \leq 0,05$ – ANOVA/ post hoc Bonferroni). Valores representados em média e desvio padrão.

Quanto ao perímetro do tufo glomerular (gráfico 19), foi observada diferença estatística ($p<0,0001$) quando comparados os grupos CDP e CDH, com aumento de 30% no perímetro do tufo do grupo CDH em relação ao grupo CDP. Também foi observada diferença estatística ($p<0,0001$) quando comparados os grupos CDH e IDH onde foi notada a diminuição de 20% do diâmetro do tufo no grupo IDH em relação ao grupo CDH.

Gráfico 19: Área do perímetro do tufo glomerular (expressa em µ) dos rins de camundongos fêmeas Swiss Webster dos grupos experimentais

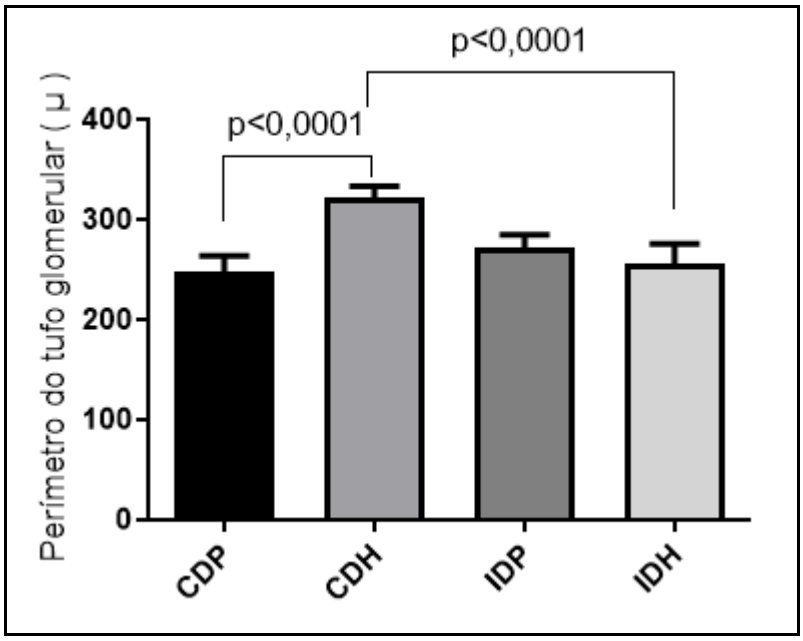

Legenda: **CDP:** controle dieta padrão; **CDH:** controle dieta hipercolesterolêmica; **IDP:** infectado com dieta padrão; **IDH:** infectado com dieta hipercolesterolêmica. Diferença significativa (PRISM: $p \leq 0,05$ – ANOVA/ post hoc Bonferroni). Valores representados em média e desvio padrão.

E em relação à área correspondente ao espaço de Bowman (gráfico 20), não foram observadas diferenças estatísticas quando comparados os grupos experimentais.

Gráfico 20: Área do espaço de Bowman (expressa em μ^2) dos rins de camundongos fêmeas Swiss Webster dos grupos experimentais

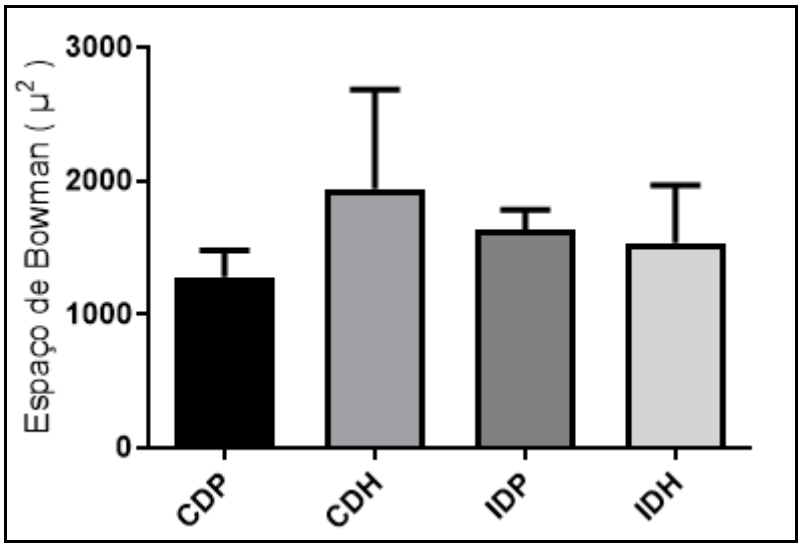

Legenda: **CDP:** controle dieta padrão; **CDH:** controle dieta hipercolesterolêmica; **IDP:** infectado com dieta padrão; **IDH:** infectado com dieta hipercolesterolêmica. Diferença significativa (PRISM: $p \leq 0,05$ – ANOVA/ post hoc Bonferroni). Valores representados em média e desvio padrão.

3.8. **Análise de áreas de capilares glomerulares através da quantificação por pixels**

Para obtenção do percentual da área dos capilares glomerulares correspondente ao tufo glomerular, a área de polo foi multiplicada por 100 e dividida pela área do tufo glomerular. Os valores de média, desvio padrão e percentuais estão descritos na tabela 2.

De acordo com as análises, as áreas do polo glomerular endotelial dos grupos CDH, IDP e IDH foram reduzidas quando comparadas ao grupo controle. Quando essa análise é feita em conjunto com os dados obtidos da morfometria do tufo glomerular podemos perceber que, quando há aumento ou diminuição do tufo glomerular devido à expansão ou retração de células mesangiais (hipertrofia/atrofia) nos grupos com dieta hipercolesterolêmica e infecção esquistossomótica, ocorre a diminuição dessas áreas do polo vascular.

Tabela 2: Médias da área total e do polo glomerular (expressadas em pixel^2) dos rins de camundongos fêmeas Swiss Webster após 7 meses de experimentação

Grupos experimentais	Área total do tufo glomerular (pixel^2)	Área de polo glomerular endotelial (pixel^2)	Percentual correspondente à área do polo total ocupando o tufo glomerular
CDP	206615±44172	24541±14646	12%
CDH	197032±28824	7953±4006	7%
IDP	206843±22610	11038±4383	5%
IDH	209599±33239	15244±8601	7%

Legenda: **CDP:** controle dieta padrão; **CDH:** controle dieta hipercolesterolêmica; **IDP:** infectado com dieta padrão; **IDH:** infectado com dieta hipercolesterolêmica. Valores representados em média e desvio padrão.

Um fator interessante que notamos também foi que, diferente do grupo CDH, o grupo IDP não apresentou diferença na área total do tufo glomerular quando comparado ao grupo controle, mas as áreas de polo glomerular quantificadas foram bem menores que o grupo controle.

Dados estatísticos revelam que quando comparados os grupos CDP x CDH, os resultados se apresentam diferenças significativamente estatísticos ($p<0,01$) e também observamos uma diminuição de cerca de 42% da área desses polos no grupo CDH em relação ao grupo CDP. Também foi observada diferença significativa ($p<0,05$) quando comparados os grupos CDP e IDP, além de observar uma diminuição de cerca de 58% da área desses polos no grupo IDP em relação ao grupo CDP. As análises estatísticas podem ser encontradas no gráfico 21.

Gráfico 21: Média das áreas relacionadas aos capilares vasculares de glomérulos renais dos rins de camundongos fêmeas Swiss Webster dos grupos experimentais

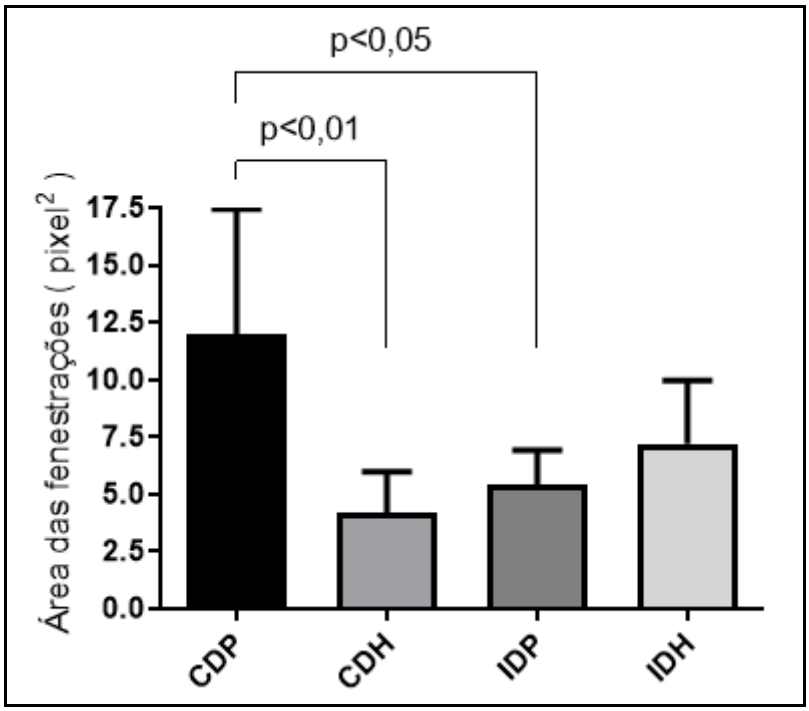

Legenda: **CDP:** controle dieta padrão; **CDH:** controle dieta hipercolesterolêmica; **IDP:** infectado com dieta padrão; **IDH:** infectado com dieta hipercolesterolêmica. Diferença significativa (PRISM: $p \leq 0,05$ – Kruskal-Wallis / post hoc Dunn's). Valores representados em média e desvio padrão.

3.9 **Análise histopatológica**

Como esperado, os animais não infectados e não submetidos à dieta hipercolesterolêmica (figura 2 – CDP) apresentaram histologia renal normal. Os túbulos contorcidos distais e proximais não possuem alterações estruturais, o espaço de Bowman está bem delimitado, a matriz mesangial não possui um tipo de processo de expansão ou retração tecidual, a vascularização não se encontra alterada e além disso as células mesangiais e podócitos estão em um padrão de distribuição normal.

Os glomérulos renais dos grupos alimentados com dieta hipercolesterolêmica não infectados (figura 2 – CDH) apresentaram modificações estruturais importantes para o funcionamento normal do glomérulo. Percebe-se a expansão e desorganização da matriz mesangial o que gerou um quadro de hipertrofia glomerular, resultando nesse caso a expansão do espaço de Bowman, diminuição de células mesangiais e alteração da vascularização glomerular.

No grupo infectado e alimentado com dieta padrão (figura 2 – IDP 1) foram visualizadas alterações mistas importantes também para o funcionamento regular glomerular. Em alguns glomérulos foi observada a diminuição e desorganização da matriz mesangial, gerando um quadro de atrofia glomerular. Consequentemente dessa diminuição da matriz mesangial, percebemos uma distribuição de células mesangiais menos visível, assim como comprometimento da vascularização glomerular. Em outros glomérulos (figura 2 – IDP 2) as alterações foram opostas. Houve a amplificação da matriz mesangial gerando um quadro de hipertrofia glomerular, assim como a expansão do espaço de Bowman, além de alterações vasculares.

Quando analisadas as imagens do grupo com infecção e dieta hipercolesterolêmica (figura 2 - IDH 1), podemos observar novamente um padrão misto de alterações morfológicas. Primeiramente foram observados glomérulos com a matriz mesangial desestruturada e expandida (hipertrofia glomerular), a alterações vasculares visíveis (menos áreas de capilares vascular presentes quando comparados ao grupo controle) além do espaço de Bowman expandido. Em outros glomérulos do mesmo grupo (figura 2 – IDH 2) podemos perceber uma diminuição da matriz mesangial quando comparados ao grupo controle (quadro de atrofia), alterações nos capilares do tufo glomerular, além da diminuição do espaço de Bowman. Um aspecto interessante também observado nesse grupo foi a desorganização tubular distal e proximal, além da presença de inúmeros vacúolos nesses túbulos.

Figura 2: Fotomicrografias de glomérulos renais de camundongos Swiss Webster fêmeas alimentadas com dieta hipercolesterolêmica ou não e infectadas ou não

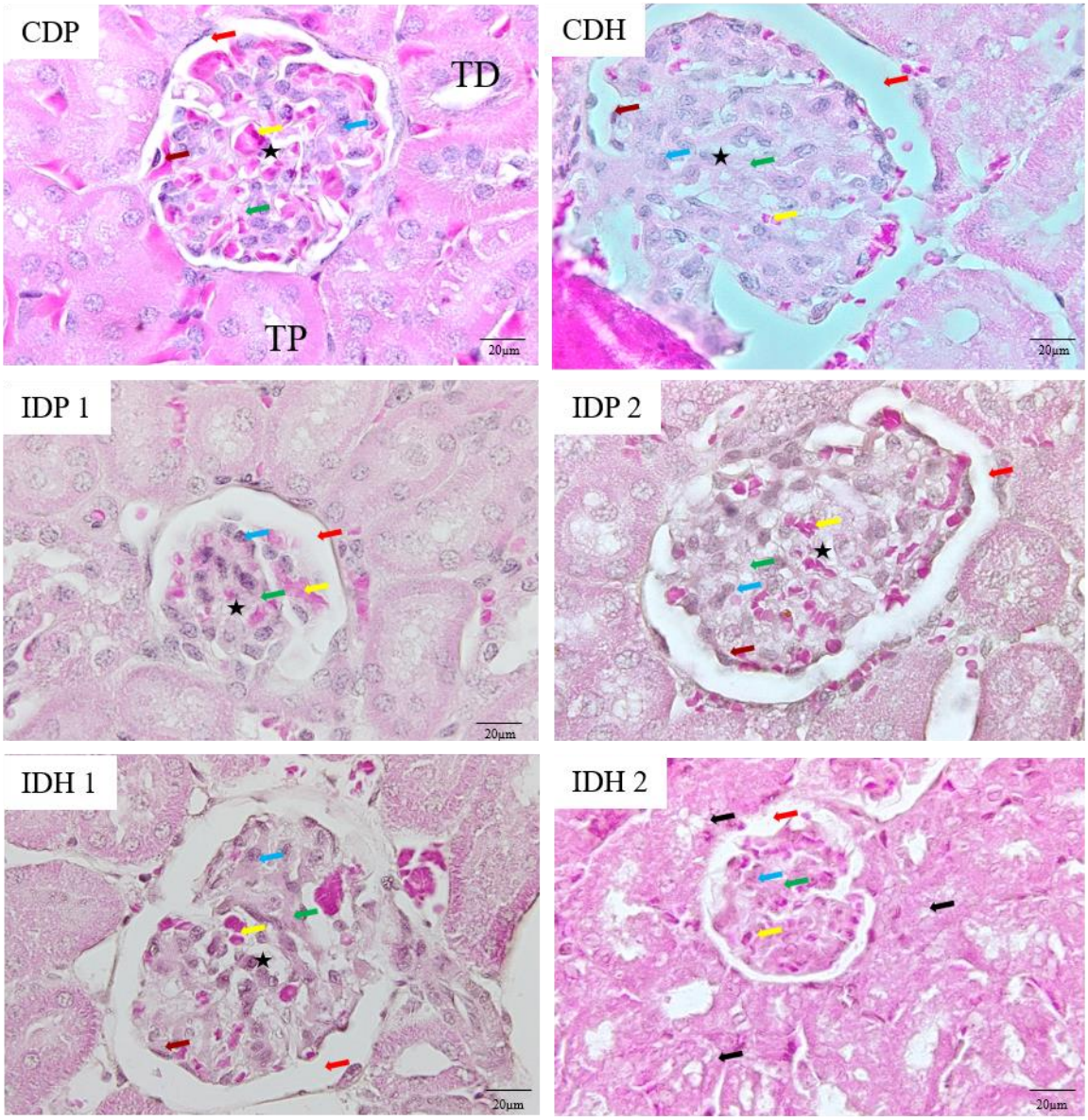

Legenda: **CDP:** controle dieta padrão; **CDH:** controle dieta hipercolesterolêmica; **IDP:** infectado com dieta padrão; **IDH:** infectado com dieta hipercolesterolêmica. Estrela preta – tufo glomerular; seta vermelha – espaço de Bowman; seta amarela – área de vascularização glomerular; seta verde – matriz mesangial; seta azul – células mesangiais; seta marrom – podócitos; seta preta – túbulos contorcidos distais e proximais desestruturados e com vacúolos. Cortes com espessura de 5µm. Aumento de 100x. Barra = 20µm. Coloração de H & E.

O processo de fibrose renal com o desenvolvimento da esquistossomose e do consumo da dieta hipercolesterolêmica foram analisados através da coloração de Picrosirius-Red.

Após as análises entre todos os grupos experimentais, não foram observados nenhum processo fibrótico no glomérulo e estruturas do córtex e medula (figura 3).

Figura 3: Fotomicrografia de glomérulos renais corados com Picrosirius-Red para verificação de processos fibróticos ocasionados pela dieta hipercolesterolêmica ou a esquistossomose

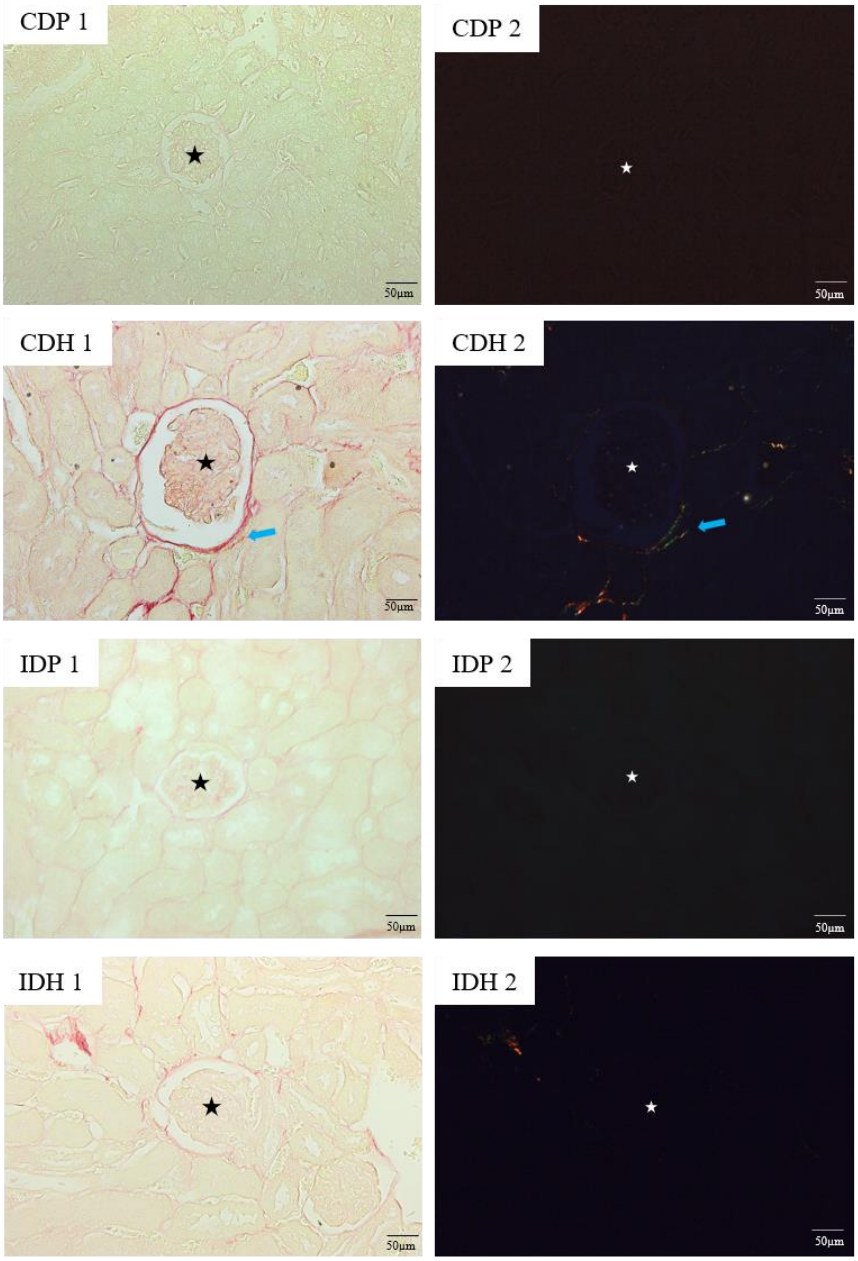

Legenda: **CDP 1:** controle dieta padrão em campo claro; **CDP 2:** controle dieta padrão imagem polarizada **CDH 1:** controle dieta hipercolesterolêmica campo claro; **CDH 2:** controle dieta hipercolesterolêmica imagem polarizada; **IDP 1:** infectado com dieta padrão campo claro; **IDP 2:** infectado com dieta padrão imagem polarizada **IDH 1:** infectado com dieta hipercolesterolêmica campo claro; **IDH 2:** infectado com dieta hipercolesterolêmica imagem polarizada; Estrela preta – glomérulo renal campo claro; Estrela branca – glomérulo renal imagem polarizada; seta azul – pequeno depósito de colágeno na membrana glomerular. Cortes com espessura de 5µm. Aumento de 40x. Barra = 50µm. Coloração de Picrosirius-Red.

Entretanto, pudemos observar uma quantidade de colágeno depositado em maior quantidade próximo ou ao redor de grandes vasos no córtex renal nos grupos infectados com dieta ou não, quando comparados ao grupo controle. Estes depósitos de colágenos podem ser observados na figura 4. Após análises estatísticas (gráfico 22), foram constatadas diferenças significativas entre os grupos CDP x CDH ($p<0,0001$), CDP x IDP ($p<0,01$) e CDP x IDH ($p<0,001$).

Gráfico 22: Quantificação da área de depósitos de colágeno ao redor de grandes vasos renais (expressas em μ^2) dos rins de camundongos fêmeas Swiss Webster dos grupos experimentais

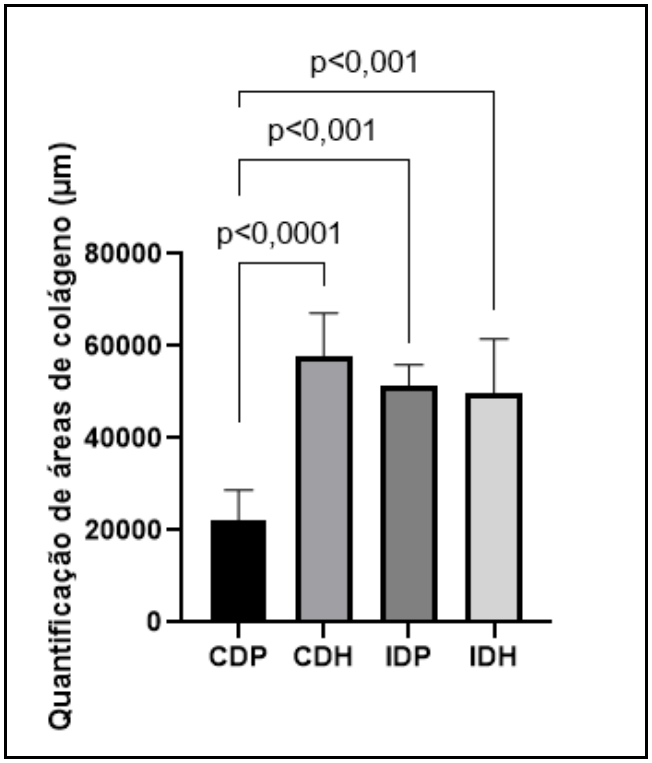

Legenda: **CDP:** controle dieta padrão; **CDH:** controle dieta hipercolesterolêmica; **IDP:** infectado com dieta padrão; **IDH:** infectado com dieta hipercolesterolêmica. Diferença significativa (PRISM: $p \leq 0,05$ – ANOVA/ post hoc Bonferroni). Valores representados em média e desvio padrão.

Figura 4: Fotomicrografia de depósitos de fibras colágenas no parênquima do córtex renal ao redor de grandes vasos

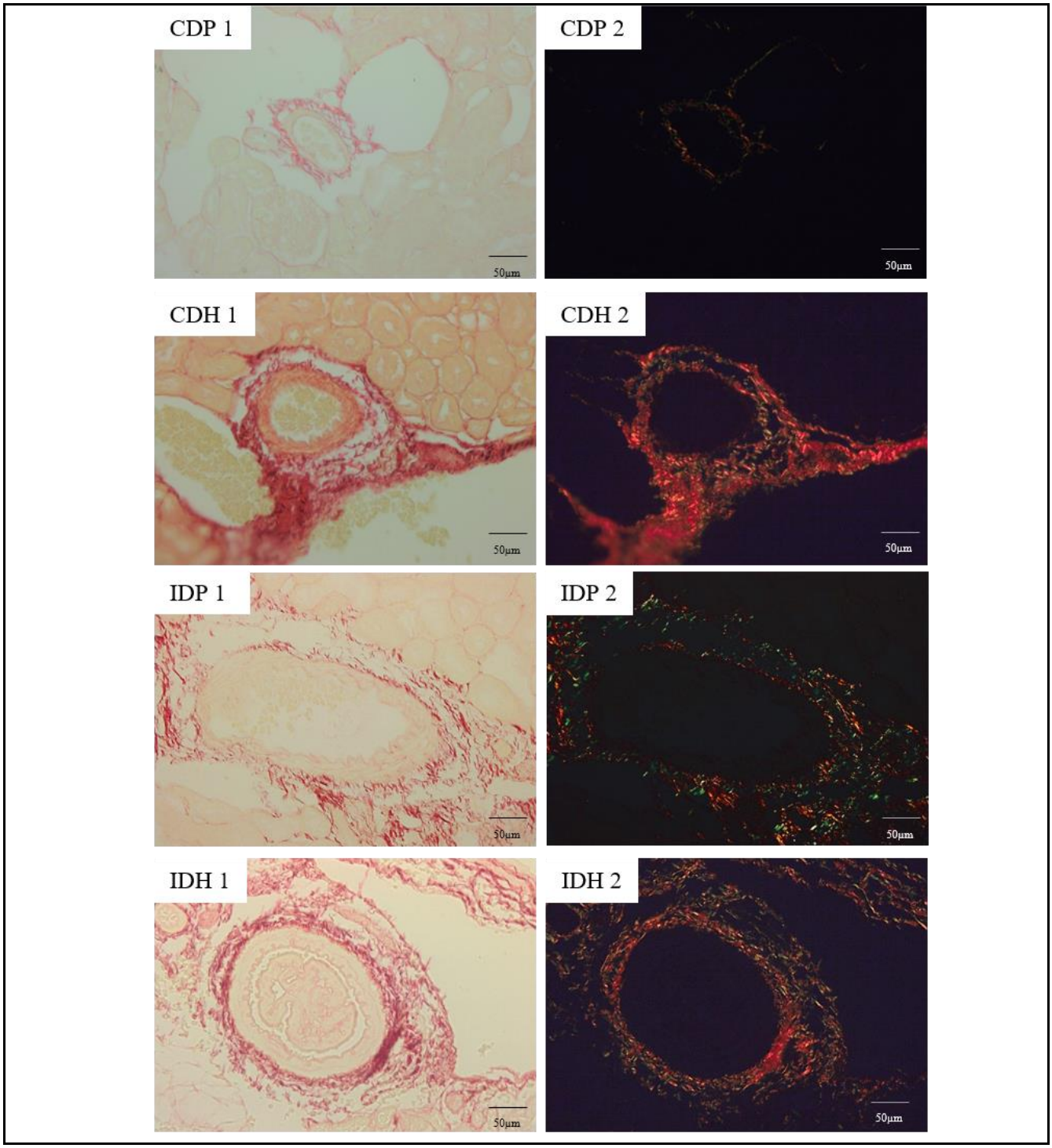

Legenda: **CDP 1:** controle dieta padrão em campo claro; **CDP 2:** controle dieta padrão imagem polarizada **CDH 1:** controle dieta hipercolesterolêmica campo claro; **CDH 2:** controle dieta hipercolesterolêmica imagem polarizada; **IDP 1:** infectado com dieta padrão campo claro; **IDP 2:** infectado com dieta padrão imagem polarizada **IDH 1:** infectado com dieta hipercolesterolêmica campo claro; **IDH 2:** infectado com dieta hipercolesterolêmica imagem polarizada; Cortes com espessura de 5µm. Aumento de 40x. Barra = 50µm. Coloração de Picrosirius-Red.

Durante as análises histopatológicas pudemos perceber que ao decorrer da leitura das lâminas, alguns grupos apresentavam grandes zonas de hiperemia espalhadas pelo córtex renal. Quando comparadas qualitativamente, percebemos que os grupos com infecção esquistossomótica e dieta hipercolesterolêmica apresentavam zonas com maior tamanho e maior quantidade (figura 5).

Figura 5: Fotomicrografia de zonas de hiperemia no córtex renal de camundongos Swiss Webster fêmeas de grupos experimentais

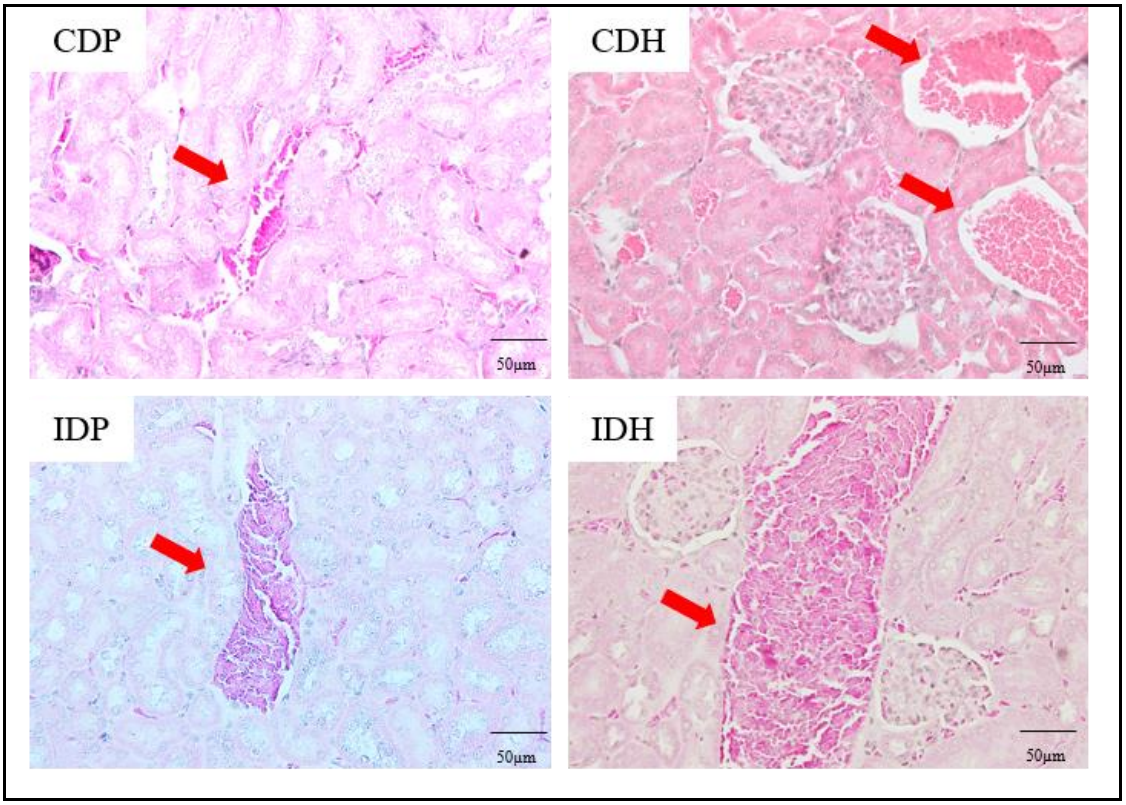

Legenda: CDP: controle dieta padrão; **CDH:** controle dieta hipercolesterolêmica; **IDP:** infectado com dieta padrão; **IDH:** infectado com dieta hipercolesterolêmica; seta vermelha – zonas de hiperemia ativa. Cortes com espessura de 5µm. Aumento de 40x. Barra = 50µm. Coloração de H & E.

E por fim, as áreas de capilares vasculares glomerulares foram analisadas quantitativamente e qualitativamente, onde percebemos que em comparação com o grupo CDP, os outros grupos apresentaram modificações vasculares importantes para o funcionamento normal do glomérulo. Em junção com as análises estatísticas realizadas para verificar este evento, pudemos perceber que houve uma diminuição na presença dessas áreas nos glomérulos dos grupos CDH, IDP e IDH (figura 6).

Figura 6: Fotomicrografia de tufos glomerulares utilizados para análise de modificações vasculares nos glomérulos dos grupos experimentais

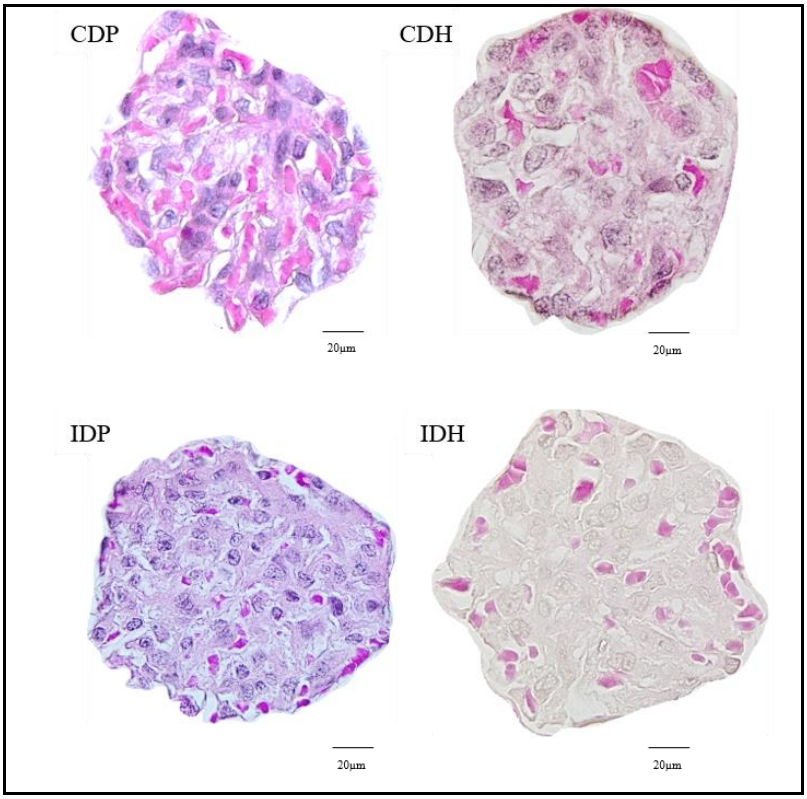

Legenda: **CDP:** controle dieta padrão; **CDH:** controle dieta hipercolesterolêmica; **IDP:** infectado com dieta padrão; **IDH:** infectado com dieta hipercolesterolêmica. Cortes com espessura de 5µm. Aumento de 100x. Barra = 20µm. Coloração de H & E.

4 DISCUSSÃO

O esclarecimento dos mecanismos do curso da esquistossomose, o desdobramento das alterações patológicas e a patogênese das lesões renais associadas ou não a uma dieta hipercolesterolêmica requerem o uso de modelos experimentais que mimetizam o desenvolvimento da doença e que permita o estudo da mesma. Esses modelos podem ser utilizados em grande parte nos campos da pesquisa biológica pois permitem avaliar tais fenômenos, assim como as características comportamentais ou induzidas que possam ser comparadas aos fenômenos humanos (FERREIRA; HOCHMAN; BARBOSA, 2005).

O camundongo apresenta uma infecção esquistossomótica próxima às observadas em seres humanos, o que torna um bom modelo experimental para o estudo dessa parasitose. Em um ensaio experimental, pesquisadores concluíram que a linhagem de camundongos Swiss, entre outras, apresentou respostas anatomopatológicas e fisiológicas semelhantes aos humanos, além de oferecer variabilidade genética (seres heterogêneos) (WARREN, 1966; CHEEVER et al., 2002; ABDUL-GHANI; HASSAN, 2010).

Existem poucos estudos investigativos sobre a associação da obesidade e o processo inflamatório desenvolvido pela esquistossomose mansônica em camundongos, especialmente no que diz respeito a alterações renais glomerulares. Neste trabalho, camundongos foram alimentados com uma dieta hipercolesterolêmica e infectados com *S. mansoni*. Foram avaliados alguns processos patológicos causados pela infecção parasitária e pelo consumo de dieta hipercolesterolêmica, associados ou não, através de análises histopatológicas, bioquímicas, morfométricas e imunológicas.

Em nossos resultados, começamos destacando o aumento significativo de massa corporal apresentado entre os grupos após o terceiro mês de consumo de dieta hipercolesterolêmica, o que já era esperado. Entretanto, camundongos submetidos à dieta rica em gordura e infectados possuíam massa corporal final menor do que os submetidos à dieta rica em gordura não infectados. Este fenômeno pode-se explicar pelo fato de o parasito realizar captação de lipídios para uma série de funções como nutrição, reprodução e seu desenvolvimento (NEVES et al., 2007).

Os lipídios são a maior fonte energética contendo 9kcal/g em comparação aos carboidratos contendo 4 kcal/g, por este fator, dietas ricas em gorduras são utilizadas a fim de mimetizar obesidade em modelos experimentais, da forma mais próxima à humana. O consumo de dietas ricas em gordura geram aumento da massa corporal e em consequência o

aumento de depósitos de gordura no corpo. Nossos resultados demonstraram que animais alimentados com dieta hipercolesterolêmica infectados ou não, apresentaram altos níveis no índice de adiposidade em comparação aos grupos alimentados com dieta padrão. Dados encontrados na literatura corroboram com nossos resultados onde camundongos Swiss Webster alimentados com dieta hiperlipídica, apresentaram aumento de massa corpórea em conjunto com o aumento de massa de tecido adiposo epididimal, retroperitoneal e perirrenal, em relação ao grupo controle (BUETTNER; SCHÖLMERICH; BOLLHEIMER, 2007; WHITE et al., 2013; AVESANI; SANTOS; CUPPARI, 2014).

Em todas as análises do lipidograma os níveis séricos de colesterol total, triglicerídeos, HDL, LDL e VLDL se encontram aumentados nos grupos de dieta hipercolesterolêmica infectados ou não quando comparados ao grupo controle. Este fenômeno pode se explicar através do fato que dietas ricas em lipídios gerarem o aumento dos depósitos de tecido adiposo que favorecem a produção de ácidos graxos livres e induzem elevações nos níveis séricos de triglicerídeos, VLDL, LDL e consequentemente HDL (FONSECA, 2008; ALMEIDA et al., 2010; RAVAGNANI et al., 2012).

Por mais que alguns analitos não apresentassem diferença estatística quando comparados, os níveis séricos de colesterol total, triglicerídeos, HDL, LDL e VLDL apresentaram-se reduzidos nos grupos infectados com dieta rica em lipídios em comparação aos grupos não infectados com a mesma dieta. Já é sabido que uma maior quantidade de lipídios no sangue favorece o parasito, de forma que o mesmo se beneficie pelo escape do sistema imunológico do hospedeiro e desenvolvimento de seu sistema reprodutor (HUANG et al., 2012). Os resultados demonstrados confirmam o que já está descrito na literatura, que a esquistossomose está relacionada com a alteração lipídica de seu hospedeiro, pois os vermes adultos interceptam essas moléculas da corrente sanguínea gerando a diminuição de concentração plasmática dessas lipoproteínas ao longo que a infecção e a carga parasitária progridem.

Quanto à glicemia, pudemos perceber uma diminuição desse analito nos níveis séricos do grupo infectado com dieta hipercolesterolêmica quando comparado ao grupo controle não infectado com a mesma dieta. A esquistossomose é uma doença humana que danifica gravemente o tecido hepático, prejudicando processos de órgãos-chave, como o mecanismo de produção de glicose (gliconeogênese). Apesar do dano tecidual, a infecção por *S. mansoni* e S. *japonicum* demonstrou aumentar a tolerância à glicose e diminuir seu conteúdo no sangue periférico em modelos animais de obesidade induzida (ANDRADE, 2009; HAMS;

AVIELLO; FALLON, 2013; LAMBERTUCCI, 2014; HUSSAARTS et al., 2015; DUAN et al., 2018; DA SILVA FILOMENO et al., 2020).

Um fator importante também é que vermes adultos podem consumir a glicose do hospedeiro para sua sobrevivência através da via de Embden-Meyerhof, que pode contribuir para a diminuição dos níveis séricos desse analito (BUEDING; MACKINNON, 1955; CORNFORD; DIEP; ROWLEY, 1983).

Doenças crônicas como a esquistossomose colocam indivíduos em estímulos antigênicos durante um longo período através de uma série de processos de reexposição aos antígenos do parasito, de acordo com sua longevidade. Apesar de ser difícil de separar as fases aguda e crônica na esquistossomose murina, a infecção é considerada aguda até cerca de 8 semanas de infecção e a fase crônica é caracterizada a partir da 12ª semana pós infecção (WYNN et al., 1998; FALLON et al., 2000; PEARCE; MACDONALD, 2002).

Os modelos experimentais demonstram de forma clara o envolvimento de células T CD4 + na resposta durante o prolongamento da doença. Em modelos murinos, nas fases iniciais da infecção parasitária se desenvolve uma resposta imunológica predominante do tipo Th1 decorrente da migração dos esquistossômulos e das formas imaturas do verme. Esse tipo de resposta é representada pela superexpressão das citocinas IFN-γ, IL-6, IL-1, TNF-α e IL-12. Entretanto, quando se inicia a oviposição pelas fêmeas adultas, ocorre um processo de imunomodulação, onde a resposta Th2 começa a predominar, aumentando assim os níveis de IL-4, IL-5, IL-10 e IL-13 (BURKE et al., 2009; CHUAH et al., 2014).

Em relação a interleucina 12, nossos resultados demonstraram uma queda nos níveis séricos desta citocina em todos os grupos em relação ao grupo controle, o que se difere com os dados encontrados na literatura. Essa interleucina é uma citocina conhecida por auxiliar respostas tipo Th1 exercendo efeitos na fibrose e estão associados na troca das respostas de padrão Th1 para Th2, responsável pela inibição de síntese de colágeno dos fibroblastos no processo de fibrose (WYNN et al., 1995). Mais estudos em modelos experimentais revelam que a adição dessa interleucina é responsável por prevenir a inflamação granulomatosa e o processo de fibrose hepática na esquistossomose (WYNN et al., 1994, 1995; MENTINKKANE et al., 2011).

Quanto à associação de dieta hipercolesterolêmica e a IL-12, os processos imunológicos relacionados ao sistema de defesa do organismo são influenciados pelo estado nutricional. Logo, algum tipo de desequilíbrio nutricional como a obesidade, pode influenciar de forma específica ou inespecífica as respostas humorais e celulares (WOMACK et al., 2007). Na literatura, a obesidade em adultos tem sido relacionada com concentrações elevadas

de leptina circulante devido a produção exacerbada pelo tecido adiposo. Assim, uma grande quantidade de tecido adiposo pode levar a maior quantidade de leptina produzida e liberada na circulação sanguínea (LISSNER et al., 1999; FONSECA-ALANIZ et al., 2006).

Dados sugerem a participação da leptina na modulação de respostas imunes, exercendo função principalmente em processos inflamatórios e patologias imuno-mediadas (LA CAVA; MATARESE, 2004). Em macrófagos, a leptina é responsável por aumentar a produção de citocinas pró-inflamatórias como a IL-12, estimulando a ativação de neutrófilos (FANTUZZI, 2005).

Em relação a interleucina 10, nos humanos os altos níveis dessa citocina estão relacionados com o desenvolvimento de formas mais brandas da esquistossomose (ARAÚJO et al., 1996; MALAQUIAS et al., 1997) Já em modelos experimentais, a ausência ou diminuição desta citocina está relacionada com o aumento de fibrose hepática e desenvolvimento de esplenomegalia (BOSSHARDT et al., 1997). Essa citocina está relacionada ao desenvolvimento de atividades anti-inflamatórias devido a capacidade de diminuir ou inibir a produção de mediadores inflamatórios, gerando uma resposta inflamatória limitada (HAWWA et al., 2011; WU et al., 2015). Além disso, mais uma vez, a adiponectina está relacionada com o aumento da expressão de citocinas anti-inflamatórias como a IL-10 (WU et al., 2015).

Nossos dados mostraram que apesar de não apresentarem diferenças estatísticas significativas, os níveis dessa citocina se encontram diminuídos no grupo infectado com dieta padrão quando comparados ao grupo controle. Estudos em modelo experimental associados a esquistossomose mostram que o quadro de fibrose tende a aumentar em murinos deficientes a produção de IL-10 e IL-12 (HOFFMANN et al., 1998; MENTINKKANE et al., 2011).

Um fator curioso foi o aumento de IL-10 no grupo IDH quando comparado ao grupo IDP. Isso pode-se explicar pelo fato de o grupo IDP não possuir tantas reservas de tecido adiposo quando o grupo IDH, o que gera uma menor concentração de leptina circulante na corrente sanguínea. Por mais que não tenhamos dosado a quantidade de leptina circulante, os dados de índice de adiposidade anteriormente apresentados mostram diferenças extremamente significativas nos depósitos de tecido adiposo entre os grupos IDP e IDH, o que consequentemente irão influenciar na quantidade de leptina circulante.

Como já dito, a fase aguda da esquistossomose tem um perfil de citocinas padrão Th1, que possuem ação pró-inflamatória, principalmente TNF-α (PEARCE; MACDONALD, 2002; STAVITSKY, 2004; BURKE et al., 2009). Essa citocina está diretamente envolvida na formação do granuloma esquistossomótico e indivíduos infectados geralmente apresentam

níveis séricos elevados (MUTENGO et al., 2018). Nossos dados revelam que apesar de não apresentarem diferença estatística significativa, o grupo infectado sem dieta hipercolesterolêmica apresentou um pequeno aumento desta citocina em relação ao grupo controle. Esse fator pode estar relacionado a mudança de resposta Th1 para Th2 descrita anteriormente.

Estudos mostram a associação entre altos níveis de TNF-α com *S. mansoni* com a gravidade da doença (MWATHA et al., 1998; HENRI et al., 2002; BOOTH et al., 2004). Em outro estudo, TNF-α mostrou apenas ser associado com a fibrose quando analisado juntamente com IFN- γ em modelos experimentais (HENRI et al., 2002). Em contrapartida, existem estudos demonstrando níveis elevados de TNF-α mesmo que indivíduos não apresentem fibrose ou apresentem fibrose leve (MUTENGO et al., 2018).

Percebemos também que quando associadas a infecção e a dieta hipercolesterolêmica, os níveis de TNF-α se elevam quando comparados a todos os outros grupos experimentais. Podemos associar ao fator da influência do tecido adiposo que é um órgão classificado como endócrino, secretando uma série de moléculas como TNF e MCP-1/CCL2, importantes para este estudo, e a mudança do tipo de resposta à fase da esquistossomose (OTTAVIANI; MALAGOLI; FRANCESCHI, 2011). Acreditamos que mais experimentos são necessários para elucidar melhor o papel dessa citocina durante a fase aguda da esquistossomose experimental.

A proteína Quimiotática de Monócitos (MCP-1), é produzida por inúmeras células como leucócitos, sendo produzida e secretada no tecido adiposo, atuando como quimiotática de macrófagos e monócitos para sítios de inflamação, gerando a infiltração macrofágica no tecido adiposo, principalmente em indivíduos obesos (KANDA et al., 2006).

Nossos resultados mostram que essa quimiocina se encontra diminuída nos grupos IDP e IDH. Dados na literatura mostram que pacientes hiperlipidêmicos possuíam os níveis de MCP-1 aumentados correlacionado com o aumento de colesterol LDL, o que não corrobora com nossos achados (VOLP et al., 2008).

Outros dados mostram que a produção desta quimiocinas aumenta conforme o índice de adiposidade do indivíduo cresce, sugerindo que a MCP-1 está relacionada com o recrutamento de monócitos para o tecido adiposo (VOLP et al., 2008). Estudos revelam que a esquistossomose ocasiona mudanças metabólicas no tecido adiposo, através da resposta inflamatória provocada pelo parasito, estimulando a atuação de TNF-α no metabolismo lipídico, gerando um aumento de lipólise e colaborando para a diminuição na quantidade de adipócitos (VOLP et al., 2008; DO PRADO et al., 2009; TANG et al., 2018). Também é

sabido que o verme provoca um tipo de compensação metabólica onde em hospedeiros hiperlipidêmicos acontece a redução do tecido adiposo (HUSSAARTS et al., 2015).

Foram realizadas contagens de glomérulos por campo para avaliar o impacto da infecção ou dieta experimental nessa estrutura renal. Essas análises quantitativas são importantes para determinar de forma substancial as alterações nessas estruturas. Nossos dados mostraram que quando comparados os grupos CDP x IDH e IDP x IDH, percebe-se um pequeno aumento no número de glomérulos no grupo infectado com dieta hipercolesterolêmica em ambos os casos. Dados encontrados na literatura divergem dos nossos achados. Altunkaynak et al., 2008 ao comparar a quantidade de glomérulos de murinos alimentados com dieta hiperlipídica com seus grupos controle, perceberam uma diminuição do número de glomérulos no grupo alimentado com a dieta rica em lipídios. Mais experimentos são necessários para melhor estabelecer o impacto da infecção e dieta hipercolesterolêmica nas alterações estruturais renais quanto à quantidade no número de glomérulos.

O glomérulo é uma unidade de filtração com demasiada organização estrutural, composto de células endoteliais, epiteliais parietais, podócitos e células mesangiais (SCHELL; WANNER; HUBER, 2014). Na comparação dos parâmetros morfométricos analisados relacionado aos glomérulos, foram observadas diferenças significativas entre vários aspectos nos grupos.

Quanto à área total do glomérulo, percebemos que todos os grupos apresentaram um aumento no tamanho do glomérulo, quando comparados ao grupo controle. Comparando aos nossos dados, estudos na literatura tem descrito o aumento no tamanho de glomérulos essa associação a diversas desordens metabólicas como obesidade e diabetes mellitus (DEJI et al., 2009; GURLEY et al., 2010). Além disso, outros estudos mostram que camundongos submetidos à uma dieta rica em lipídicos desenvolvem resistência à insulina atrelada a diversas alterações renais como aumento na produção e acumulação renal de triglicerídeos, expansão mesangiais, lesão podocitária e amontoamento de matriz extracelular de proteínas glomerulares (JIANG et al., 2005).

Em relação a alterações desenvolvidas pela esquistossomose experimental, poucos estudos são encontrados na literatura sobre a aplicação da morfometria ao rim de camundongos esquistossomóticos e há uma grande divergência entre os dados devido a vários aspectos como utilização de diversos modelos experimentais, metodologias diferentes empregadas e formas clínicas diferentes estudadas.

Entretanto, em alguns experimentos, a lesão renal em camundongos foi vista apenas em uma fase “inicial” com ligeira proliferação de células mesangiais, além do desenvolvimento de hipertrofia e hiperplasia de células mesangiais, alterações na membrana basal glomerular como distorções e espessamento, quadro definido como glomerulite que são os estágios da inflamação inicial provocada pela esquistossomose (ANDRADE; SUSIN, 1974; ANDRADE; ROCHA, 1979; ANDRADE; MARCK, 1984).

Em consequência das alterações na área total do glomérulo, outros parâmetros analisados como área do tufo glomerular, diâmetro e perímetro glomerulares e espaço de Bowman se encontram alterados. Em modelos experimentais e estudos clínicos as alterações induzidas pela obesidade que levam a injúria renal abrangem o aumento do tufo glomerular, presença de infiltrado inflamatório, expansão mesangial, quadro de glomeruloesclerose, espessamento da capsula de Bowman, acúmulo de lipídios, entre outros (KAMBHAM et al., 2001; WU et al., 2006; ALTUNKAYNAK et al., 2008b; DEJI et al., 2009).

A barreira de filtração glomerular é formada por três camadas: o endotélio fenestrado, a membrana basal e os podócitos. Apesar de se apresentarem como estruturas separadas, elas são consideradas funcionalmente como um todo e quaisquer alterações nessas estruturas levam a uma filtração glomerular deficiente (D’AGATI; KASKEL; FALK, 2011).

Ao avaliar os glomérulos de todos os grupos experimentais, percebemos que as áreas de capilares dos grupos de dieta infectados ou não, se apresentavam em menores quantidades. As análises estatísticas revelaram resultados significantes mostrando que este fenômeno havia acontecido. Não foram encontrados dados na literatura que corroborem com nossos achados, entretanto, é sabido que na insuficiência renal crônica é muito recorrente a proliferação anormal de células mesangiais, levando a obstrução capilar. Todo esse processo gera um aumento da deposição de matriz extracelular e glomeruloesclerose ocasionando em redução da filtração glomerular devido ao comprometimento dos néfrons (JUNG et al., 2010).

Quanto à alteração capilar nos grupos de dieta hipercolesterolêmica, dados na literatura mostram que indivíduos obesos possuem mais comumente o desenvolvimento de glomeruloesclerose segmentar focal, onde as lesões desse tipo possuem um grau de similaridade com nossos achados, sendo eles: aumento da matriz extracelular, adesão da cápsula de Bowman, redução dos capilares glomerulares e aumento no número de células (DANILEWICZ; WAGROWSKA-DANILEWICZ, 2009; ARESU et al., 2010). Mais estudos são necessários para esclarecer como a esquistossomose experimental e a dieta hipercolesterolêmica associadas, geram impacto nos capilares glomerulares.

Na análise histopatológica foram observadas alterações teciduais induzidas durante o desenvolvimento da infecção esquistossomótica e o consumo de dieta hipercolesterolêmica no hospedeiro. Nos grupos com dieta hipercolesterolêmica sem infecção foram descritas as seguintes alterações: desorganização da matriz extracelular, quadro de hipertrofia glomerular, expansão do espaço de Bowman e alteração da vascularização glomerular. Dados na literatura corroboram com nossos achados onde em estudos clínicos e experimentais são descritas inúmeras alterações funcionais e estruturais tais como: remodelamento e hipertrofia renal, expansão da matriz extracelular e hipertrofia de glomérulos (HALL, 2003; DANILEWICZ; WAGROWSKA-DANILEWICZ, 2009; DO CARMO et al., 2009; ARESU et al., 2010).

Mais dados obtidos de experimentos com modelos experimentais corroboram com nossos resultados mostrando que a obesidade tanto por alterações genéticas quanto induzida por dieta podem provocar a hipertrofia glomerular gerada a partir de uma série de alterações hemodinâmicas decorrentes desta condição (COIMBRA et al., 2000; HALL, 2003; DEJI et al., 2009; DO CARMO et al., 2009; PÉREZ-TORRES et al., 2009).

Quanto a alterações nos grupos infectados sem dieta hipercolesterolêmica, pudemos perceber uma série de alterações glomerulares opostas. Grande parte dos glomérulos possuía uma desorganização da matriz extracelular presente acompanhada da atrofia glomerular e em consequência da diminuição dessa matriz, a proporção de células mesangiais presentes foi inferior quando comparadas ao grupo controle e também esse grupo infectado possuía uma menor quantidade de capilares glomerulares visivelmente presentes. Em contrapartida, outros glomérulos foram notadas diferentes alterações como uma expansão da matriz extracelular gerando um quadro de hipertrofia. Estudos mostram uma grande variabilidade de lesões glomerulares de natureza patológica em pacientes infectados por *S. mansoni* (SOBH et al., 1987).

São muito poucos os trabalhos que avaliam a estrutura glomerular no quadro de esquistossomose experimental. O que encontramos na literatura é que as lesões renais são ocasionadas por formação de imunocomplexos na circulação que chegam aos glomérulos renais. Esse fenômeno é gerado após o desenvolvimento de hipertensão portal, quando a circulação colateral leva os antígenos parasitários da circulação mesentérica para a circulação geral, chegando nos rins. Já nos rins, esses imunocomplexos são alojados nos glomérulos, gerando injúria renal (ALAMARTINE et al., 2011; GONÇALVES; FONTES; CANUTO, 2017). Mais experimentos são necessários para melhor explicar essas alterações mistas nos grupos infectados com *S. mansoni* sem dieta hipercolesterolêmica.

E os grupos infectados com dieta hipercolesterolêmica apresentaram todas as alterações previamente descritas. Novamente um quadro e hipertrofia e atrofia glomerulares, desorganização da matriz extracelular, alterações nos capilares glomerulares, diminuição de expansão do espaço de Bowman e também foram observadas alterações nos túbulos ao redor destes glomérulos, mas estas alterações não foram avaliadas até o momento.

Foram também avaliadas as zonas de deposição de colágeno em todo tecido renal, principalmente nos glomérulos onde não foram observadas alterações e nenhum processo fibrótico nestas estruturas. Todavia, podemos perceber uma quantidade de colágeno em maior quantidade ao redor de grandes vasos no córtex renal ou medula renais nos grupos infectados com ou sem dieta, quando comparados ao controle. As análises estatísticas constataram a diferença significativa entre os grupos, como descrito anteriormente. Nossos achados corroboram com os encontrados na literatura onde também não foram observados pontos de fibrose em glomérulos, somente alguns depósitos em regiões próximas a glomérulos ou vasos corticais (ALMEIDA, 2013). Outros dados destacam também poucas alterações fibróticas observadas em glomérulos de camundongos infectados com *S. mansoni* (ANDRADE; SUSIN, 1974).

E por fim foram observadas zonas de congestão mais frequentes nos grupos infectados com e sem dieta hipercolesterolêmica. Não foram achados estudos na literatura que corroborassem com nossos achados. Entretanto sabe-se que na esquistossomose a formação de granulomas hepáticos acompanhado da fibrose resulta em hipertensão portal que é um fator que induz mudanças vasculares importantes a níveis sistêmicos, além de provocar processos de remodelamento vascular levando parte do sangue porta para circulação sistêmica. Possivelmente o aparecimento destas áreas de congestão sanguínea nos grupos infectados estão relacionados a este fator (ROCHA et al., 1976; DIGEON et al., 1979; RAMOS; ANDRADE, 1987; CHEEVER et al., 2002; ALMEIDA, 2013).

CONCLUSÕES

Neste estudo, foi concluído que a ingestão de uma dieta hipercolesterolêmica e a infecção por esquistossomose promoveram diferentes efeitos nos animais analisados como: alterações significativas na massa corporal, índice de adiposidade, lipidograma e glicemia nos animais infectados com ou sem a dieta hipercolesterolêmica. Isso indica que a interação entre a infecção por esquistossomose e a dieta rica em colesterol pode influenciar o metabolismo dos lipídios e a resposta metabólica do organismo.

Observou-se uma redução nos níveis de citocinas produzidas por células peritoneais nos grupos experimentais. Esse resultado indica uma possível modulação do sistema imunológico em resposta à infecção e à dieta hipercolesterolêmica, sugerindo uma influência desses fatores na resposta inflamatória e imune. Além disso foi observada desorganização estrutural nos glomérulos renais dos animais estudados. Essa alteração pode indicar danos nos tecidos renais devido à interação entre a infecção por esquistossomose e a dieta rica em colesterol, afetando a função renal.

No entanto, são necessários mais estudos para continuar investigando as alterações causadas em todo o tecido renal em modelos experimentais de esquistossomose e alimentação com dieta hiperlipídica. Essas pesquisas podem fornecer uma compreensão mais completa dos mecanismos subjacentes e ajudar no desenvolvimento de estratégias de prevenção e tratamento mais eficazes para a esquistossomose associada à obesidade.

REFERÊNCIAS

ABDUL-GHANI, R. A.; HASSAN, A. A. Murine schistosomiasis as a model for human schistosomiasis mansoni: Similarities and discrepancies. Parasitology Research, v. 107, n. 1, p. 1–8, 2010.

AFSHIN, A. et al. Health Effects of Overweight and Obesity in 195 Countries over 25 Years. The New England journal of medicine, v. 377, n. 1, p. 13–27, 6 jul. 2017. Disponível em: <pmc/articles/PMC5477817/>. Acesso em: 7 jul. 2022.

ALAMARTINE, E. et al. The use of the Oxford classification of IgA nephropathy to predict renal survival. Clinical journal of the American Society of Nephrology : CJASN, v. 6, n. 10, p. 2384–2388, 1 out. 2011. Disponível em: <https://pubmed.ncbi.nlm.nih.gov/21885791/>. Acesso em: 22 jul. 2022.

ALMEIDA, A. F. G. de. Glomerulopatia esquistossomótica: Comportamento das alterações em camundongos infectados pelo Schistosoma mansoni, antes e depois do tratamento com praziquantel. n. c, p. 2–6, 2013.

ALMEIDA, M. E. F. de et al. Efeitos do estresse auditivo e dieta hipercalórica no peso corporal, lipídios e glicemia de ratos Wistar. Comida e Nutrição, v. 22, p. 359–365, 2010.

ALTUNKAYNAK, M. E. et al. The effects of high-fat diet on the renal structure and morphometric parametric of kidneys in rats. Journal of anatomy, v. 212, n. 6, p. 845–852, jun. 2008a. Disponível em: <https://pubmed.ncbi.nlm.nih.gov/18510511/>. Acesso em: 22 jul. 2022.

ALTUNKAYNAK, M. E. et al. The effects of high-fat diet on the renal structure and morphometric parametric of kidneys in rats. Journal of Anatomy, v. 212, n. 6, p. 845–852, jun. 2008b. Disponível em: <https://onlinelibrary.wiley.com/doi/10.1111/j.1469-7580.2008.00902.x>.

AMARAL, K. B. et al. Histological assessment of granulomas in natural and experimental Schistosoma mansoni infections using whole slide imaging. PLOS ONE, v. 12, n. 9, p. e0184696, 13 set. 2017. Disponível em: <https://dx.plos.org/10.1371/journal.pone.0184696>.

ANANDACOOMARASAMY, A. et al. The impact of obesity on the musculoskeletal system. International Journal of Obesity, v. 32, n. 2, p. 211–222, 11 fev. 2008. Disponível em: <https://www.nature.com/articles/0803715>.

ANDRADE, Z. A. Schistosomiasis and liver fibrosis. Parasite Immunology, v. 31, n. 11, p. 656–663, 7 out. 2009. Disponível em: <https://onlinelibrary.wiley.com/doi/10.1111/j.1365-3024.2009.01157.x>.

ANDRADE, Z. A. Schistosomiasis and liver fibrosis. Parasite Immunology, v. 31, n. 11, p. 656–663, 7 out. 2009. Disponível em: <https://onlinelibrary.wiley.com/doi/10.1111/j.1365-3024.2009.01157.x>.

ANDRADE, Z. A.; MARCK, E. Van. Schistosomal Glomerular Disease (A Review). Memórias do Instituto Oswaldo Cruz, v. 79 (4), p. 499–506, 1984.

ANDRADE, Z. A.; ROCHA, H. Schistosomal glomerulopathy. Kidney International, v. 16, n. 1, p. 23–29, jul. 1979. Disponível em: <http://dx.doi.org/10.1038/ki.1979.99>.

ANDRADE, Z. A.; SUSIN, M. Renal Changes in Mice Infected with Schistosoma Mansoni. The American Journal of Tropical Medicine and Hygiene, v. 23, n. 3, p. 400–403, 1 maio 1974. Disponível em: <https://www.ajtmh.org/view/journals/tpmd/23/3/article-p400.xml>. Acesso em: 22 jul. 2022.

ANSTEY, K. J. et al. Body mass index in midlife and late-life as a risk factor for dementia: a meta-analysis of prospective studies. Obesity Reviews, v. 12, n. 5, p. e426–e437, maio 2011. Disponível em: <https://onlinelibrary.wiley.com/doi/10.1111/j.1467-789X.2010.00825.x>.

ARAÚJO, M. I. et al. Evidence of a T helper type 2 activation in human schistosomiasis. European Journal of Immunology, v. 26, n. 6, p. 1399–1403, 1 jun. 1996. Disponível em: <https://onlinelibrary.wiley.com/doi/full/10.1002/eji.1830260633>. Acesso em: 22 jul. 2022.

ARESU, L. et al. Severe renal failure in a dog resembling human focal segmental glomerulosclerosis. Journal of comparative pathology, v. 143, n. 2–3, p. 190–194, ago. 2010. Disponível em: <https://pubmed.ncbi.nlm.nih.gov/20153864/>. Acesso em: 22 jul. 2022.

AVESANI, C. M.; SANTOS, N. S. J. dos; CUPPARI, L. Nutrição Clínica no Adulto. In: CUPPARI, L. (Ed.). 3. ed. [2014]. p. 45–62.

BARRY, M. A. et al. Global trends in neglected tropical disease control and elimination: impact on child health. Archives of Disease in Childhood, v. 98, n. 8, p. 635–641, 1 ago. 2013. Disponível em: <https://adc.bmj.com/lookup/doi/10.1136/archdischild-2012-302338>. Acesso em: 24 maio. 2022.

BARSOUM, R. et al. Immunoglobulin-A and the pathogenesis of schistosomal glomerulopathy. Kidney International, v. 50, n. 3, p. 920–928, set. 1996. Disponível em: <https://linkinghub.elsevier.com/retrieve/pii/S0085253815596865>.

BARSOUM, R. Schistosomal glomerulopathies. Kidney International, v. 44, n. 1, p. 1–12, jul. 1993. Disponível em: <https://linkinghub.elsevier.com/retrieve/pii/S0085253815580861>.

BARSOUM, R. The changing face of schistosomal glomerulopathy. Kidney International, v. 66, n. 6, p. 2472–2484, dez. 2004. Disponível em: <https://linkinghub.elsevier.com/retrieve/pii/S0085253815503608>.

BASSILY, S. et al. Renal biopsy in Schistosoma-Salmonella associated nephrotic syndrome. The Journal of tropical medicine and hygiene, v. 79, n. 11, p. 256–8, nov. 1976. Disponível em: <http://www.ncbi.nlm.nih.gov/pubmed/827621>.

BIRKENFELD, A. L.; SHULMAN, G. I. Nonalcoholic fatty liver disease, hepatic insulin resistance, and type 2 Diabetes. Hepatology, v. 59, n. 2, p. 713–723, fev. 2014. Disponível em: <https://onlinelibrary.wiley.com/doi/10.1002/hep.26672>.

BLANTON, R. E. Population Structure and Dynamics of Helminthic Infection: Schistosomiasis. Microbiology Spectrum, v. 7, n. 4, p. 139–148, 19 jul. 2019. Disponível em: <https://journals.asm.org/doi/10.1128/microbiolspec.AME-0009-2019>.

BOBULESCU, I. A. Renal lipid metabolism and lipotoxicity. Current Opinion in Nephrology and Hypertension, v. 19, n. 4, p. 393–402, jul. 2010. Disponível em: <http://journals.lww.com/00041552-201007000-00012>.

BOOTH, M. et al. Periportal fibrosis in human Schistosoma mansoni infection is associated with low IL-10, low IFN-gamma, high TNF-alpha, or low RANTES, depending on age and gender. Journal of immunology (Baltimore, Md. : 1950), v. 172, n. 2, p. 1295–1303, 15 jan. 2004. Disponível em: <https://pubmed.ncbi.nlm.nih.gov/14707108/>. Acesso em: 22 jul. 2022.

BOSSHARDT, S. C. et al. IL-10 deficit correlates with chronic, hypersplenomegaly syndrome in male CBA/J mice infected with Schistosoma mansoni. Parasite Immunology, v. 19, n. 8, p. 347–353, 1 ago. 1997. Disponível em: <https://onlinelibrary.wiley.com/doi/full/10.1046/j.1365-3024.1997.d01-224.x>. Acesso em: 22 jul. 2022.

BRASIL, M. da S. Estratégias para o cuidado da pessoa com doença crônica: obesidade. Cadernos de Atenção Básica, v. 38, p. 212, 2014. Disponível em: <http://www.ncbi.nlm.nih.gov/pubmed/28767957>.

BRASIL. Esquistossomose. Disponível em: <https://www.gov.br/saude/pt-br/assuntos/saude-de-a-a-z/e/esquistossomose-1>. Acesso em: 7 jul. 2022.

BRENNER, B. M.; BEEUWKES, R. The Renal Circulations. Hospital Practice, v. 13, n. 7, p. 35–46, 6 jul. 1978. Disponível em: <https://pubmed.ncbi.nlm.nih.gov/751876/>. Acesso em: 7 jul. 2022.

BUEDING, E.; MACKINNON, A. J. HEXOKINASES OF SCHISTOSOMA MANSONI. J Biol Chem, 1955.

BUETTNER, R.; SCHÖLMERICH, J.; BOLLHEIMER, L. C. High-fat diets: modeling the metabolic disorders of human obesity in rodents. Obesity (Silver Spring, Md.), v. 15, n. 4, p.

798–808, abr. 2007. Disponível em: <https://pubmed.ncbi.nlm.nih.gov/17426312/>. Acesso em: 22 jul. 2022.

BULGER, R. E. O Sistema Urinário. Rio de Janeiro: Guanabara Koogan, 1981.

BURKE, M. L. et al. Immunopathogenesis of human schistosomiasis. Parasite immunology, v. 31, n. 4, p. 163–176, abr. 2009. Disponível em: <https://pubmed.ncbi.nlm.nih.gov/19292768/>. Acesso em: 22 jul. 2022.

CAMUS, D. et al. Immunological Studies in Human Schistosomiasis. The American Journal of Tropical Medicine and Hygiene, v. 24, n. 6, p. 949–954, 1 nov. 1975. Disponível em: <https://www.ajtmh.org/view/journals/tpmd/24/6/article-p949.xml>. Acesso em: 6 jul. 2022.

CARVALHO, O. dos S.; COELHO, P. M. Z.; LENZI, H. L. Schistosoma mansoni e Esquistossomose: uma visão multidisciplinar. [2008]

CDC. Schistosomiasis - Chapter 4 - 2020 Yellow Book | Travelers' Health | CDC. Disponível em: <https://wwwnc.cdc.gov/travel/yellowbook/2020/travel-related-infectious-diseases/schistosomiasis>. Acesso em: 6 jul. 2022.

CHEEVER, A. W. et al. Experimental models of Schistosoma mansoni infection. Memorias do Instituto Oswaldo Cruz, v. 97, n. 7, p. 917–940, 2002.

CHUAH, C. et al. Cellular and chemokine-mediated regulation in schistosome-induced hepatic pathology. Trends in parasitology, v. 30, n. 3, p. 141–150, mar. 2014. Disponível em: <https://pubmed.ncbi.nlm.nih.gov/24433721/>. Acesso em: 22 jul. 2022.

CO, D. O.; HOGAN, L. H.; IL-KIM, S.; SANDOR, M. T cell contributions to the different phases of granuloma formation. Immunol Lett, v. 92, n. 1-2, p. 135-142, mar. 2004. DOI: 10.1016/j.imlet.2003.11.023. PMID: 15081537.

COIMBRA, T. M. et al. Early events leading to renal injury in obese Zucker (fatty) rats with type II diabetes. Kidney international, v. 57, n. 1, p. 167–182, 2000. Disponível em: <https://pubmed.ncbi.nlm.nih.gov/10620198/>. Acesso em: 22 jul. 2022.

COLLEY, D. G. et al. Human schistosomiasis. The Lancet, v. 383, n. 9936, p. 2253–2264, jun. 2014. Disponível em: <http://dx.doi.org/10.1016/S0140-6736(13)61949-2>.

CORNFORD, E. M.; DIEP, C. P.; ROWLEY, G. A. Schistosoma mansoni, S. japonicum, S. haematobium: Glycogen content and glucose uptake in parasites from fasted and control hosts. Experimental Parasitology, v. 56, n. 3, p. 397–408, 1983.

COURA, J. R.; AMARAL, R. S. Epidemiological and control aspects of schistosomiasis in Brazilian endemic areas. Memorias do Instituto Oswaldo Cruz, v. 99, n. 5, p. 13–19, 2004.

CZERNICHOW, S. et al. Body mass index, waist circumference and waist-hip ratio: which is the better discriminator of cardiovascular disease mortality risk? Evidence from an individual-participant meta-analysis of 82 864 participants from nine cohort studies. Obesity Reviews, v.

12, n. 9, p. no-no, maio 2011. Disponível em: <https://onlinelibrary.wiley.com/doi/10.1111/j.1467-789X.2011.00879.x>.

D'AGATI, V. D.; KASKEL, F. J.; FALK, R. J. Focal Segmental Glomerulosclerosis. New England Journal of Medicine, v. 365, n. 25, p. 2398–2411, 22 dez. 2011. Disponível em: <http://www.nejm.org/doi/abs/10.1056/NEJMra1106556>. Acesso em: 7 jul. 2022.

D'AGATI, V. D.; KASKEL, F. J.; FALK, R. J. Focal Segmental Glomerulosclerosis. New England Journal of Medicine, v. 365, n. 25, p. 2398–2411, 22 dez. 2011. Disponível em: <http://www.nejm.org/doi/abs/10.1056/NEJMra1106556>. Acesso em: 7 jul. 2022.

DA SILVA FILOMENO, C. E. et al. The acute schistosomiasis mansoni ameliorates metabolic syndrome in the C57BL/6 mouse model. Experimental Parasitology, v. 212, n. March, p. 107889, maio 2020. Disponível em: <https://doi.org/10.1016/j.exppara.2020.107889>.

DANILEWICZ, M.; WAGROWSKA-DANILEWICZ, M. Morphometric and immunohistochemical insight into focal segmental glomerulosclerosis in obese and non-obese patients. Nefrologia : publicacion oficial de la Sociedad Espanola Nefrologia, v. 29, n. 1, p. 35–41, 2009. Disponível em: <https://pubmed.ncbi.nlm.nih.gov/19240770/>. Acesso em: 22 jul. 2022.

DE BRITO, T. et al. Localization by Immunoelectron Microscopy of Schistosoma mansoni Antigens in the Glomerulus of the Hamster (Mesocricetus auratus) Kidney. Nephron Experimental Nephrology, v. 6, n. 4, p. 368–376, 15 jul. 1998. Disponível em: <https://www.karger.com/Article/FullText/20544>.

DE VRIES, A. P. J. et al. Fatty kidney: emerging role of ectopic lipid in obesity-related renal disease. The Lancet Diabetes & Endocrinology, v. 2, n. 5, p. 417–426, maio 2014. Disponível em: <http://dx.doi.org/10.1016/S2213-8587(14)70065-8>.

DEJI, N. et al. Alterações estruturais e funcionais nos rins de camundongos obesos induzidos por dieta rica em gordura. American Journal of Physiology-Renal Physiology, v. 296, n. 1, p. F118-F126, jan. 2009. Disponível em: https://www.physiology.org/doi/10.1152/ajprenal.00110.2008.

DIGEON, M. et al. O papel dos complexos imunes circulantes na doença glomerular da esquistossomose hepatosplênica experimental. Clinical and Experimental Immunology, v. 35, n. 3, p. 329, mar. 1979. Disponível em: https://pubmed.ncbi.nlm.nih.gov/151263/.

DO CARMO, J. M. et al. Impacto da obesidade na estrutura e função renal na presença e ausência de hipertensão: evidências de camundongos deficientes no receptor melanocortina-4. American Journal of Physiology - Regulatory, Integrative and Comparative Physiology, v. 297, n. 3, p. R803, set. 2009. Disponível em: https://www.ncbi.nlm.nih.gov/pmc/articles/PMC2739784/.

DO PRADO, W. L. et al. Obesidade e adipocinas inflamatórias: implicações práticas para a prescrição de exercício. Revista Brasileira de Medicina do Esporte, v. 15, n. 5, p. 378–383, 2009. Disponível em: http://www.scielo.br/j/rbme/a/8Nydb6F3BjyRRsqDDMdm7pD/abstract/?lang=pt.

DOS-SANTOS, W. L. C. et al. Glomerulopatia esquistossomótica e mudanças na distribuição de padrões histológicos de doenças glomerulares na Bahia, Brasil. Memórias do Instituto Oswaldo Cruz, v. 106, n. 7, p. 901–904, nov. 2011. Disponível em: http://www.scielo.br/scielo.php?script=sci_arttext&pid=S0074-02762011000700017&lng=en&tlng=en.

DUAN, Q. et al. Estudo populacional e em animais sobre os efeitos da infecção por Schistosoma japonicum na regulação da homeostase glicêmica do hospedeiro. Acta Tropica, v. 180, p. 33–41, 1 abr. 2018.

DUARTE, D. B. et al. Biomarcadores renais em infecções tropicais: uma atualização. Pathogens and Global Health, v. 114, n. 6, p. 302–308, 17 ago. 2020. Disponível em: https://doi.org/10.1080/20477724.2020.1799605.

DUARTE, D. B. et al. Função renal na esquistossomose hepatoesplênica - uma avaliação dos distúrbios tubulares renais. PLoS ONE, v. 9, n. 12, p. e115197, 22 dez. 2014. Disponível em: https://dx.plos.org/10.1371/journal.pone.0115197.

DURRINGTON, P. Dislipidemia. The Lancet, v. 362, n. 9385, p. 717–731, 27 ago. 2003. Disponível em: http://www.ncbi.nlm.nih.gov/pubmed/28767957.

ELOI-SANTOS, S. et al. Schistosoma mansoni: mortalidade, fisiopatologia e diferenças de suscetibilidade em camundongos machos e fêmeas. Experimental Parasitology, v. 75, n. 2, p. 168–175, 1992.

FALLON, P. G. et al. Infecção por esquistossomo de camundongos transgênicos define papéis patogênicos distintos e contrastantes para IL-4 e IL-13: IL-13 é um agente profibrogênico. Journal of immunology (Baltimore, Md. : 1950), v. 164, n. 5, p. 2585–2591, 1 mar. 2000. Disponível em: https://pubmed.ncbi.nlm.nih.gov/10679097/.

FANG, Q. et al. Inibição da inflamação dependente de cinases de proteínas ativadas por mitógeno/fator nuclear κ B por uma nova chalcona protege o rim de lesões induzidas por dieta rica em gordura em camundongos. Journal of Pharmacology and Experimental Therapeutics, v. 355, n. 2, p. 235–246, nov. 2015. Disponível em: http://jpet.aspetjournals.org/lookup/doi/10.1124/jpet.115.226860.

FANTUZZI, G. Tecido adiposo, adipocinas e inflamação. The Journal of allergy and clinical immunology, v. 115, n. 5, p. 911–919, 2005. Disponível em: https://pubmed.ncbi.nlm.nih.gov/15867843/.

FELIZARDO, R. J. F. Obesity in kidney disease: A heavyweight opponent. World Journal of Nephrology, v. 3, n. 3, p. 50, 2014. Available at: http://www.wjgnet.com/2220-6124/full/v3/i3/50.htm.

FERREIRA, A. P. de S.; SZWARCWALD, C. L.; DAMACENA, G. N. Prevalência e fatores associados da obesidade na população brasileira: estudo com dados aferidos da Pesquisa Nacional de Saúde, 2013. Revista brasileira de epidemiologia = Brazilian journal of epidemiology, v. 22, p. e190024, 2019.

FERREIRA, L. M.; HOCHMAN, B.; BARBOSA, M. V. J. Modelos experimentais em pesquisa. Acta Cirurgica Brasileira, v. 20, n. SUPPL. 2, p. 28–34, 2005.

FONSECA, F. A. H. Síndrome metabólica sem obesidade central: mito ou realidade? Rev Bras Hipertens, v. 15, n. 3, p. 168–169, 2008.

FONSECA-ALANIZ, M. H. et al. O tecido adiposo como centro regulador do metabolismo. Arquivos Brasileiros de Endocrinologia & Metabologia, v. 50, n. 2, p. 216–229, apr. 2006. Available at: http://www.scielo.br/j/abem/a/htcRSX7FjpchRd4gHNkg7VR/. Accessed on: July 22, 2022.

FP, S.; ALPERS, C. Membranoproliferative glomerulonephritis, dense deposit disease, and cryoglobulinemic glomerulonephritis. 3rd ed. Philadelphia: Comprehensive clinical nephrology, 2010.

GONÇALVES, F. O.; FONTES, T. M. de S.; CANUTO, A. P. P. S. L. Schistosoma mansoni associated glomerulopathy with IgA mesangial deposits: case report. Jornal brasileiro de nefrologia : ’orgao oficial de Sociedades Brasileira e Latino-Americana de Nefrologia, v. 39, n. 1, p. 86–90, mar. 2017. Available at: https://pubmed.ncbi.nlm.nih.gov/28355401/. Accessed on: July 22, 2022.

GREEN, C.; HODSON, L. The Influence of Dietary Fat on Liver Fat Accumulation. Nutrients, v. 6, n. 11, p. 5018–5033, Nov 10, 2014. Available at: http://www.mdpi.com/2072-6643/6/11/5018.

GRYSEELS, B. et al. Human schistosomiasis. The Lancet, v. 368, n. 9541, p. 1106–1118, Sep. 2006. Available at: https://linkinghub.elsevier.com/retrieve/pii/S0140673606694403.

GRYSEELS, B. Schistosomiasis. Infectious Disease Clinics of North America, v. 26, n. 2, p. 383–397, Jun. 2012. Available at: https://linkinghub.elsevier.com/retrieve/pii/S089155201200013X.

GURLEY, S. B. et al. Influence of genetic background on albuminuria and kidney injury in Ins2+/C96Y (Akita) mice. American Journal of Physiology - Renal Physiology, v. 298, n. 3, p. F788, Mar. 2010. Available at: </pmc/articles/PMC2838602/>. Accessed on: July 22, 2022.

HALL, J. E. The Kidney, Hypertension, and Obesity. Hypertension, v. 41, n. 3 II, p. 625–633, Mar. 1, 2003. Available at:

https://www.ahajournals.org/doi/abs/10.1161/01.hyp.0000052314.95497.78. Accessed on: July 22, 2022.

HAMS, E.; AVIELLO, G.; FALLON, P. G. The schistosoma granuloma: friend or foe? Frontiers in immunology, v. 4, n. APR, 2013. Available at: https://pubmed.ncbi.nlm.nih.gov/23596444/. Accessed on: July 22, 2022.

HANEMANN, A. L. P. et al. Monocyte Chemotactic Protein-1 (MCP-1) in Patients with Chronic Schistosomiasis Mansoni: Evidences of Subclinical Renal Inflammation. PLoS ONE, v. 8, n. 11, p. e80421, Nov 12, 2013. Available at: https://dx.plos.org/10.1371/journal.pone.0080421.

HARBRON, J. et al. Fat Mass and Obesity-Associated (FTO) Gene Polymorphisms Are Associated with Physical Activity, Food Intake, Eating Behaviors, Psychological Health, and Modeled Change in Body Mass Index in Overweight/Obese Caucasian Adults. Nutrients, v. 6, n. 8, p. 3130–3152, Aug 6, 2014. Available at: http://www.mdpi.com/2072-6643/6/8/3130.

HAWWA, R. L. et al. IL-10 inhibits inflammatory cytokines released by fetal mouse lung fibroblasts exposed to mechanical stretch. Pediatric pulmonology, v. 46, n. 7, p. 640–649, Jul 2011. Available at: https://pubmed.ncbi.nlm.nih.gov/21337733/. Accessed on: July 22, 2022.

HENRI, S. et al. Cytokine regulation of periportal fibrosis in humans infected with Schistosoma mansoni: IFN-gamma is associated with protection against fibrosis and TNF-alpha with aggravation of disease. Journal of immunology (Baltimore, Md. : 1950), v. 169, n. 2, p. 929–936, Jul 15, 2002. Available at: https://pubmed.ncbi.nlm.nih.gov/12097398/. Accessed on: July 22, 2022.

HEWITSON, T. D. Renal tubulointerstitial fibrosis: common but never simple. American Journal of Physiology-Renal Physiology, v. 296, n. 6, p. F1239–F1244, Jun. 2009. Available at: https://www.physiology.org/doi/10.1152/ajprenal.90521.2008.

HOFFMANN, K. F. et al. IFN-gamma, IL-12, and TNF-alpha are required to maintain reduced liver pathology in mice vaccinated with Schistosoma mansoni eggs and IL-12. Journal of immunology (Baltimore, Md. : 1950), v. 161, n. 8, p. 4201–10, 1998. Available at: http://www.ncbi.nlm.nih.gov/pubmed/9780194.

HUANG, S. C. C. et al. Fatty Acid Oxidation Is Essential for Egg Production by the Parasitic Flatworm Schistosoma mansoni. PLoS Pathogens, v. 8, n. 10, Oct. 2012.

HURST, M. H.; WILLINGHAM, A. L.; LINDBERG, R. Tissue responses in experimental schistosomiasis japonica in the pig: a histopathologic study of different stages of single low- or high-dose infections. The American Journal of Tropical Medicine and Hygiene, v. 62, n. 1, p. 45–56, Jan 1, 2000. Available at: https://ajtmh.org/doi/10.4269/ajtmh.2000.62.45.

HUSSAARTS, L. et al. Chronic helminth infection and helminth-derived egg antigens promote adipose tissue M2 macrophages and improve insulin sensitivity in obese mice. FASEB Journal, v. 29, n. 7, p. 3027–3039, Jul 1, 2015.

JIANG, T., Liebman, S. E., Lucia, M. S., & Li, J. (2005). Diet-induced obesity in C57BL/6J mice causes increased renal lipid accumulation and glomerulosclerosis via a sterol regulatory element-binding protein-1c-dependent pathway. Journal of Biological Chemistry, 280(37), 32317–32325. https://doi.org/10.1074/jbc.M506359200

JUNG, O., Jansen, F., Mieth, A., Barbosa-Sicard, E., Pliquett, R., Babelova, A., Morisseau, C., Hwang, S. H., Tsai, C., Hammock, B. D., & Schaefer, L. (2010). Inhibition of the soluble epoxide hydrolase promotes albuminuria in mice with progressive renal disease. PloS one, 5(8), e11979. https://doi.org/10.1371/journal.pone.0011979

JURBERG, P., Costa, W., & Varassin, I. G. (1987). Behavior of Biomphalaria glabrata, the intermediate host snail of Schistosoma mansoni, at different depths in water in laboratory conditions. Memórias do Instituto Oswaldo Cruz, 82(2), 197–208. https://doi.org/10.1590/S0074-02761987000200008

KAMBHAM, N., Markowitz, G. S., Valeri, A. M., Lin, J., D'Agati, V. D., & Obesity-related glomerulopathy, an emerging epidemic. (2001). Kidney International, 59(4), 1498–1509. https://doi.org/10.1046/j.1523-1755.2001.0590041498.x

KANDA, H., Tateya, S., Tamori, Y., Kotani, K., Hiasa, K., Kitazawa, R., Kitazawa, S., Miyachi, H., Maeda, S., Egashira, K., & Kasuga, M. (2006). MCP-1 contributes to macrophage infiltration into adipose tissue, insulin resistance, and hepatic steatosis in obesity. Journal of Clinical Investigation, 116(6), 1494–1505. https://doi.org/10.1172/JCI26498

KATZ, N. (2018). Inquérito Nacional de Prevalência da Esquistossomose mansoni e Geo-helmintoses.

KOOPMAN, K. E., Caan, M. W., Nederveen, A. J., Pels, A., Ackermans, M. T., Fliers, E., la Fleur, S. E., & Serlie, M. J. (2014). Hypercaloric diets with increased meal frequency, but not meal size, increase intrahepatic triglycerides: A randomized controlled trial. Clinical Nutrition, 33(4), 484–492. https://doi.org/10.1016/j.clnu.2013.07.011

KUME, S., Uzu, T., Araki, S., Sugimoto, T., Isshiki, K., Chin-Kanasaki, M., Sakaguchi, M., Kubota, N., Terauchi, Y., Kadowaki, T., & Haneda, M. (2007). Role of altered renal lipid metabolism in the development of renal injury induced by a high-fat diet. Journal of the American Society of Nephrology, 18(10), 2715–2723. https://doi.org/10.1681/ASN.2007010089

LA CAVA, A., & Matarese, G. (2004). The weight of leptin in immunity. Nature Reviews Immunology, 4(5), 371–379. https://doi.org/10.1038/nri1350

LACERDA, D. S., Bock, P. M., & Funchal, C. (2015). Consumo exacerbado de lipídeos provoca dano celular em algumas doenças metabólicas e cardiovasculares. Nutrire, 40(2), 200–213. https://doi.org/10.4322/nutrire.2015.077

LAMBERTUCCI, J. R. (2014). Revisiting the concept of hepatosplenic schistosomiasis and its challenges using traditional and new tools. Revista da Sociedade Brasileira de Medicina Tropical, 47(2), 130–136. https://doi.org/10.1590/0037-8682-0034-2013

LAUBY-SECRETAN, B., Scoccianti, C., Loomis, D., Grosse, Y., Bianchini, F., & Straif, K. (2016). Body fatness and cancer — Viewpoint of the IARC Working Group. New England Journal of Medicine, 375(8), 794–798. https://doi.org/10.1056/NEJMsr1606602

LAWRENCE, G. D. (2013). Dietary fats and health: Dietary recommendations in the context of scientific evidence. Advances in Nutrition, 4(3), 294–302. https://doi.org/10.3945/an.113.003657

LISSNER, L., Björkelund, C., Heitmann, B. L., & Seidell, J. C. (1999). Birth weight, adulthood BMI, and subsequent weight gain in relation to leptin levels in Swedish women. Obesity Research, 7(2), 150–154. https://doi.org/10.1002/j.1550-8528.1999.tb00368.x

LUDKE, M. do C. M. M., & López, J. (1999). Colesterol e composição dos ácidos graxos nas dietas para humanos e na carcaça suína. Ciência Rural, 29(1), 181–187. https://doi.org/10.1590/S0103-84781999000100033

MACHADO-SILVA, J. R., Lanfredi, R. M., & Gomes, D. C. (1997). Morphological study of adult male worms of Schistosoma mansoni Sambon, 1907 by scanning electron microscopy. Memórias do Instituto Oswaldo Cruz, 92(5), 647–653. https://doi.org/10.1590/S0074-02761997000500016

MADRAZO-IBARRA, A., & Vaitla, P. (2022). Histology, Nephron.

MADWAR, M. A., & Voller, A. (1975). Circulating soluble antigens and antibody in schistosomiasis. BMJ, 1(5955), 435–436. https://doi.org/10.1136/bmj.1.5955.435

MALAQUIAS, L. C. C. et al. Cytokine Regulation of Human Immune Response to Schistosoma mansoni: Analysis of the Role of IL-4, IL-5 and IL-10 on Peripheral Blood Mononuclear Cell Responses. Scandinavian Journal of Immunology, v. 46, n. 4, p. 393–398, out. 1997. Disponível em: https://onlinelibrary.wiley.com/doi/full/10.1046/j.1365-3083.1997.d01-136.x. Acesso em: 22 jul. 2022.

MARTIN, S. S. et al. Friedewald-Estimated Versus Directly Measured Low-Density Lipoprotein Cholesterol and Treatment Implications. Journal of the American College of Cardiology, v. 62, n. 8, p. 732–739, ago. 2013. Disponível em: https://linkinghub.elsevier.com/retrieve/pii/S073510971301098X. Acesso em: 22 jul. 2022.

MARTINELLI, R. et al. Renal involvement in prolonged salmonella bacteremia: the role of schistosomal glomerulopathy. Revista do Instituto de Medicina Tropical de São Paulo, v. 34, n. 3, p. 193–198, 1992.

MARTINELLI, R.; ROCHA, H. N. Nefrologia clínica: envolvimento glomerular na esquistossomose mansônica / Clinical nephrology: glomerular involvement in schistosomiasis mansoni. Jornal Brasileiro de Nefrologia, v. 18, n. 3, p. 279–282, 1996.

MCCORMICK, J. A.; ELLISON, D. H. Distal Convoluted Tubule. In: Comprehensive Physiology. [s.l.] Wiley, 2014. p. 45–98.

MCMAHON, A. P. Development of the Mammalian Kidney. In: Current Topics in Developmental Biology. [s.l.] Academic Press Inc., 2016. p. 31–64.

MENTINKKANE, M. M. et al. Accelerated and progressive and lethal liver fibrosis in mice that lack interleukin (IL)-10, IL-12p40, and IL-13Rα2. Gastroenterology, v. 141, n. 6, p. 2200–2209, 2011. Disponível em: https://pubmed.ncbi.nlm.nih.gov/21864478/. Acesso em: 22 jul. 2022.

MIN, H. S. et al. Effects of Toll-like receptor antagonist 4,5-dihydro-3-phenyl-5-isoxasole acetic acid on the progression of kidney disease in mice on a high-fat diet. Kidney Research and Clinical Practice, v. 33, n. 1, p. 33–44, mar. 2014. Disponível em: http://dx.doi.org/10.1016/j.krcp.2013.11.002. Acesso em: 22 jul. 2022.

MUTENGO, M. M. et al. Low IL-6, IL-10, and TNF-α and High IL-13 Cytokine Levels Are Associated with Severe Hepatic Fibrosis in Schistosoma mansoni Chronically Exposed Individuals. Journal of parasitology research, v. 2018, 2018. Disponível em: https://pubmed.ncbi.nlm.nih.gov/29610679/. Acesso em: 22 jul. 2022.

MWATHA, J. K. et al. High levels of TNF, soluble TNF receptors, soluble ICAM-1, and IFN-γ, but low levels of IL-5, are associated with hepatosplenic disease in human schistosomiasis mansoni. Journal of immunology (Baltimore, Md. : 1950), v. 160, n. 4, p. 1992–9, 1998. Disponível em: http://www.ncbi.nlm.nih.gov/pubmed/9469463.

NASHAR, K.; EGAN, B. Relationship between chronic kidney disease and metabolic syndrome: current perspectives. Diabetes, Metabolic Syndrome and Obesity: Targets and Therapy, v. 7, p. 421, set. 2014. Disponível em: http://www.dovepress.com/relationship-between-chronic-kidney-disease-and-metabolic-syndrome-cur-peer-reviewed-article-DMSO.

NATIONAL INSTITUTES OF HEALTH; NATIONAL INSTITUTE OF DIABETES AND DIGESTIVE AND KIDNEY DISEASES. An introduction to ESRD in the U.S. USRDS 2013 annual data report: atlas of chronic kidney disease and end-stage renal disease in the United States, v. 2, p. 154–168, 2012. Disponível em: http://www.usrds.org/2013/pdf/v2_00_intro_13.pdf.

NEPHOLOGY, I. S. of. Chapter 1: Definition and classification of CKD. Kidney international supplements, v. 3, n. 1, p. 19–62, jan. 2013. Disponível em: http://www.kisupplements.org/article/S2157171615311011/fulltext. Acesso em: 6 jul. 2022.

NEVES, D. P. Parasitologia Humana. 13. ed. São Paulo: Guanabara Koogan, 2016.

NEVES, P. D. M. de M. et al. Schistosomiasis-associated glomerulopathy: Clinical aspects, pathological characteristics, and renal outcomes. Clinical Nephrology, v. 93, n. 5, p. 251–261, May 1, 2020. Available at: https://pubmed.ncbi.nlm.nih.gov/32228829/. Accessed on: July 6, 2022.

NEVES, R. H. et al. Long-term feeding a high-fat diet causes histological and parasitological effects on murine schistosomiasis mansoni outcome. Experimental Parasitology, v. 115, n. 4, p. 324–332, April 2007.

ORGANIZAÇÃO MUNDIAL DA SAÚDE. Obesity and overweight. Disponível em: https://www.who.int/news-room/fact-sheets/detail/obesity-and-overweight. Acesso em: 7 jul. 2022.

ORGANIZAÇÃO MUNDIAL DA SAÚDE. WHO launches new guideline for the control and elimination of human schistosomiasis. Disponível em: https://www.who.int/news/item/22-02-2022-who-launches-new-guideline-for-the-control-and-elimination-of-human-schistosomiasis. Acesso em: 24 maio. 2022.

OTTAVIANI, E.; MALAGOLI, D.; FRANCESCHI, C. The evolution of the adipose tissue: a neglected enigma. General and comparative endocrinology, v. 174, n. 1, p. 1–4, 2011. Available at: https://pubmed.ncbi.nlm.nih.gov/21781968/. Accessed on: July 22, 2022.

PEARCE, E. J.; MACDONALD, A. S. The immunobiology of schistosomiasis. Nature Reviews Immunology, v. 2, n. 7, p. 499–511, July 2002. Available at: http://macdonald.biology.ed.ac.uk/papers/NRISchistoreview.pdf.

PEREIRA, J. L. et al. Ganho de peso e alterações metabólicas em camundongos submetidos à dieta hiperlipídica. Ciência & Saúde, v. 11, n. 1, p. 51, April 17, 2018. Available at: http://revistaseletronicas.pucrs.br/ojs/index.php/faenfi/article/view/27672.

PÉREZ-TORRES, I. et al. Association of renal damage and oxidative stress in a rat model of metabolic syndrome. Influence of gender. Free radical research, v. 43, n. 8, p. 761–771, 2009. Available at: https://pubmed.ncbi.nlm.nih.gov/19526391/. Accessed on: July 22, 2022.

POLLAK, M. R. et al. The Glomerulus: The Sphere of Influence. Clinical Journal of the American Society of Nephrology, v. 9, n. 8, p. 1461–1469, August 7, 2014. Available at: https://cjasn.asnjournals.org/lookup/doi/10.2215/CJN.09400913.

POSTIC, C.; GIRARD, J. Contribution of de novo fatty acid synthesis to hepatic steatosis and insulin resistance: lessons from genetically engineered mice. Journal of Clinical Investigation, v. 118, n. 3, p. 829–838, March 3, 2008. Available at: http://www.jci.org/articles/view/34275.

PUELLES, V. G. et al. Glomerular number and size variability and risk for kidney disease. Current Opinion in Nephrology and Hypertension, v. 20, n. 1, p. 7–15, January 2011. Available at: http://journals.lww.com/00041552-201101000-00003.

QUEIROZ, R. F. G. e. Desenvolvimento e padronização de novas metodologias aplicadas ao diagnóstico e monitoração de cura da esquistossomose mansoni na fase inicial (aguda) e crônica, 2012. Available at: https://dspace.ups.edu.ec/bitstream/123456789/5224/1/UPS-QT03885.pdf.

RAMOS, E. A.; ANDRADE, Z. A. Chronic glomerulonephritis associated with hepatosplenic Schistosomiasis mansoni. Revista do Instituto de Medicina Tropical de São Paulo, 1987.

RAVAGNANI, F. C. de P. et al. Efeito de dietas hiperlipídicas com extrato de baru e chocolate sobre a área de adipócitos de ratos submetidos ao exercício físico. Revista Brasileira de Medicina do Esporte, v. 18, n. 3, p. 190–194, May 2012. Available at: http://www.scielo.br/j/rbme/a/gF9FypqJdxWj5ttV3BGfQXD/?lang=pt. Accessed on: July 22, 2022.

REIS, M. dos. Esquistossomose, pobreza e saneamento, 2018. Available at: http://www.teses.usp.br/teses/disponiveis/6/6139/tde-14112018-101155/.

REY, L. Parasitologia. 4th ed. Rio de Janeiro: Guanabara Koogan, 2008.

ROCHA, H. et al. Renal involvement in patients with hepatosplenic Schistosomiasis mansoni. The American Journal of Tropical Medicine and Hygiene, v. 25, n. 1, p. 108–115, 1976. Available at: https://pubmed.ncbi.nlm.nih.gov/1259074/. Accessed on: July 22, 2022.

RODRIGUES, V. L. et al. Glomerulonephritis in schistosomiasis mansoni: a time reappraise. Revista da Sociedade Brasileira de Medicina Tropical, v. 43, n. 6, p. 638–642, 2010. Available at: http://www.scielo.br/scielo.php?script=sci_arttext&pid=S0037-86822010000600007.

SCHELL, C.; WANNER, N.; HUBER, T. B. Glomerular development--shaping the multi-cellular filtration unit. Seminars in Cell & Developmental Biology, v. 36, p. 39–49, December 1, 2014. Available at: https://pubmed.ncbi.nlm.nih.gov/25153928/. Accessed on: July 22, 2022.

SHORT, K. M. et al. Global Quantification of Tissue Dynamics in the Developing Mouse Kidney. Developmental Cell, v. 29, n. 2, p. 188–202, April 2014. Available at: http://dx.doi.org/10.1016/j.devcel.2014.02.017.

SINGH, G. M. et al. The Age-Specific Quantitative Effects of Metabolic Risk Factors on Cardiovascular Diseases and Diabetes: A Pooled Analysis. PLoS ONE, v. 8, n. 7, p. e65174, July 30, 2013. Available at: https://dx.plos.org/10.1371/journal.pone.0065174.

SOBH, M. A. et al. Schistosomal specific nephropathy leading to end–stage renal failure. Kidney International, v. 31, n. 4, p. 1006–1011, April 1987. Available at: https://linkinghub.elsevier.com/retrieve/pii/S0085253815339776.

SOBH, M. et al. Effect of Colchicine on Schistosoma-lnduced Renal Amyloidosis in Syrian Golden Hamsters. Nephron, v. 70, n. 4, p. 478–485, 1995. Available at: https://www.karger.com/Article/FullText/188648.

SOBH, M. et al. Nephropathy in asymptomatic patients with active schistosoma mansoni infection. International Urology and Nephrology, v. 22, n. 1, p. 37–43, January 1990. Available at: http://link.springer.com/10.1007/BF02550434.

SOBH, M. et al. Schistosoma mansoni Nephopathy in Syrian Golden Hamsters: Effect of Dose and Duration of Infection. Nephron, v. 59, p. 121–130, 1991.

STADECKER, M. J. et al. The immunobiology of Th1 polarization in high-pathology schistosomiasis. Immunological Reviews, v. 201, n. 1, p. 168–179, out. 2004. Disponível em: https://onlinelibrary.wiley.com/doi/10.1111/j.0105-2896.2004.00197.x. Acesso em: 22 jul. 2022.

STAVITSKY, A. B. Regulation of granulomatous inflammation in experimental models of schistosomiasis. Infection and immunity, v. 72, n. 1, p. 1–12, jan. 2004. Disponível em: https://pubmed.ncbi.nlm.nih.gov/14688074/. Acesso em: 22 jul. 2022.

STEIN, J. H. et al. The renal circulation. JAMA, v. 239, n. 13, p. 1308–1312, mar. 1978. Disponível em: http://www.jstage.jst.go.jp/article/kurumemedj1954/22/4/22_4_247/_article.

STEINMANN, P. et al. Schistosomiasis and water resources development: systematic review, meta-analysis, and estimates of people at risk. The Lancet, v. 6, n. 7, p. 411–425, jul. 2006. Disponível em: http://infection.thelancet.comvol. Acesso em: 24 maio. 2022.

SWINBURN, B. A. et al. The global obesity pandemic: shaped by global drivers and local environments. The Lancet, v. 378, n. 9793, p. 804–814, ago. 2011. Disponível em: http://dx.doi.org/10.1016/S0140-6736(11)60813-1.

T, X. H. et al. V DIRETRIZ BRASILEIRA DE DISLIPIDEMIAS E PREVENÇÃO DA ATEROSCLEROSE. Revista da Sociedade Brasileira de Cardiologia, v. 101, n. 4, p. 36, 2013.

TANG, C. L. et al. Schistosoma Infection and Schistosoma-Derived Products Modulate the Immune Responses Associated with Protection against Type 2 Diabetes. Frontiers in immunology, v. 8, n. JAN, 17 jan. 2018. Disponível em: https://pubmed.ncbi.nlm.nih.gov/29387059/. Acesso em: 22 jul. 2022.

VAN DAM, G. J. et al. Diagnosis of Schistosomiasis by Reagent Strip Test for Detection of Circulating Cathodic Antigen. Journal of Clinical Microbiology, v. 42, n. 12, p. 5458–5461, dez. 2004. Disponível em: https://journals.asm.org/doi/10.1128/JCM.42.12.5458-5461.2004.

VAN MARCK, E. A. E. The glomerulopathy associated with Schistosoma mansoni infection. An experimental study in the mouse. Acta Leidensia, v. VOL. 50, n. 50, p. 1–123, abr. 1983. Disponível em: http://www.ncbi.nlm.nih.gov/pubmed/6673472. Acesso em: 22 jul. 2022.

VAZ, J. dos S. et al. Ácidos graxos como marcadores biológicos da ingestão de gorduras. Revista de Nutrição, v. 19, n. 4, p. 489–500, ago. 2006. Disponível em: http://www.scielo.br/scielo.php?script=sci_arttext&pid=S1415-52732006000400008&lng=pt&tlng=pt.

VOLP, A. C. P. et al. Capacidade dos biomarcadores inflamatórios em predizer a síndrome metabólica: Inflammation biomarkers capacity in predicting the metabolic syndrome. Arquivos Brasileiros de Endocrinologia & Metabologia, v. 52, n. 3, p. 537–549, abr. 2008. Disponível em: http://www.scielo.br/j/abem/a/mq5vx3hRb85zc8WBk4VG3WJ/?lang=pt. Acesso em: 22 jul. 2022.

WANG, X.; GARRETT, M. R. Nephron number, hypertension, and CKD: physiological and genetic insight from humans and animal models. Physiol Genomics, v. 49, p. 180–192, 2017. Disponível em: <www.physiolgenomics.org>.

WARREN, K. S. The pathogenesis of "clay-pipe stem cirrhosis" in mice with chronic schistosomiasis mansoni, with a note on the longevity of the schistosomes. The American Journal of Pathology, v. 49, n. 3, p. 477, set. 1966. Disponível em: https://www.ncbi.nlm.nih.gov/pmc/articles/PMC1916477/. Acesso em: 22 jul. 2022.

WHITE, P. A. S. et al. Modelo de obesidade induzida por dieta hiperlipídica e associada à resistência à ação da insulina e intolerância à glicose. Arquivos Brasileiros de Endocrinologia & Metabologia, v. 57, n. 5, p. 339–345, jul. 2013. Disponível em: http://www.scielo.br/j/abem/a/SbQ8SyBJK3fz5nNmyRN8fWw/abstract/?lang=pt. Acesso em: 22 jul. 2022.

WILSON, M. S. et al. Immunopathology of schistosomiasis. Immunology & Cell Biology, v. 85, n. 2, p. 148–154, 12 fev. 2007. Disponível em: https://linkinghub.elsevier.com/retrieve/pii/S0022202X15370834.

WOMACK, J. et al. Obesity and immune cell counts in women. Metabolism: clinical and experimental, v. 56, n. 7, p. 998–1004, jul. 2007. Disponível em: https://pubmed.ncbi.nlm.nih.gov/17570264/. Acesso em: 22 jul. 2022.

WU, J. Y. et al. Protective effect of interleukin-10 and recombinant human keratinocyte growth factor-2 on ventilation-induced lung injury in rats. Genetics and molecular research : GMR, v. 14, n. 4, p. 15642–15651, 1 dez. 2015. Disponível em: https://pubmed.ncbi.nlm.nih.gov/26634532/. Acesso em: 22 jul. 2022.

WU, Y. et al. Obesity-related glomerulopathy: insights from gene expression profiles of the glomeruli derived from renal biopsy samples. Endocrinology, v. 147, n. 1, p. 44–50, jan. 2006. Disponível em: https://pubmed.ncbi.nlm.nih.gov/16210374/. Acesso em: 22 jul. 2022.

WYNN, T. A. et al. An IL-12-based vaccination method for preventing fibrosis induced by schistosome infection. Nature, v. 376, n. 6541, p. 594–596, 17 ago. 1995. Disponível em: https://pubmed.ncbi.nlm.nih.gov/7637808/. Acesso em: 22 jul. 2022.

WYNN, T. A. et al. Endogenous interleukin 12 (IL-12) regulates granuloma formation induced by eggs of Schistosoma mansoni and exogenous IL-12 both inhibits and prophylactically immunizes against egg pathology. The Journal of experimental medicine, v. 179, n. 5, p. 1551–1561, 1 maio 1994. Disponível em: https://pubmed.ncbi.nlm.nih.gov/7909326/. Acesso em: 22 jul. 2022.

WYNN, T. A. et al. IL-10 regulates liver pathology in acute murine Schistosomiasis mansoni but is not required for immune down-modulation of chronic disease. Journal of immunology (Baltimore, Md. : 1950), v. 160, n. 9, p. 4473–80, 1998. Disponível em: http://www.ncbi.nlm.nih.gov/pubmed/9574553.

XU, H. et al. Proinflammatory Cytokines in Prostate Cancer Development and Progression Promoted by High-Fat Diet. BioMed Research International, v. 2015, p. 1–7, 2015. Disponível em: http://www.hindawi.com/journals/bmri/2015/249741/.

YAMAMOTO, T. et al. High-Fat Diet–Induced Lysosomal Dysfunction and Impaired Autophagic Flux Contribute to Lipotoxicity in the Kidney. Journal of the American Society of Nephrology, v. 28, n. 5, p. 1534–1551, maio 2017. Disponível em: https://jasn.asnjournals.org/lookup/doi/10.1681/ASN.2016070731.

YANG, P. et al. Inflammatory stress promotes the development of obesity-related chronic kidney disease via CD36 in mice. Journal of Lipid Research, v. 58, n. 7, p. 1417–1427, jul. 2017. Disponível em: https://linkinghub.elsevier.com/retrieve/pii/S0022227520335914.

ZHAO, M. et al. Differential Responses of Hepatic Endoplasmic Reticulum Stress and Inflammation in Diet-Induced Obese Rats with High-Fat Diet Rich in Lard Oil or Soybean Oil. PLoS ONE, v. 8, n. 11, p. e78620, 6 nov. 2013. Disponível em: https://dx.plos.org/10.1371/journal.pone.0078620.