Universidade do Estado do Rio de Janeiro
Centro Biomédico
Instituto de Biologia Roberto Alcântara Gomes

Ana Carla Balthar Bandeira

Participação do propranolol no reparo tecidual de lesões isquêmicas cutâneas em ratos

Rio de Janeiro
2012

Ana Carla Balthar Bandeira

Participação do propranolol no reparo tecidual de lesões cutâneas isquêmicas em ratos

Dissertação apresentada, como requisito parcial para obtenção do título de Mestre, ao Programa de Pós-graduação em Biologia Humana e Experimental, da Universidade do Estado do Rio de Janeiro.

Orientadora: Prof[a]. Dra. Andréa Monte Alto Costa

Rio de Janeiro

2012

CATALOGAÇÃO NA FONTE
UERJ/REDE SIRIUS/CBB

B214 Bandeira, Ana Carla Balthar.
Participação do propanolol no reparo de lesões cutâneas isquêmicas em ratos. – 2012.
55 f.

Orientadora: Andréa Monte Alto Costa.
Dissertação (Mestrado) – Universidade do Estado do Rio de Janeiro, Instituto de Biologia Roberto Alcântara Gomes. Pós-graduação em Biologia Humana e Experimental.

1. Pele – Reparo e reconstrução – Teses. 2. Propanolol. 3. Receptores adrenérgicos. 4. Isquemia – Teses. I. Costa, Andréa Monte Alto. II. Universidade do Estado do Rio de Janeiro. Instituto de Biologia Roberto Alcântara. III. Título.

CDU 616.5-003.93

Autorizo, apenas para fins acadêmicos e científicos, a reprodução total ou parcial desta dissertação, desde que citada a fonte.

_____ _____

Assinatura Data

Ana Carla Balthar Bandeira

Participação do propranolol no reparo tecidual de lesões cutâneas isquêmicas em ratos

Dissertação apresentada, como requisito parcial para obtenção do título de Mestre, ao Programa de Pós-graduação em Biologia Humana e Experimental, da Universidade do Estado do Rio de Janeiro.

Aprovada em 11 de maio de 2012.

Banca Examinadora:

Profª. Dra. Andréa Monte Alto Costa (Orientadora)
Instituto de Biologia Roberto Alcântara Gomes - UERJ

Prof. Dr. Samuel dos Santos Valença
Centro de Ciências da Saúde - UFRJ

Profª Dra. Bruna Romana Souza
Instituto de Biologia Roberto Alcântara Gomes - UERJ

Rio de Janeiro

2012

DEDICATÓRIA

Dedico esta dissertação aos meus pais, Ana Cristina e Carlos Eduardo, pois sem vocês nada disso seria possível. E também ao meu noivo Frank, o meu grande incentivador.

AGRADECIMENTOS

Em primeiro lugar, agradeço a Deus, a força que me guiou e me fez chegar até aqui.

À minha mãe, mulher guerreira e sábia, que é tudo na minha vida. Obrigada pelo incentivo que sempre me deu, pelas broncas, pelo amor e carinho, pelos conselhos e pelo colo que nunca me negou. Amo você incondicionalmente. Esta vitória é nossa!

Agradeço aos meus familiares, em especial ao meu pai, à minha avó, à minha tia avó e ao meu tio, pessoas que sempre torceram por mim.

Agradeço ao meu noivo, Frank, por tudo que nós sempre passamos juntos desde que nos conhecemos, situações que só vêm me fazendo crescer. Obrigada por confiar em mim, pela paciência e pela amizade. Obrigada por estar ao meu lado! Amo você!

À professora Andréa Monte Alto Costa, minha orientadora, que mesmo distante por um período, sempre esteve presente. Obrigada pela paciência, compreensão, orientação e amizade. Tenha certeza de que aprendi muito com você.

Aos novos e velhos amigos o meu: muito obrigada! O que seria da vida sem amigos?! Vocês são inesquecíveis. Em especial àqueles que me acompanham há algum tempo: Carla, Daniele, Geísa, Cláudia, Claudinha, Carol, Marco Aurélio, Eduardo (Dudu), Jackson e Akinori. Apesar da distância, sempre estiveram ao meu lado. Saudades...

À toda equipe do Laboratório de Reparo Tecidual (Adriana, Bruna, Jeanine, Marcela, Mariane, Taís, Bianca, Denize e Taísa). Aos novos e antigos integrantes, obrigada pela ajuda, sugestões e amizade.

A todos os professores da Pós-Graduação em Biologia Humana e Experimental e do Departamento de Histologia e Embriologia pelos ensinamentos e incentivo.

Ao professor Luís Cristóvão Porto, que me deu suporte em muitos momentos.

Ao professor Samuel Valença, que me abriu as portas da UERJ para que eu tivesse meu primeiro contato com a pesquisa.

A todos os funcionários e amigos do Departamento de Histologia e Embriologia.

Enfim, a todos que fazem ou fizeram parte de alguma forma desse trabalho!

“É melhor tentar e falhar, que preocupar-se e ver a vida passar; é melhor tentar, ainda que em vão, que sentar-se fazendo nada até o final. Eu prefiro na chuva caminhar, que em dias tristes em casa me esconder. Prefiro ser feliz, embora louco, que em conformidade viver...”

Martin Luther King

RESUMO

BANDEIRA, Ana Carla Balthar. *Participação do propranolol no reparo tecidual de lesões isquêmicas cutâneas em ratos*. 2012. 52f. Dissertação (Mestrado em Ciências – Biologia Humana e Experimental) - Instituto de Biologia Roberto Alcântara Gomes, Universidade do Estado do Rio de Janeiro. Rio de Janeiro, 2012.

Receptores adrenérgicos são amplamente expressos em diferentes tecidos, incluindo na pele. Recentemente foi descoberto que bloqueadores dos receptores β-adrenérgicos são capazes de modular o processo de reparo tecidual. O propranolol é um β-bloqueador não seletivo largamente utilizado na prática clínica para o tratamento de doenças cardiovasculares, parecendo apresentar propriedades antioxidantes. O objetivo desse estudo foi avaliar a resposta de diferentes doses de propranolol durante a lesão isquêmica cutânea em roedores. Ratos *Wistar* foram tratados com propranolol nas concentrações de 3 e 6 mg/kg. O grupo controle recebeu apenas o veículo e o grupo controle positivo recebeu vitamina E (50 mg/kg/dia). A administração do propranolol iniciou-se no dia da lesão, sendo realizada diariamente até o sacrifício. Incisões bilaterais foram feitas no dorso de cada animal. O *flap* foi suturado e foram realizadas lesões excisionais totais entre as lesões incisionais. A contração das lesões foi avaliada e os cortes histológicos foram corados com hematoxilina e eosina e vermelho de picrosirius. Foram utilizadas também as seguintes técnicas: Dopplerfluxometria, análises bioquímicas, análise estereológica e expressão de PECAM-1. O grupo tratado com 3 mg de propranolol apresentou uma maior redução na área total da lesão quando comparado ao grupo controle. Da mesma forma, este grupo apresentou um aumento na densidade de vasos sanguíneos, uma maior expressão de PECAM-1 e aumento na perfusão sanguínea na pele isquêmica e no sítio da lesão quando comparado ao grupo controle. Não observamos efeito antioxidante do propranolol neste modelo. Em resumo, nós sugerimos que o propranolol quando administrado na dose de 3 mg/kg/dia foi capaz de modular a angiogênese e melhorar o fechamento da lesão em modelo de roedores.

Palavras-chave: Propranolol. Pele. Isquemia. Reparo tecidual.

ABSTRACT

Adrenoceptors are highly expressed in a wide variety of tissues, including skin. Recently, it was discovered that β-blockers agents are able to modulate the wound healing process. Propranolol is a nonselective β_1 and β_2-blocker widely used in clinical practice for treating diseases of cardiovascular system. Moreover, this drug has been shown to have antioxidant properties. The aim of this study was to evaluate the response of different propranolol doses during cutaneous ischemic wound in rodents. Wistar rats were treated with propranolol at concentrations of 3 and 6 mg/kg/day, control group received only vehicle and positive control group received vitamin E (50 mg/kg/day). Propranolol administration began on the day of injury, and was administered daily until euthanasia. Bilateral incisions were performed the dorsum of each animal. The *flap* was sutured and a full-thickness wound was made between the incisional lesions. Wound contraction was evaluated and sections were stained with H&E and Sirius red. Laser Doppler flowmetry, biochemical analysis, stereological analysis, and protein expression of PECAM-1 were also measured. Propranolol treated with 3 mg group showed a reduction in total wound area when compared to control group. Also, propranolol treated with 3 mg group showed an increased of density of blood vessels, highest PECAM-1 expression and highest blood perfusion in ischemic skin and in the wound bed when compared to control group. In summary, we suggest that propranolol administered at 3 mg/day was able to modulate angiogenesis and improved closure of the lesion in this rodent model.

Keywords: Propranolol. Skin. Ischemia. Wound healing

LISTA DE FIGURAS

Figura 1 – Representação esquemática das fases do reparo tecidual cutâneo..... 18

Figura 2 – Representação esquemática da inflamação crônica..... 20

Figura 3 – Representação esquemática dos modelos de *flaps* em ratos..... 22

Figura 4 – Avaliação macroscópica da lesão nos grupos controle, tratados com 3 mg e 6 mg de propranolol, óleo de oliva e vitamina E..... 32

Figura 5 – Avaliação microscópica do infiltrado inflamatório e das fibras colágenas no tecido de granulação..... 33

Figura 6 – Determinação dos níveis de hidroxiprolina e mieloperoxidase nas lesões isquêmicas..... 35

Figura 7 – Determinação da peroxidação lipídica, do dano protéico e do estresse oxidativo..... 36

Figura 8 – Densidade de volume de vasos sanguíneos e expressão protéica de PECAM-1..... 38

Figura 9 – Mensurações do fluxo sanguíneo por meio da análise de Doppler..... 39

LISTA DE ABREVIATURAS E SIGLAS

AMPc –	Monofosfato cíclico de adenosina
ATP –	Adenosina trifosfato
CTR –	Controle
EGF –	Fator de crescimento epidérmico
FGF –	Fator de crescimento fibroblástico
GSH/GSSG –	Glutationa reduzida/glutationa oxidada
HE –	Hematoxilina e eosina
HUVEC –	Células endoteliais da veia umbilical humana
IL-1 –	Interleucina -1
IL-6 –	Interleucina - 6
i.p. –	Intraperitoneal
MDA –	Malondialdeído
MEC –	Matriz extracelular
MMPs –	Metaloproteinases de matriz
MPO –	Mieloperoxidase
OH-PRO –	Hidroxiprolina
OO –	Óleo de oliva
P –	Propranolol
PDGF –	Fator de crescimento derivado de plaquetas
PECAM-1 –	Molécula de adesão de células endoteliais e plaquetas
PkA –	Proteína quinase A
rpm –	Rotações por minuto
TGF-β –	Fator de crescimento transformante-beta
TIMPs –	Inibidores teciduais de metaloproteinases

TNF-α –	Fator de necrose tumoral-alfa
VE –	Vitamina E
VEGF –	Fator de crescimento endotelial vascular
VEGFR-2 -	Receptor 2 do fator de crescimento endotelial vascular

SUMÁRIO

	INTRODUÇÃO.....	12
1	**REVISÃO DA LITERATURA**.....	13
1.1	**Pele**.....	13
1.2	**Reparo tecidual cutâneo**.....	14
1.3	**Lesões Crônicas**.....	19
1.3.1	Lesões isquêmicas e *flaps* cutâneos.....	21
1.4	**Receptores β-adrenérgicos**.....	23
1.5	**Propranolol**.....	24
2	**OBJETIVOS**.....	25
2.1	**Objetivo geral**.....	25
2.2	**Objetivos específicos**.....	25
3	**MATERIAL E MÉTODOS**.....	26
3.1	**Desenho experimental**.....	26
3.2	**Análise macroscópica**.....	27
3.3	**Dopplerfluxometria**.....	27
3.4	**Coleta e processamento do material**.....	27
3.5	**Análises bioquímicas**.....	28
3.6	**Western blot**.....	29
3.7	**Análise estereológica**.....	30
3.8	**Análise estatística**.....	30
4	**RESULTADOS**.....	31
4.1	**Análise Macroscópica**.....	31
4.2	**Análises Histológicas**.....	31
4.3	**Análises Bioquímicas**.....	34
4.4	**Densidade de volume dos vasos sanguíneos**.....	37
4.5	**Expressão de PECAM-1**.....	37
4.6	**Análise do fluxo sanguíneo**.....	37
5	**DISCUSSÃO**.....	40
6	**CONCLUSÃO**.....	43
	REFERÊNCIAS.....	44
	ANEXO – Comitê de ética em pesquisa.....	52

INTRODUÇÃO

Na lesão aguda o reparo tecidual é um processo complexo e orquestrado que envolve a interação entre matriz extracelular (MEC), mediadores solúveis e diferentes tipos celulares. Ele está dividido em três fases sobrepostas: inflamação, proliferação (formação do tecido de granulação) e remodelamento (1-3)

Muitos fatores podem prejudicar o reparo tecidual como, por exemplo, presença de corpos estranhos na lesão, maceração tecidual, infecção e isquemia. Sendo essa, provavelmente, a que contribui mais seriamente para a formação de lesões crônicas, como as úlceras por pressão (4). Em uma lesão crônica, o processo de reparo tecidual é retardado e anormal. Nestas condições observa-se um prolongamento da inflamação, comprometimento da neovascularização, diminuição da síntese de colágeno e aumento da atividade de proteinases (3).

Há alguns anos, o laboratório de reparo tecidual vem estudando os receptores adrenérgicos, bem como sua participação no processo de reparo tecidual (5-11). Em um dos primeiros trabalhos, foi mostrado que o tratamento com altas doses de propranolol, que é um bloqueador β-adrenérgico não-seletivo, retardou a reparo de lesões excisionais cutâneas (11). Também foi mostrado que o mesmo, quando administrado em baixas doses, tem a capacidade de modular o reparo cutâneo de queimaduras, acelerando este processo (5).

A literatura traz que além dos efeitos já conhecidos do propranolol como bloqueador beta-adrenérgico, ele também apresenta propriedades antioxidantes, estabilizando membranas, induzindo a atividade de enzimas antioxidantes, aumentando a produção de oxido nítrico pelas células endoteliais e a proteção direta contra a lesão oxidativa de membranas isoladas, células cardiovasculares e tecidos (12-14).

A partir do que foi observado, tivemos como objetivo investigar a participação do propranolol no reparo tecidual cutâneo de lesões isquêmicas em ratos, investigando uma possível ação antioxidante.

1 REVISÃO DE LITERATURA

1.1 Pele

A pele é o maior órgão do corpo, constituindo 15 a 20% de sua massa total (15). É um órgão complexo que desempenha diversas funções importantes, dentre elas, atuar como barreira contra agentes físicos, químicos e biológicos (protege o organismo contra a perda de água, o atrito, invasão de microorganismos etc), participar do processo de termorregulação, auxiliando no início de funções imunológicas, desempenhar funções endócrinas, excretando substâncias, participar da melanogênese, enviar informações sobre o meio ambiente (através das terminações nervosas) e ainda proteger contra os raios ultravioleta (15-17). Para desempenhar todas essas funções a pele apresenta diferentes células e estruturas com diferentes características (17). Ela é subdividida em duas regiões: a epiderme (porção epitelial de origem ectodérmica) e a derme (porção conjuntiva de origem mesodérmica) (16).

Histologicamente a pele é dividida em epiderme e derme. A epiderme é um epitélio estratificado pavimentoso queratinizado. Além dos queratinócitos, as células mais abundantes da epiderme, estão presentes os melanócitos, células de Langerhans e células Merkel. Dizemos que a epiderme está subdividida em 4 camadas de acordo com as características dos queratinócitos encontrados em cada região. O estrato basal (germinativa), uma única fileira de células cubóides a colunares, está ancorada na membrana basal e apresenta intensa atividade mitótica. Externo à camada basal encontra-se o estrato espinhoso (escamoso), que possui esse nomenclatura devido à sua aparência a microscopia de luz causada pela retração tecidual durante processamento histológico. As células apresentam pequenas projeções que se estendem às células vizinhas. O extrato granular é formado por células contendo grânulos de querato-hialina, importantes no processo de queratinização da epiderme. E mais externamente está o extrato córneo, composto de várias camadas de células poliédricas que perderam seus núcleos e organelas citoplasmáticas e são compostas quase que inteiramente por filamentos de queratina. Em cortes histológicos da pele da superfície palmar ou plantar é possível identificar uma região acima do estrato granular conhecida como estrato lúcido. Nessa camada as células são achatadas, eosinófilas e translúcidas, cujos núcleos e organelas citoplasmáticas foram digeridos por

enzimas dos lisossomos e desapareceram. O citoplasma apresenta numerosos filamentos de queratina, compactados e envolvidos por material elétron-denso. Nessa camada, ainda é possível ver desmossomos entre as células (16).

A fixação da epiderme à derme é aumentada por uma interface existente entre os dois tecidos. Este local de fixação quando visualizado ao microscópio de luz apresenta um aspecto irregular, sendo chamadas de papilas dérmicas. Estas são numerosas projeções digitiformes de tecido conjuntivo que se projetam na epiderme. Da mesma forma, a epiderme se projeta em direção à derme formando as cristas epidérmicas (15).

A derme é o tecido conjuntivo onde se apoia a epiderme, unindo a pele ao tecido subcutâneo (hipoderme) (16). É frequentemente composta por colágeno e, em menor quantidade, por fibras do sistema elástico. Músculos, vasos e nervos estão situados na derme e no tecido subcutâneo. As fibras de colágeno do tipo I são as mais abundantes, porém, também é possível encontrar fibras do colágeno do tipo III (17). Assim como a epiderme, a derme também é subdividida em regiões de acordo com suas características morfológicas: derme papilar (superficial) e derme reticular (profunda). A derme papilar consiste em tecido conjuntivo frouxo situando-se logo abaixo da epiderme. As fibras de colágeno e do sistema elástico localizadas nessa parte da derme são mais delgadas. Ela é uma camada relativamente fina que contém vasos sanguíneos e prolongamentos nervosos. A derme reticular, situada abaixo da papilar, apresenta fibras de colágeno mais densas e organizadas irregularmente, assim como do sistema elástico mais grosseiras, formando um tecido conjuntivo denso não modelado (15, 16).

1.2 **Reparo tecidual cutâneo**

A função primária da pele é proteger o organismo contra agressões externas, consequentemente, a perda de sua integridade acarreta lesões, doenças associadas, incapacidades ou mesmo a morte, nos casos mais graves (3).

O processo de reparo tecidual inicia-se imediatamente após a lesão e consiste em três fases que se sobrepõem: a inflamação, a proliferação (formação do tecido de granulação) e, por fim, o remodelamento. O processo como um todo ocorre de forma complexa e orquestrada, tendo a interação entre vários tecidos e

células. Inúmeras citocinas, fatores de crescimento e proteinases estão envolvidas no processo de reparo tecidual (1, 3, 18) (Figura 1).

O primeiro estágio do processo de reparo tecidual – a inflamação – ocorre assim que o tecido sofre uma lesão e tem como objetivo: previnir a perda de sangue e fluidos, previnir a infecção por microorganismos e remover qualquer tecido necrosado (2). Alguns autores ainda subdividem a fase inflamatória em dois tipos de resposta: a resposta vascular, que envolve a coagulação sanguínea e a hemostase, e a resposta celular, que envolve o infiltrado de leucócitos (19). No âmbito geral, são ativadas as vias de coagulação, da inflamação e do sistema imunológico (2). O comprometimento da barreira epidérmica desencadeia a liberação de interleucina-1 (IL-1) e fator de necrose tumoral-α (TNF-α) pelos queratinócitos (1). Quando há extravasamento de sangue, rapidamente há a formação do coágulo de fibrina, que mantém a homeostase e promove uma matriz provisória para a migração das células durante o reparo tecidual (1, 3), além de servir como uma proteção temporária para aquele tecido (18). Essas plaquetas também liberam fatores de crescimento como fator de crescimento epidérmico (EGF), fator de crescimento derivado de plaquetas (PDGF), fator de crescimento trasformante-β (TGF-β) e diversas outras quimiocinas (19), que são citocinas quimioatraentes, ou seja, capazes de controlar a direção da migração celular (20). Os mastócitos também participam dos eventos iniciais da inflamação, liberando grande quantidade de histamina. Essa substância age causando a dilatação das artérias e aumentando a permeabilidade dos vasos. Além disso, liberam também outros materiais como heparina e serotonina (19). Todas essas substâncias promovem o recrutamento de leucócitos para o local da lesão (1). Os neutrófilos normalmente chegam ao local de lesão em poucos minutos após o comprometimento do tecido. Eles têm papel principal de frear a infecção por bactérias. Também liberam citocinas pró-inflamatórias que ativam fibroblastos locais e queratinócitos. Em 2 ou 3 dias, monócitos chegam à lesão e diferenciam-se em macrófagos (2). Além da fagocitose de organismos patogênicos, os macrófagos também fagocitam outras células e debris. Quando ativados, também liberam grande quantidade de fatores de crescimento [fator de crescimento de fibroblastos (FGF), EGF, TGF-β e PDGF] e citocinas [IL-1 e interleucina-6 (IL-6)] no local da lesão amplificando o sinal inicial pela

degranulação de plaquetas e neutrófilos e iniciando a formação do tecido de granulação (18).

O segundo estágio do processo de reparo tecidual – a formação do tecido de granulação – ocorre entre 2 e 10 dias após a lesão e é caracterizado pela proliferação e migração de diferentes tipos celulares (2). Os principais eventos durante esta fase é a formação de uma nova epiderme (re-epitelização), o estabelecimento de um aporte sanguíneo apropriado (angiogênese) e a reconstrução da derme (fibroplasia) (19). A liberação de EGF, TGF-α e FGF estimula a migração e a proliferação das células epiteliais, resultando no início da re-epitelização (1). A re-epitelização é o processo que restaura a epiderme e ocorre concomitante à formação do tecido de granulação (19) e se inicia algumas horas após a lesão (21). Este evento envolve migração de queratinócitos da epiderme adjacente e a sua proliferação formando a língua migratória, diferenciação do novo tecido em epitélio estratificado e a restauração da membrana basal (19). A migração dos queratinócitos ocorre a partir das bordas da lesão devido a alterações fenotípicas (retração de tonofilamentos intracelulares, dissolução de junções intercelulares e formação periférica de filamentos de actina citoplasmática) (21, 22). Os queratinócitos também secretam metaloproteinases de matriz (MMPs), que têm a função de degradar o colágeno e, com isso, facilitar a migração celular (23). A reconstituição dérmica inicia-se aproximadamente 3 a 4 dias após a lesão, caracterizada clinicamente pela formação do tecido de granulação, que inclui a formação de novos vasos sanguíneos (angiogênese), o acúmulo de fibroblastos e a deposição da nova matriz (fibroplasia). Numerosos novos capilares dão ao novo tecido a aparência granular. Nesse momento, macrófagos, fibroblastos e vasos sanguíneos movem-se simultaneamente para o local da lesão. Os macrófagos não somente aumentam a resposta inflamatória como também secretam fatores de crescimento endotelial vascular (VEGF) e FGF, importantes na angiogênese, processo essencial para a síntese, deposição e organização da nova MEC. A fibroplasia consiste no processo de ativação, proliferação e migração dos fibroblastos para o local da lesão. Os fibroblastos, são as células resposáveis pela síntese, deposição e remodelamento da MEC. FGF, TGF-β e PDGF, derivados de macrófagos, causam um infiltrado de fibroblastos. Logo no início da resposta inflamatória os fibroblastos começam a proliferar e, em seguida, iniciam

a sua migração para a matriz provisória composta principalmente por colágeno tipo III, glicosaminoglicanos e fibronectina (19). Os primeiros produtos depositados na lesão são a fibronectina e o ácido hialurônico, ambos promovendo a mobilidade celular. Os proteoglicanos sulfatados aparecem em seguida (24). Os fibroblastos então depositam uma matriz rica em colágeno que possui ainda proteoglicanos, glicosaminoglicanos e fibras do sistema elástico (21). Alguns fibroblastos sofrem mudanças fenotípicas sobre influência do TGF-β e PDGF e passam a ser chamados de miofibroblastos. Estes são caracterizados por apresentarem expressão de α-actina de músculo liso (α-SMA), proporcionando forças constritivas nas bordas da lesão, que levam ao fechamento da ferida por contração (1, 3).

O terceiro estágio do reparo tecidual – o remodelamento do tecido – inicia-se entre 2 a 3 semanas após a lesão e pode perdurar por um ano ou mais. Nesta fase, muitas células endoteliais, macrófagos e miofibroblastos entram em apoptose, permanecendo apenas poucas células embebidas numa matriz recém formada de colágeno e outras proteínas (2). Uma das principais características desta fase é a mudança da composição da MEC, que substitui o colágeno do tipo III pelo colágeno do tipo I, agora em abundância (19). Logo, uma trama de fibras de colágeno e fibras do sistema elástico associadas a proteoglicanos e glicoproteínas substitui o tecido de granulação (1). Esse processo de substituição do colágeno tipo III para o colágeno tipo I depende da sua síntese contínua concomitante com o seu moderado catabolismo e está intimamente ligado à ação das enzimas proteolíticas MMPs que são secretadas por macrófagos, células epidérmicas, células endoteliais e fibroblastos (3). Essas enzimas são controladas pelos inibidores teciduais de metaloproteinases (TIMPs) durante várias fases do reparo tecidual (1). Em resumo, o equilíbrio entre as MMPs e seus inibidores é importante tanto para o processo de reparo quanto para o remodelamento da lesão (1, 19). Entretanto, o tecido lesionado nunca retorna às características que possuía antes de sofrer a lesão, por exemplo, uma cicatriz suporta 70% das forças de estiramento de uma pele sã (3).

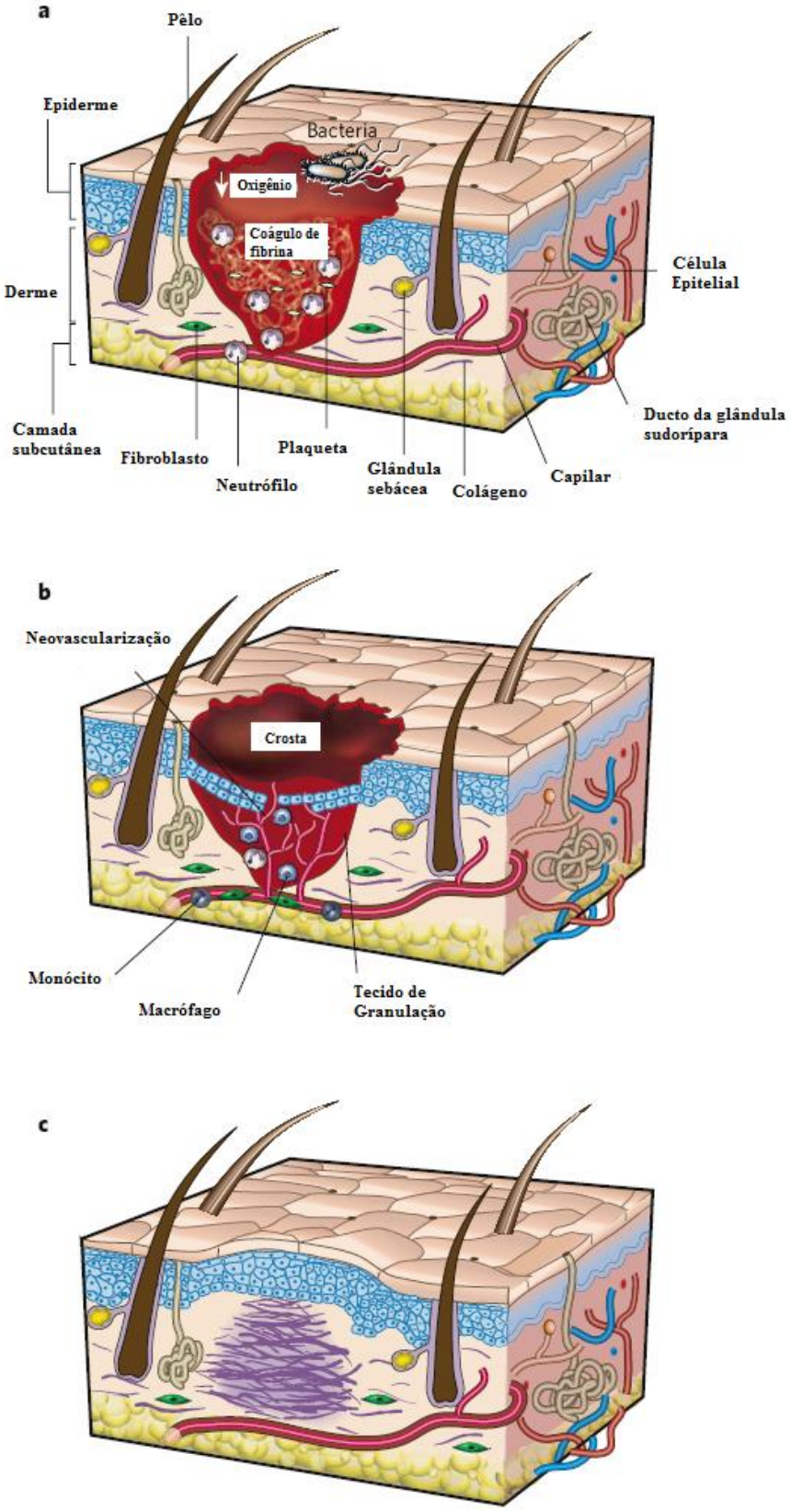

Figura 1 – Representação esquemática das fases do reparo tecidual cutâneo. (a) Fase inflamatória; (b) fase proliferativa (formação do tecido de granulação); (c) fase de remodelamento. Adaptado de Gurtner et al. (2).

1.3 **Lesões crônicas**

Atualmente, as lesões crônicas são um grande problema de saúde pública (25). São crescentes os casos de obesos, diabéticos e portadores de doenças cardiovasculares em todos os países. E é esse tipo de paciente que apresenta maior propenção para o desenvolvimento dessas lesões (26). Além de gastos para os sistemas de saúde, há também os gastos indiretos através da perda de renda, depressão e perda de qualidade de vida como um todo (25, 26). Suas complicações abrangem limitações funcionais (e.g. dificuldade de deambular), infecções (celulite, formação de abcesso, osteomielite, grangrena, amputações e sepse) e até mesmo o desenvolvimento de tumores malignos (27). Normalmente, 70% das lesões crônicas tem sua etiologia relacionada à isquemia, estase venosa e úlceras por pressão (27). Fisiopatologicamente, as lesões crônicas são aquelas que apresentam uma falha nas etapas do reparo tecidual e portanto entram em um estágio de inflamação patológica (28). Como resultado, o processo de reparo tecidual não ocorre de forma coordenada, é retardado, imcompleto e não apresenta um resultado satisfatório tanto anatomicamente quanto funcionalmente (28). Com a inflamação persistente, os neutrófilos permanecem presentes na lesão, ocorrendo um desequilíbrio entre MMPs e TIMPs, o que favorece a degradação da MEC (29). O excesso de células inflamatórias altera também o perfil de citocinas e fatores de crescimento da lesão. Predominam as citocinas pró-inflamatórias, como o TNF-α, enquanto fatores responsáveis pela proliferação celular e deposição de MEC estão diminuídos (PDGF e TGF-β, respectivamente). Logo, a atividade mitótica das células é de fato reduzida (30). Citocinas recrutam cada vez mais células inflamatórias e como resultado ocorre mais inflamação, configurando-se um ciclo difícil de ser interrompido (Figura 2).

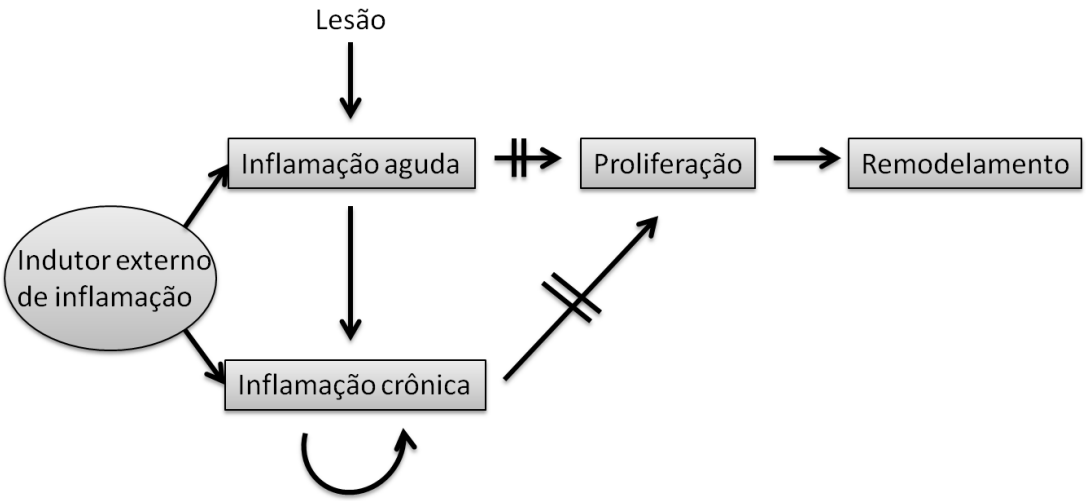

Figura 2 – Representação esquemática da inflamação crônica. Quando uma lesão desenvolve uma inflamação contínua ela torna-se incapaz de ultrapassar as fases do reparo tecidual. Adaptado de Menke et al. (27).

1.3.1 Lesões isquêmicas e *flaps* cutâneos

Quando o sistema cardiovascular é incapaz de oxigenar os tecidos desenvolve-se, entre outras consequências, um quadro de hipóxia. A hipóxia caracteriza-se pela redução de aporte de oxigênio nos tecidos, enquanto que a isquemia caracteriza-se pela falta de aporte sanguíneo, o que compreende não apenas a hipóxia mas também o comprometimento do suprimento nutricional (31). Geralmente, quando a hipóxia é aguda o organismo adapta-se sem maiores consequências, porém quando a hipóxia é crônica ocorre dano tecidual (31, 32). O oxigênio é um nutriente essencial para o metabolismo celular, especialmente para a produção de energia. Portanto, durante o processo de reparo tecidual a sua presença é essencial em virtude da grande demanda durante processos como proliferação celular, síntese e deposição de colágeno (33). O estado de hipóxia pode desencadear um estímulo angiogênico porém não pode sustentá-lo por muito tempo (34). No estudo de Sheikh *et al*. (35) foi observado que a suplementação com oxigênio foi capaz de aumentar a expressão de VEGF, proteína responsável pela angiogênese. Recentemente, foi demostrada a importância do oxigênio na diferenciação de fibroblastos em miofibroblastos, processo essencial para a contração da lesão (36). Logo, com a falta de oxigênio, o reparo tecidual é retardado. A isquemia é considerada a principal causa do desenvolvimento de lesões crônicas. Do ponto de vista clínico, ela é frequentemente acompanhada por fatores agravantes tais como idade, desnutrição, diabetes e outros. Com a grande necessidade de se estudar os aspectos relacionados às lesões isquêmicas, diferentes modelos de *flaps* cutâneos foram estabelecidos. Os modelos mais comuns de *flaps* que são utilizados para reprodução de uma lesão isquêmica são em forma de H, U, e os bipediculados (Figura 3) (4).

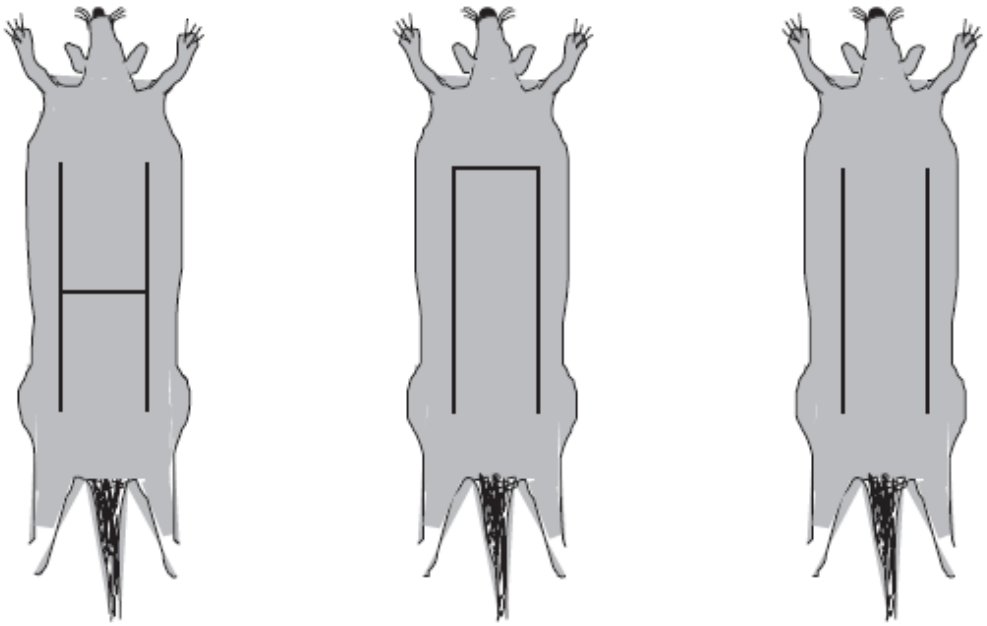

Figura 3 - Representação esquemática dos modelos de *flaps* em ratos. *Flaps* em forma de H, U ou bipediculados podem ser utilizados para reproduzir isquemia. Adaptado de Schäffer et al. (4).

1.4 **Receptores β-adrenérgicos**

Os receptores adrenérgicos são classificados em dois grandes grupos, alfa (α) e beta (β) (37). Estes são subdivididos em pelo menos mais 10 subtipos. Os receptores β possuem os subtipos β1, β2, β3 (38) e β4 (39), baseados em suas diferentes respostas farmacológicas às catecolaminas e específicos antagonistas, assim como diferenças nas sequências de proteínas (38).

Os receptores β-adrenérgicos são uma família de receptores acoplados à proteína G (uma clássica proteína transmembrana) que se ligam às catecolaminas, como a epinefrina e a noraepinefrina. Quando há a ativação desses receptores por seus agonistas, o organismo desenvolve a resposta de "luta ou fuga", que é uma resposta fisiológica onde há o aumento da freqüência cardíaca, a dilatação das pupilas, a vasoconstricção de órgãos não essenciais com simultânea vasodilatação da musculatura e do cérebro além de outras respostas. Os receptores β1 e β2 são funcionalmente ativos no sistema cardiovascular, por exemplo, promovendo efeitos positivos inotrópicos (aumento da força de contração), conotrópicos (aumento da freqüência cardíaca) e lusitrópicos (aumento da taxa de relaxamento) quando são estimulados. Os receptores β3 parecem estar presentes e ter sua ação principalmente no tecido adiposo, porém muito sobre ele ainda está sendo estudado (37). Brevemente, os receptores β-adrenérgicos quando estimulados ativam a proteína G. Esta dissocia sua subunidade αβ da subunidade γ. A subunidade αβ ativa a adenilato ciclase intracelular, resultando na conversão da adenosina trifosfato (ATP) em monofosfato de adenosina cíclico (AMPc), que por sua vez leva à ativação da proteína quinase A (PKA) e à fosforilação de diversos substratos, por exemplo, canais de cálcio - importantes na contração do cardiomiócito (40, 41). O receptor β3 parece atuar de forma contrária, ligando-se à proteína G inibitória resultando na diminuição da geração de AMPc (42).

Os receptores β2 são expressos em diversos tecidos e são reconhecidos por terem um papel regulador funcional nos sistemas cardiovascular, endócrino, pulmonar e nervoso central (43). No entanto, há pouco mais de 30 anos foi observada sua expressão na pele (44), e apenas recentemente, começou-se a compreender sua função neste tecido. Esses receptores são altamente expressos nas células que participam do processo de reparo tecidual e portanto,

são importantes moduladores deste evento. Os receptores β2 podem modular a migração e proliferação celular, a inflamação, a re-epitelização, a contração e a angiogênese (43).

1.5 **Propranolol**

O propranolol é um fármaco da classe dos antagonistas β-adrenérgicos não seletivos que demonstra afinidade igual para ambos receptores, β1 e β2, atuando em diversos tecidos (45). Ele foi o primeiro β-bloqueador que teve sua eficácia demonstrada no tratamento da hipertensão arterial e da cardiopatia isquêmica (46). Atualmente, é muito utilizado na clínica cardiovascular, tratando também condições como hipertensão arterial, arritmia cardíaca, insuficiência cardíaca e angina pectoris (47, 48). Porém, encontramos trabalhos na literatura demonstrando aplicações diversas deste fármaco, como no tratamento de ansiedade, de glaucoma (47), de hemagiomas (45), de queimaduras (49) dentre outros. Ainda, podemos encontrar alguns estudos que demonstram efeitos antioxidantes do propranolol (13).

A eficácia do propranolol no tratamento da hipertensão arterial e a maioria de seus efeitos adversos estão relacionados ao seu bloqueio do receptores β-adrenérgicos não seletivo. Inicialmente, o propranolol diminui o débito cardíaco, reduzindo consequentemente a pressão arterial. Ainda, diminui a produção de renina pelos rins via bloqueio do receptor β1-adrenérgico. Os principais efeitos adversos deste fármaco estão relacionados à piora da asma pré-existente, síndrome de abstinência e deve ser administrado com cuidado em pacientes com bradicardia, doença de condução cardíaca, insuficiência vascular periférica e diabetes (46). Quando ele é administrado oralmente em humanos, apresenta mecanismo de primeira passagem significativo, com pico de absorção entre 1 a 3 horas e possui meia vida em torno de 3,5 a 6 horas (45).

2 OBJETIVOS

2.1 Objetivo Geral

Investigar a participação de diferentes doses do propranolol no reparo tecidual cutâneo de lesões isquêmicas em ratos *Wistar* machos após a realização das lesões.

2.2 Objetivos Específicos

- Avaliar a contração das lesões;
- Analisar o infiltrado inflamatório das lesões;
- Analisar a densidade e a distribuição das fibras colágenas nas lesões;
- Quantificar os níveis de hidroxiprolina (OH-PRO);
- Quantificar os níveis de mieloperoxidase (MPO);
- Quantificar marcadores bioquímicos de dano oxidativo (malondialdeído [MDA] e conteúdo de proteínas carboniladas) e de estresse oxidativo (razão glutationa reduzida/glutationa oxidada [GSH/GSSG]);
- Analisar e quantificar a angiogênese pela análise da densidade de vasos e expressão de PECAM-1 (moléculas de adesão plaquetárias do tipo 1);
- Quantificar a perfusão sanguínea pelo método de Dopplerfluxometria.

3 MATERIAIS E MÉTODOS

3.1 Desenho experimental

O presente estudo foi aprovado pela Comissão de Ética para o Cuidado e Uso de Animais Experimentais do Instituto de Biologia Roberto Alcântara Gomes da Universidade do Estado do Rio de Janeiro (Anexo 1). Foram utilizados 50 ratos *Wistar* machos, pesando entre 200 e 250 g. Durante todo o período experimental, esses animais receberam água filtrada e ração *ad libitum*. Estes foram divididos aleatorimente em 5 grupos: (1) o grupo controle, que recebeu salina i.p.; (2 e 3) os grupos tratados com hidrocloridrato de DL-propranolol (Sigma-Aldrich Brasil Ltda; São Paulo, Brasil) em duas diferentes doses, 3 mg/kg/dia ou 6 mg/kg/dia diluídas em salina e administradas via intraperitoneal (i.p.); (4) o grupo controle positivo, que recebeu vitamina E (Sigma-Aldrich Brasil Ltda; São Paulo, Brasil) por gavagem na concentração de 50 mg/kg/dia diluído em óleo de oliva, protocolo já publicado por nosso laboratório (50); (5) e o grupo que recebeu por gavagem somente o veículo na qual foi diluída a vitamina E, o óleo de oliva. O tratamento começou no dia em que foi realizada a lesão (d0) e foi mantido por 10 dias consecutivos. Uma das doses de estudo, 6 mg, foi obtida através de um cálculo que permite a conversão de doses utilizadas em humanos para roedores (51). Portanto, a dose de propranolol utilizada neste estudo foi convertida de uma dose em humanos de 1,5 mg/kg de propranolol (51). Os animais foram anestesiados i.p. com quetamina (5 mg/kg) e xilazina (2 mg/kg) e tiveram seu dorso depilado. Após isso, foram submetidos à cirurgia de lesão isquêmica de acordo com procedimento descrito por Poonawala et al. (52). Resumidamente, foram realizadas incisões bilaterais medindo 7 cm cada, separadas a uma distância de 3 cm na superfície dorsal de cada animal. Em seguida, a pele foi separada do tecido subjacente e as incisões foram suturadas. Após realização do *flap* cutâneo, uma lesão excisional total de 1 cm^2 foi feita entre as duas incisões removendo a pele (epiderme e derme) e o panículo carnoso. Os animais foram sacrificados no décimo dia após a lesão.

3.2 **Análise Macroscópica**

A evolução das lesões foi acompanhada através de medidas e de registros fotográficos. As áreas de lesão foram mensuradas nos dias 0 (d0), 3 (d3), 7(d7) e 10 (d10) após a cirurgia. Para avaliação da contração das lesões, um papel celofane transparente foi colocado sobre as mesmas e a borda das lesões foram desenhadas (53). Após digitalização, as áreas foram medidas utilizando o software Imaje J 1.42q (National Institute of Health, USA). Os dados foram expressos como porcentagem (%) da área inicial de lesão. Os registros fotográficos foram feitos nos dias 3 (d3), 7 (d7) e 10 (d10) após a cirurgia.

3.3 **Dopplerfluxometria**

A fim de avaliar a angiogênese e modificações na perfusão sanguínea do *flap* cutâneo, foram realizadas uma série de medidas da vascularização nos dias 3 (d3), 7 (d7) e 10 (d10) após a cirurgia utilizando um equipamento de Doppler a *laser* (Periflux® System 5000, Perimed AB, Jarfalla, Suécia). Da mesma maneira, para avaliar a angiogênese e modificações na perfusão sanguínea da lesão isquêmica, a crosta foi removida[1] e a sonda do aparelho foi posta no local no dia 10 (d10) após a cirurgia.

O fluxo sanguíneo foi mensurado durante 3 minutos após estabilização do equipamento. Os dados foram medidos em 3 intervalos de 20 segundos cada e os valores médios foram calculados. As alterações percentuais no fluxo sanguíneo foram comparadas com os níveis basais (pele sã) dos animais.

3.4 **Coleta e processamento do material**

Dez dias após a realização da lesão, os animais foram anestesiados e sacrificados por decaptação. Um fragmento das lesões com pele sã adjacente foram coletadas, fixadas em formalina a 4% (pH 7,2) e incluídas em parafina. Os cortes foram corados com hematoxilina e eosina (HE) para avaliar a conformação histológica da lesão e a densidade do infiltrado inflamatório e, com

[1] Um novo experimento foi realizado para as análises da dopplerfluxometria pois quando a crosta é removida indisponibiliza o material para análise histológica.

vermelho de picrosírius para avaliar a organização e distribuição das fibras colágenas. As imagens foram analisadas e capturadas utilizando um sistema de videomicroscopia. O outro fragmento das lesões foi congelada em nitrogênio líquido e estocada a - 80°C para análises bioquímicas e *Western blotting*.

3.5 **Análises bioquímicas**

A atividade da MPO foi mensurada no homogenato da lesão (tampão de lise: Tris-HCL a 20 mM, pH 7,5, NaCl a 138 mM, Glicerol a 10%, Triton X-100 a 1%, EDTA a 2 mM, 10mg/ml de leupeptina e fluoreto de metilfenilsulfonil a 1mM). À cada alíquota de amostra foi adicionado tampão fosfato contendo brometo de amônio hexadeciltrimetil (HTAB) a 0,5% (Sigma-Aldrich, St. Louis, MO). Posteriormente, essas amostras foram centrifugadas e ao sobrenadante foi acrescentado 1,9 mg/ml de dicloridrato de tetrametilbenzidina (Sigma-Aldrich) e peróxido de hidrogênio a 1 mM (VETEC, Duque de Caxias, Brasil). As amostras foram incubadas a 37 ºC por 15 minutos. Após, à solução foi acrescentado tampão acetato a 1,64 M e realizada a leitura em espectrofotômetro, no comprimento de onda de 630 nm (54). A quantidade de proteínas totais foi determinada utilizando-se o método de Bradford. Com isso, os dados foram normalizados pela quantidade de proteínas totais e expressos como mU por mg de proteínas.

A concentração de colágeno foi quantificada pelo ensaio de OH-PRO em tecido de lesão congelada. Brevemente, aproximadamente 5-15 mg de amostras de tecido secos e desengordurados foram hidrolisados em 6 M de HCL por 18 horas a 118ºC em tubos de ensaio selados. O hidrolisado foi então diluído pela adição de 5,7 mL de água destilada e neutralizado com 6 M de NaOH. Resíduos insolúveis foram removidos por centrifugação a 3000 rpm por 15 minutos. A OH-PRO foi medida neste hidrolisado como descrito previamente por Woessner (55)

Como um indicador de peroxidação lipídica nós utilizamos o método de detecção de malondialdeído (MDA) pela reação com o ácido tiobarbitúrico (56). Resumidamente, à uma alíquota (homogenato da lesão) foi adicionado ácido tricloroacético a 10% (1:2) e em seguida a amostra foi centrifugada a 2200 g. Ao sobrenadante foi misturado ácido tiobarbitúrico e as amostras foram aquecidas

em banho-maria a 95 °C por 60 minutos. A leitura foi realizada com absorbância de 532 nm e os dados foram expressos por nmol de MDA/mg de proteína.

O dano oxidativo às proteínas foi determinado pela reação da dinitrofenilhidrazina com os grupamentos carbonilas, como previamente descrito por Levine et al. (57). Brevemente, as amotras sofreram suscessivas lavagens e centrifugações (16010 g) com ácido tricloracético a 20% e NaOH a 0,2 M. Adiante, as amostras foram incubadas com dinitrofenilhidrazina a 10 mM por 60 minutos, lavadas e centrifugadas (16010 g) novamente com ácido tricloracético a 20% e com uma mistura de etanol-etilacetato (1:2) e, em seguida, os pellets foram dissolvidos em guanidina a 6 M, aquecidos em banho-maria a 60 °C por 30 minutos. O quantidade de proteínas carboniladas foi determinada em comprimento de onda de 370 nm.

A razão entre GSH e GSSG foi baseada na reação de GSH ou GSSG com o DTNB que produz o cromóforo 2-nitro-5-tiobenzoato, que tem leitura a 412 nm (58). Às amostras foram adicionados tampão KPE (ph 7,2), glutationa redutase e NADPH. Para determinar GSSG, as amostras foram tratadas com 2-vinilpiridina, que reage covalentemente com a GSH, mas não com a GSSG.

3.6 ***Western blot***

Alíquotas das amostras de lesão (30 µg de proteína) foram submetidas a eletroforese em gel de acrilamida (gel de entrada a 5% e gel de separação a 10%) na presença de SDS sob condições não redutoras. Após a eletroforese, as proteínas foram transferidas para uma membrana de difluoreto de polivinilideno (PVDF) (Amersham Pharmacia Biotech GE Healthcare Bio-science Co., Piscataway, NJ). O padrão de peso molecular All Blue Standart Marker (Laboratórios Bio-Rad; CA) correu em paralelo às amostras com a finalidade de estimar a localização do peso molecular. A membrana foi bloqueada por 30 minutos com Tween-PBS a 0,05% contendo 5% de albumina do soro bovino e, posteriormente, incubada *overnight* com anticorpo primário específico da Santa Cruz: anticorpo de rato anti-camundongo PECAM-1 (Santa Cruz Biotechnology, Santa Cruz, CA). Após as lavagens em Tween-PBS, a membrana de PVDF foi incubada em anticorpo secundário conjugado à biotina de coelho anti-rato (Dako; Carpinteria, CA) por 1 hora e logo, incubada com estreptavidina conjugada à

peroxidase (Dako). Os anticorpos ligados foram detectados por quimiluminescência. As membranas passaram por um processo de *stripping* com um tampão específico contendo β-mercaptoetanol para extração dos anticorpos ligados. A intensidade das bandas foram quantificadas por densitometria usando o software de imagem Adobe Photoshop CS5 versão 12.0.4 (Adobe Systems Incorporated; Estados Unidos).

3.7 **Análise estereológica**

A distribuição de vasos sanguíneos foi avaliada nas lâminas coradas com hematoxilina e eosina usando método estereológico (sistema teste de pontos). Os vasos foram identificados por sua morfologia e/ou presença de hemácias em sua luz. A contagem foi realizada em dez campos aleatórios do tecido de granulação por animal usando lente objetiva de 40X. Para análise foi utilizado um sistema de videomicroscopia (Microscópio Axiolab Zeiss, uma vídeo câmera JVC e um monitor Sony Trinitron) (Sony, Reino Unido). Os dados foram expressos como densidade de volume de vasos sanguíneos.

3.8 **Análise Estatística**

Todos os dados foram apresentados como média e erro padrão da média. Todas as análises estatísticas foram realizadas comparando-se o grupo controle com os grupos tratados. Utilizamos $P < 0,05$ como valor de significância e o teste estatístico one-way ANOVA seguido do pós-teste de Tukey para dados paramétricos e o teste de Kruskal Wallis seguido do pós-teste de Dunns para tratamento de dados não paramétricos. A análise estatística foi realizada usando o software GraphPad Prism versão 5.03 (GraphPad Software, Inc; Estados Unidos).

4 RESULTADOS

4.1 Análise Macroscópica

Avaliamos a contração das lesões a fim de avaliar o efeito do tratamento com propranolol no reparo tecidual. O grupo tratado com 3 mg de propranolol apresentou uma redução visível da área da lesão em 3 (23,4%), 7 (30,4%) e 10 (59,6%) dias após a realização da lesão quando comparado ao grupo controle (Fig. 4). $P < 0,01$ em d3 e d7 vs. o grupo controle e, $P < 0,001$ em d10 vs. o grupo controle. Os outros tratamentos não afetaram a contração da lesão.

4.2 Análises Histológicas

Dez dias após a lesão, o infiltrado inflamatório apresentava-se abundante no grupo controle (Fig. 5a) e nos grupos tratados com 3mg (Fig. 5b) e 6 mg (Fig. 5c) de propranolol, não apresentando diferença entre os mesmos. O grupo vitamina E (Fig. 5d) mostrou um discreto infiltrado de células inflamatórias quando comparado com os outros grupos, alguns fibroblastos também estavam presentes. A organização das fibras colágenas foi avaliada em secções de tecidos coradas com vermelho de picrosírius observada sob luz polarizada. O grupo controle (Fig. 5e) e o grupo tratado com 3 mg de propranolol (Fig. 5f) apresentaram fibras alongadas e vermelhas, enquando os outros grupos apresentaram fibras vermelho amareladas, mais delgadas e fragmentadas (Fig. 5g e Fig. 5h).

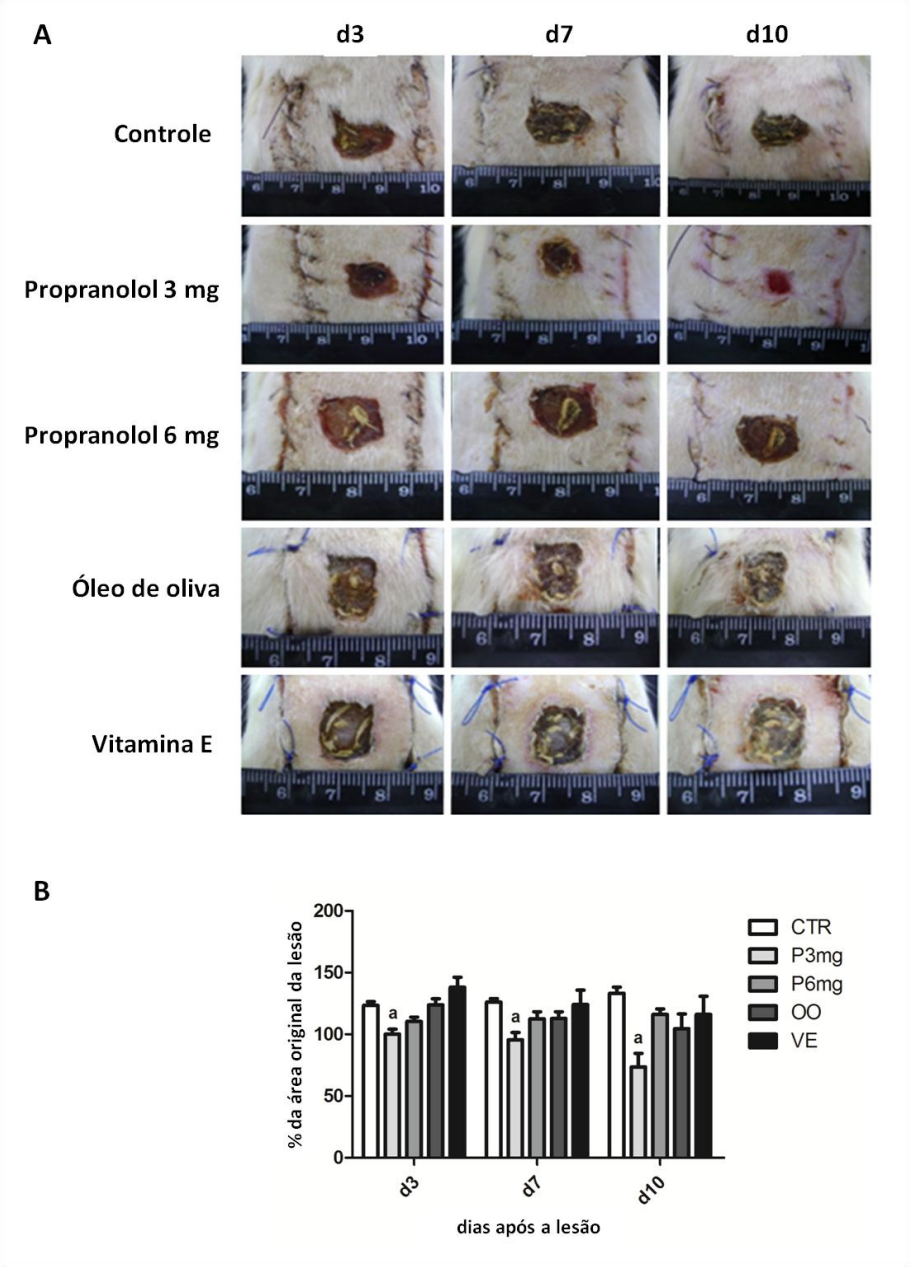

Figura 4 – Avaliação macroscópica da lesão nos grupos controle, tratados com 3 mg e 6 mg de propranolol, óleo de oliva e vitamina E. (A) Fotografia das lesões nos grupos controle (CTR), tratados com 3mg (P3mg) e 6 mg (P6mg) de propranolol, óleo de oliva (OO) e vitamina E (VE) em 3 (d3), 7 (d7) e 10 (d10) dias após a lesão. (B) Porcentagem da área original da lesão nos grupos controle (CTR), tratados com 3mg (P3mg) e 6 mg (P6mg) de propranolol, óleo de oliva (OO)[2] e vitamina E (VE) em 3 (d3), 7 (d7) e 10 (d10) dias após a lesão. Os dados estão expressos em média ± erro padrão da média. $P < 0,01$ em d3 e d7 vs. grupo controle e, $P < 0,001$ em d10 vs. grupo controle.

[2] Como não foram observadas diferenças no grupo óleo de oliva, ele foi retirado das próximas análises.

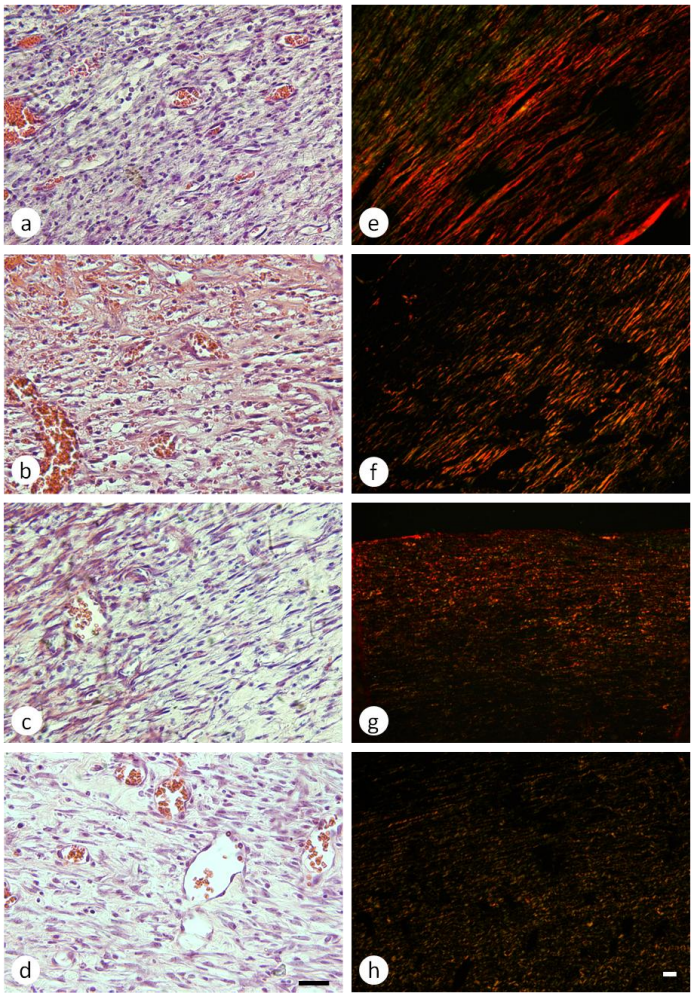

Figura 5 – Avaliação microscópica do tecido infiltrado inflamatório e das fibras colágenas no tecido de granulação. Desenvolvimento do tecido de granulação nos grupos controle (a), tratados com 3 mg (b) e 6 mg (c) de propranolol, e vitamina E (d) 10 dias após a lesão. Nos cortes corados com HE, os grupos controle e tratados com 3 mg e 6 mg de propranolol apresentaram padrão semelhante de distribuição de células inflamatórias, enquanto o grupo vitamina E apresentou infiltrado inflamatório reduzido quando comparado ao restante dos grupos. No grupo tratado com vitamina E foi observado um aumento na quantidade de fibroblastos bem como uma maior organização do tecido de granulação. Nos cortes corados com vermelho de picrosirius, os grupos controle (e) e tratados com 3 mg de propranolol (f) apresentaram quantidades maiores de fibras de colágeno vermelho-brilhantes. Os outros grupos apresentavam fibras vermelho amareladas, mais finas e fragmentadas. Coloração de HE (400x), coloração de vermelho de picrosírius (200X). Barra – 40 µm.

4.3 **Análises Bioquímicas**

Os resultados referentes a quantidade de colágeno estão apresentados na figura 3a. A fim de avaliar a deposição de colágeno, foi realizado o ensaio da

OH-PRO com amostras de 10 dias após a lesão. Os níveis de OH-PRO eram menores no grupo tratado com 6 mg de propranolol quando comparado ao grupo controle ($P < 0,05$) (Fig. 6a)

Os resultados referentes à avaliação de células inflamatórias estão apresentados na Figura 6b. A fim de avaliar a quantidade de neutrófios, a atividade da MPO (um marcador indireto de netrófilos) foi mensurada 10 dias após a realização da lesão. A atividade da MPO estava aumentada no grupo tratado com 3 mg de propranolol comparado ao grupo vitamina E ($P < 0,05$).

Marcadores bioquímicos de estresse oxidativo (GSH/GSSG) e dano oxidativo (MDA e conteúdo de proteínas carboniladas) foram mensurados nas amostras lisadas 10 dias após a lesão a fim de avaliar se o propranolol estaria atuando como antioxidante (Fig. 7). Os níveis de malondialdeído estavam diminuídos apenas no grupo tratado com vitamina E quando comparado ao grupo controle ($P < 0,01$), e aos grupos tratados com 3 mg ($P < 0,01$) e 6 mg ($P < 0,001$) de propranolol (Fig. 7a).

Os resultados da análise do conteúdo de proteínas carboniladas foi similar ao encontrado na técnica do TBARS. Os níveis de carbonilas estavam diminuídos somente no grupo vitamina E quando comparado ao controle ($P < 0,01$) e aos grupos tratados com 3 mg ($P < 0,05$) e 6 mg ($P < 0,05$) de propranolol (Fig. 7b).

A razão GSH/GSSG estava aumentada no grupo vitamina E quando comparado ao grupo controle ($P < 0,05$) (Fig. 7c).

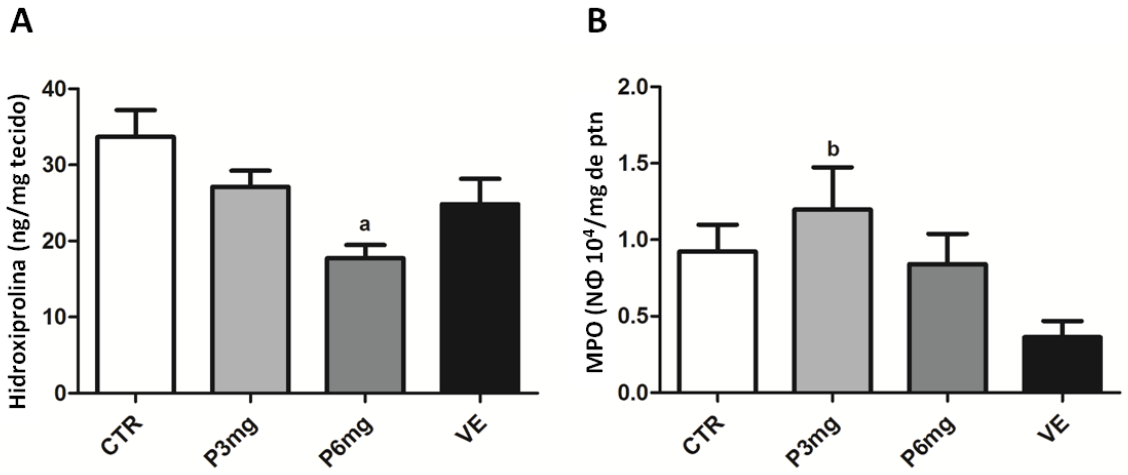

Figura 6 – Determinação dos níveis de OH-PRO e MPO nas lesões isquêmicas. (A) Níveis de OH-PRO nos grupos controle (CTR), tratados com 3 mg (P3mg) e 6 mg (P6mg) de propranolol e vitamina E (VE) 10 dias após a lesão. (B) Níveis de MPO nos grupos controle (CTR), tratados com 3 mg (P3mg) e 6 mg (P6mg) de propranolol e vitamina E (VE) 10 dias após a lesão.(n = 7 animais por grupo). Os dados são expressos em média ± erro padrão da média. [a] diferente do grupo controle ($P < 0,05$) e [b] diferente do grupo vitamina E ($P < 0,05$).

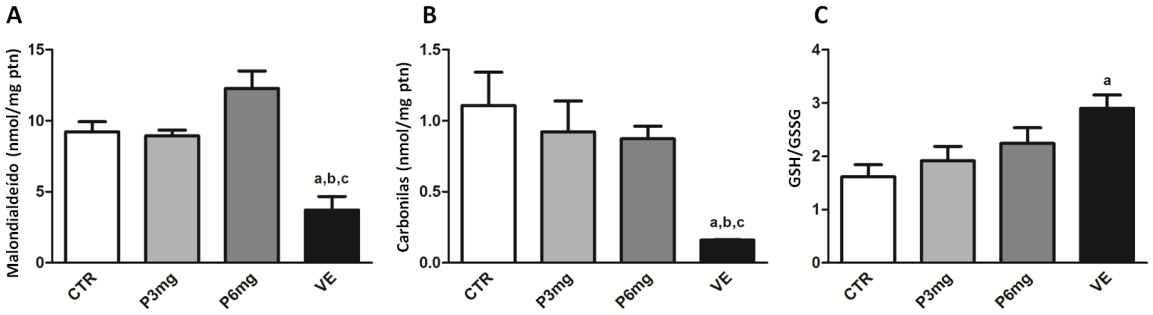

Figura 7 - Determinação da peroxidação lipídica, do dano protéico e do estresse oxidativo. (A) Determinação do dano oxidativo pelo método T-BARS. Quantidade de malondialdeído expressa em nmol por mg de proteína em lesões dos grupos controle (CTR), tratados com 3 mg (P3mg) e 6 mg (P6mg) de propranolol e vitamina E (VE). Os dados são expressos em média ± erro padrão da média. [a] significativamente diferente do grupo de controle, P <0,01; [b] significativamente diferente do grupo tratado com 3 mg de propranolol, P <0,01 e; [c] significativamente diferente do grupo tratado com 6 mg de propranolol, P <0.001. (B) Determinação do conteúdo de proteínas carboniladas dos grupos controle (CTR), tratados com 3 mg (P3mg) e 6 mg (P6mg) de propranolol e vitamina E (VE) 10 dias após a lesão. Os dados são expressos em média ± erro padrão da média. [a] significativamente diferente do grupo controle, P <0,01; [b] significativamente diferente do grupo tratado com 3 mg de propranolol, P <0,05 e; [c] significativamente diferente do grupo tratado com 6 mg de propranolol, P <0, 05. (C) Razão GSH/GSSG mostrando o estado redox nas amostras do grupo controle (CTR), tratados com 3 mg (P3mg) e 6 mg (P6mg) de propranolol e vitamina E (VE) 10 dias após a lesão. (n = 7 animais por grupo). Os dados são expressos em média ± erro padrão da média. [a] significativamente diferente do grupo controle, P <0,05.

4.4 **Densidade de volume dos vasos sanguíneos**

A angiogênese é um dos eventos iniciais do processo de reparo tecidual, assim, a densidade dos vasos sanguíneos foi estimada pelo método estereológico 10 dias após a lesão. O método de densidade de volume foi utilizado para determinar o volume ocupado pelos vasos nas lesões de cada grupo. O volume ocupado por vasos sanguíneos foi 8,1% maior no grupo tratado com 3 mg de propranolol comparado ao grupo controle ($P < 0,001$), 10,2% maior que no grupo tratado com 6 mg de propranolol ($P < 0,001$); e 9,8% maior que no grupo que recebeu vitamina E ($P < 0,001$) (Fig.8a).

4.5 **Expressão de PECAM-1**

A mólecula de adesão de células endoteliais e plaquetas (PECAM-1 ou CD31) é um membro da família das imunoglobulinas e é constitutivamente expressa em leucócitos, plaquetas e células endoteliais. Esta proteína torna-se uma grande porção das junções intercelulares de células endoteliais e parece estar envolvida na angiogênese. A figura 8b mostra os níveis relativos de expressão de PECAM-1 determinado por densitometria e normalizado contra expressão de β-actina nas amostras 10 dias após a lesão. O grupo tratado com 3 miligramas de propranolol apresentava uma expressão aumentada de PECAM-1 quando comparado aos outros grupos ($P < 0,001$).

4.6 **Análise do fluxo sanguíneo**

A tecnologia por Dopplerfluxometria é um método não invasivo no qual a luz a laser é utilizada para detectar a perfusão sanguínea na microcirculação em tempo real. A fim de avaliar se o tratamento com o propranolol influenciou na perfusão sanguínea, a análise com Doppler foi realizada neste estudo. Os resultados relativos à pele isquêmica estão presentes na figura 9a. O grupo tratado com 3 mg de propranolol apresentou um maior aumento na perfusão sanguínea em 3 (292,6%) e 7 (346,3%) dias após a lesão quando comparado ao grupo controle ($P < 0,05$). Nenhuma diferença foi encontrada nas mensurações realizadas em d10. Da mesma forma, na lesão isquêmica, o grupo tratado com 3

mg de propranolol apresentou aumento no fluxo sanguíneo (349,6%) 10 dias após a lesão quando comparado ao grupo controle (*P* < 0,01) (Fig. 9b).

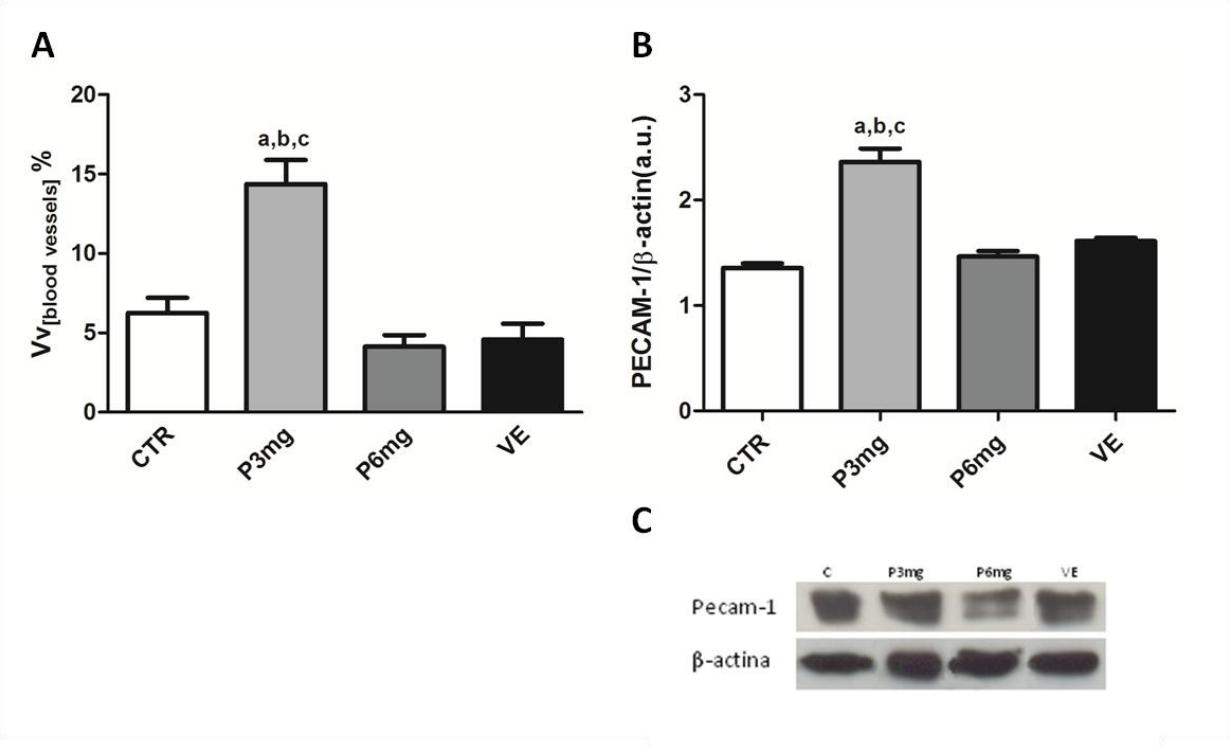

Figura 8 – Densidade de volume de vasos sanguíneos e expressão protéica de PECAM-1. (A) Análise estereológica mostrando a densidade de volume dos vasos sanguíneos (Vv [vasos sanguíneos]%) sobre o tecido de granulação dos grupos controle (CTR), tratados com 3 mg (P3mg) e 6 mg (P6mg) de propranolol e vitamina E (VE). (B e C) Determinação de expressão de proteínas por *immunoblotting*. O gráfico mostra os níveis relativos da expressão de PECAM-1 determinados pela densitometria e normalizados contra β-actina nas amostras de 10 dias após a lesão. Os dados são expressos em média ± erro padrão da média. [a] significativamente diferente do grupo controle; [b] significativamente diferente dos grupos tratados com 3 mg e 6 mg de propranolol e [c] significativamente diferente do grupo vitamina E. *P* <0,001.

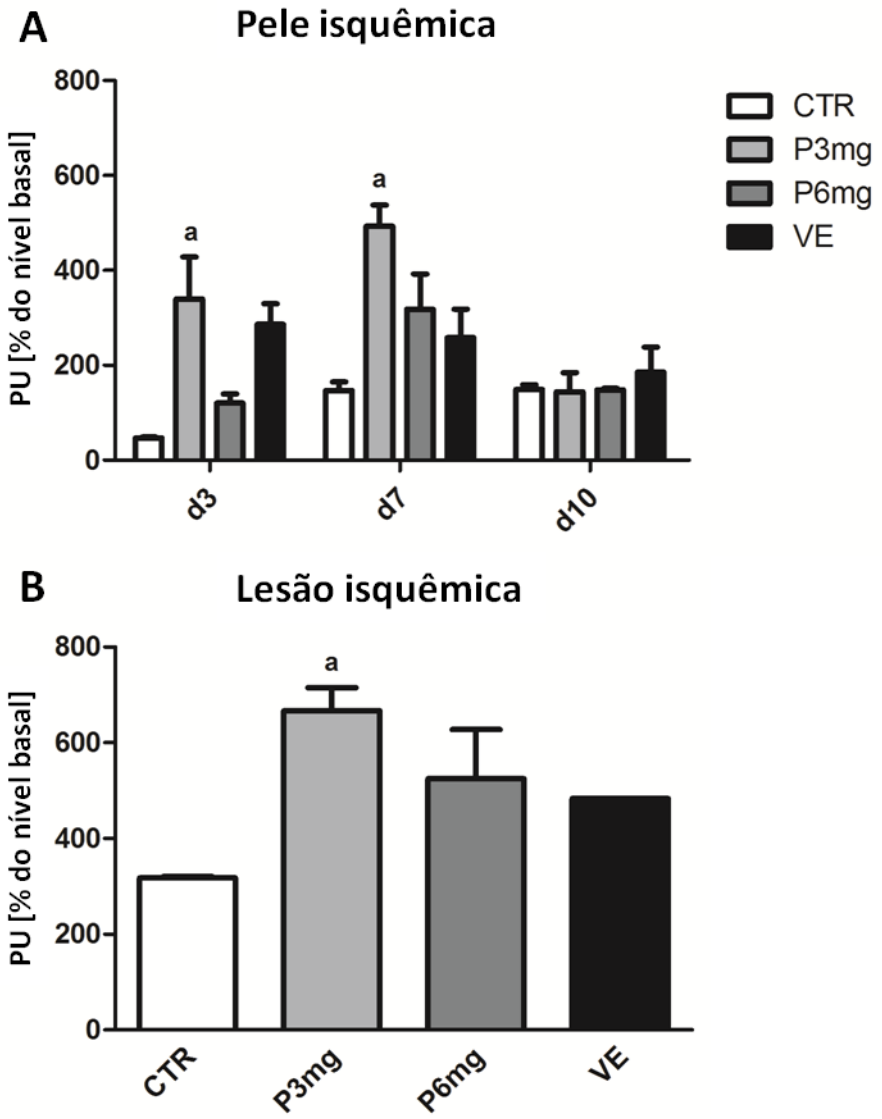

Figura 9 - Mensurações do fluxo sanguíneo por meio da análise de Doppler na pele isquêmica 3, 7 e 10 dias após a lesão (A) e na lesão isquêmica 10 dias após a lesão (B). Alteração percentual no fluxo sanguíneo em relação ao nível basal (pele sã) foi calculada. Os dados são expressos em média ± erro padrão da média. [a] significativamente diferente do grupo controle. $P < 0,05$ em d3 e $P < 0,01$ em d7.

5 DISCUSSÃO

Recentemente, os efeitos dos bloqueadores dos receptores β-adrenérgicos (β-bloqueadores) tem sido estudados no processo de reparo tecidual cutâneo, nos quais os receptores são capazes de modular a cicatrização por diferentes vias: migração celular, proliferação celular, inflamação, re-epitelização, contração e angiogênese (43). O efeito desses fármacos no reparo tecidual ainda é controverso (59). Estudos com cultura de células têm demonstrado que os β-bloqueadores melhoram o reparo tecidual por aumentar o estímulo à migração de queratinócitos (59-61) e à contração do colágeno mediado por fibroblastos (62). De maneira similar, um estudo demonstrou.que o tratamento com β-bloqueador acelerou a cicatrização de células epiteliais da córnea de bovinos, enquanto o tratamento com o agente agonista retardou esse processo (63). No entanto, outros estudos sugerem que o tratamento com β-bloqueadores prejudicam o reparo tecidual no epitélio da córnea de macacos e coelhos (64, 65).

Há algum tempo, nosso laboratório vem estudando os receptores β-adrenérgicos, bem como sua participação no processo de reparo tecidual. No presente estudo, vimos que o propranolol acelerou o reparo tecidual de lesões isquêmicas bem como o aspecto geral das lesões quando administrado na dose mais baixa de 3 mg/kg, resultado que corroborou com estudo prévio do nosso grupo onde o propranolol foi usado em baixas doses como tratamento para queimaduras, melhorando a cicatrização das mesmas (5). Também foi demonstrado que o tratamento com 50 mg de propranolol em ratos diabéticos acelerou a cicatrização de lesãos excisionais totais (8). Durante análise microscópica, porém, vimos que o propranolol na dose de 3 mg/kg não foi capaz de melhorar a deposição de colágeno, resultado que foi confirmado pela dosagem de OH-PRO, esta manteve-se em níveis semelhantes ao grupo controle. Já nos animais tratados com a dose de 6 mg seus resultados foram bem piores tanto macroscopicamente quanto microscopicamente.

Embora tenha sido mostrado que o propranolol apresenta algumas propriedades antioxidantes (12, 14), as análises bioquímicas para avaliação de dano oxidativo, malondialdeído e conteúdo de proteínas carboniladas, demostraram, surpreendentemente, que o tratamento com o propranolol, em

ambas as doses, não foi capaz de reduzir o dano à lipídios e proteínas, diferente do que foi observado no grupo vitamina E (controle positivo). Da mesma forma, o propranolol não mostrou influência na razão GSH/GSSG. Com base no observado, nós sugerimos que o propranolol não teve ação antioxidante neste modelo de lesão isquêmica cutânea.

Uma vez que a angiogênese é extremamente importante no reparo de lesões isquêmicas nós estudamos a densidade dos vasos e a perfusão sanguínea. Os animais do grupo tratado com 3 mg de propranolol apresentaram um aumento na densidade de vasos, o qual foi confirmado pela análise da expressão de PECAM-1, demonstrando que o propranolol modulou positivamente a angiogênese. PECAM-1 é um membro da superfamília das imunoglobulinas de moléculas de adesão celular. Ela é expressa em grande parte das células da linhagem hematopoiética. Ela também é altamente expressa nas células endoteliais, onde é o maior constituinte das junções celulares em leitos vasculares confluentes (66). Possui efeitos pró- e anti-inflamatórios e dentre os principais mecanismos elucidados, sabe-se que está molécula tem papel importante em manter e reestabelecer a barreira vascular (67). Este resultado da densidade dos vasos vêm discordando de estudos como o de Lamy et al. (68), onde foi demonstrado que o tratamento de células HUVEC com o propranolol inibiu a proliferação, migração e diferenciação de células endoteliais, não só envolvendo os efeitos inibitórios dos receptores β2 mas também a inibição da via VEGFR-2. Frente a essas hipóteses, o propranolol vem sendo estudado como terapêutico no tratamento de hemangiomas infantis (69), também como coadjuvante no tratamento de tumores (70) e da retinopatia induzada por oxigênio (71). Acredita-se que ele tenha um efeito inibitório sobre o processo da angiogênese (72). Segundo Lamy et al. (68) e Ristori et al. (71) a inibição ocorre de forma dose dependente. Em estudo realizado com células endoteliais microvasculares *in vitro* observou-se que o tratamento com propranolol induziu a apoptose dessas células (73). Porém ainda não há um consenso sobre sua suposta ação anti-angiogênica (74). Martini at al. (75) sugerem que muitas vezes as situações de hipóxia e isquemia desencadeiem um processo de angiogênese patológica (exarcebada), o que depende em parte da ativação dos bloqueadores β-2 por seus agonistas. Ao bloquear esse receptor, ocorreria uma modulação no processo da angiogênese. Contrário aos estudos anteriores, Mak et al. (13)

observaram uma maior sobrevivência de células endoteliais da aorta de bovinos, bem como a inibição da atividade da caspase-3, ou seja, inibição da apoptose nas células tratadas com propranolol. Nossos resultados da análise de fluxo através do Doppler confirmaram nossos achados em relação à angiogênese, onde o grupo tratado com 3 mg de propranolol apresentou maior perfusão tanto na pele isquêmica, nos dias 3, 7 e 10, quanto no leito da lesão, no dia 10.

6 CONCLUSÃO

Observamos que o propranolol na dose de 3 mg e neste modelo aumentou o estímulo à angiogênese o que provavelmente levou à aceleração no fechamento da lesão. Poucos são os trabalhos que avaliam os efeitos deste fármaco na pele. A grande maioria das pesquisas avaliou o papel antioxidante do propranolol no sistema cardiovascular. É possível que variáveis como dose, via de administração e métodos de análises e órgãos de estudo influenciem na diferença de resultados. Acreditamos que outros trabalhos ainda devam ser realizados para esclarecer os reais efeitos deste fármaco no tratamento de lesões cutâneas crônicas, assim como suas vias de ação.

REFERÊNCIAS

1. Kondo T, Ishida Y. Molecular pathology of wound healing. Forensic Sci Int. 2010;203(1-3):93-8.

2. Gurtner GC, Werner S, Barrandon Y, Longaker MT. Wound repair and regeneration. Nature. 2008;453(7193):314-21.

3. Singer AJ, Clark RA. Cutaneous wound healing. N Engl J Med. 1999;341(10):738-46.

4. Schäffer M, Witte M, Becker HD. Models to study ischemia in chronic wounds. Int J Low Extrem Wounds. 2002;1(2):104-11.

5. Romana-Souza B, Nascimento AP, Monte-Alto-Costa A. Low-dose propranolol improves cutaneous wound healing of burn-injured rats. Plast Reconstr Surg. 2008;122(6):1690-9.

6. Romana-Souza B, Santos JS, Monte-Alto-Costa A. beta-1 and beta-2, but not alpha-1 and alpha-2, adrenoceptor blockade delays rat cutaneous wound healing. Wound Repair Regen. 2009;17(2):230-9.

7. Romana-Souza B, Santos JS, Desmoulière A, Monte-Alto-Costa A. Beta-adrenoceptor blockade delays granulation tissue formation in polyurethane sponge implants. J Cutan Pathol. 2009;36(5):522-8.

8. Romana-Souza B, Nascimento AP, Monte-Alto-Costa A. Propranolol improves cutaneous wound healing in streptozotocin-induced diabetic rats. Eur J Pharmacol. 2009;611(1-3):77-84.

9. Romana-Souza B, Porto LC, Monte-Alto-Costa A. Cutaneous wound healing of chronically stressed mice is improved through catecholamines blockade. Exp Dermatol. 2010;19(9):821-9.

10. Romana-Souza B, Otranto M, Almeida TF, Porto LC, Monte-Alto-Costa A. Stress-induced epinephrine levels compromise murine dermal fibroblast activity through β-adrenoceptors. Exp Dermatol. 2011;20(5):413-9.

11. Souza BR, Santos JS, Costa AM. Blockade of beta1- and beta2-adrenoceptors delays wound contraction and re-epithelialization in rats. Clin Exp Pharmacol Physiol. 2006;33(5-6):421-30.

12. Gomes A, Costa D, Lima JL, Fernandes E. Antioxidant activity of beta-blockers: an effect mediated by scavenging reactive oxygen and nitrogen species? Bioorg Med Chem. 2006;14(13):4568-77.

13. Mak IT, Chmielinska JJ, Nedelec L, Torres A, Weglicki WB. D-propranolol attenuates lysosomal iron accumulation and oxidative injury in endothelial cells. J Pharmacol Exp Ther. 2006;317(2):522-8.

14. Dickens BF, Weglicki WB, Boehme PA, Mak TI. Antioxidant and lysosomotropic properties of acridine-propranolol: protection against oxidative endothelial cell injury. J Mol Cell Cardiol. 2002;34(2):129-37.

15. Ross M, Pawlina W. Histologia Texto e Atlas. 5ª ed. Rio de Janeiro: Guanabara Koogan; 2007.

16. Junqueira L, Carneiro J. Histologia básica - texto e atlas. 10ª ed. Rio de Janeiro: Guanabara Koogan; 2004.

17. Urmacher C. Histology of normal skin. Am J Surg Pathol. 1990;14(7):671-86.

18. Martin P. Wound healing--aiming for perfect skin regeneration. Science. 1997;276(5309):75-81.

19. Li J, Chen J, Kirsner R. Pathophysiology of acute wound healing. Clin Dermatol. 2007;25(1):9-18.

20. Eberlein J, Nguyen TT, Victorino F, Golden-Mason L, Rosen HR, Homann D. Comprehensive assessment of chemokine expression profiles by flow cytometry. J Clin Invest. 2010;120(3):907-23.

21. Falabella F. The Biology Of The Skin: Parthenon Publishing; 2001.

22. Santoro MM, Gaudino G. Cellular and molecular facets of keratinocyte reepithelization during wound healing. Exp Cell Res. 2005;304(1):274-86.

23. Usui ML, Mansbridge JN, Carter WG, Fujita M, Olerud JE. Keratinocyte migration, proliferation, and differentiation in chronic ulcers from patients with diabetes and normal wounds. J Histochem Cytochem. 2008;56(7):687-96.

24. Hermandez M. Repair, Regeneration and Fibrosis: editores; 1999.

25. Martin JM, Zenilman JM, Lazarus GS. Molecular microbiology: new dimensions for cutaneous biology and wound healing. J Invest Dermatol. 2010;130(1):38-48.

26. Bjarnsholt T, Kirketerp-Møller K, Jensen P, Madsen KG, Phipps R, Krogfelt K, et al. Why chronic wounds will not heal: a novel hypothesis. Wound Repair Regen. 2008;16(1):2-10.

27. Menke NB, Ward KR, Witten TM, Bonchev DG, Diegelmann RF. Impaired wound healing. Clin Dermatol. 2007;25(1):19-25.

28. Lazarus GS, Cooper DM, Knighton DR, Percoraro RE, Rodeheaver G, Robson MC. Definitions and guidelines for assessment of wounds and evaluation of healing. Wound Repair Regen. 1994;2(3):165-70.

29. Bullen EC, Longaker MT, Updike DL, Benton R, Ladin D, Hou Z, et al. Tissue inhibitor of metalloproteinases-1 is decreased and activated gelatinases are increased in chronic wounds. J Invest Dermatol. 1995;104(2):236-40.

30. Nwomeh BC, Yager DR, Cohen IK. Physiology of the chronic wound. Clin Plast Surg. 1998;25(3):341-56.

31. Sen CK. Wound healing essentials: let there be oxygen. Wound Repair Regen. 2009;17(1):1-18.

32. Plock JA, Rafatmehr N, Sinovcic D, Schnider J, Sakai H, Tsuchida E, et al. Hemoglobin vesicles improve wound healing and tissue survival in critically ischemic skin in mice. Am J Physiol Heart Circ Physiol. 2009;297(3):H905-10.

33. Tandara AA, Mustoe TA. Oxygen in wound healing--more than a nutrient. World J Surg. 2004;28(3):294-300.

34. Gordillo GM, Sen CK. Revisiting the essential role of oxygen in wound healing. Am J Surg. 2003;186(3):259-63.

35. Sheikh AY, Gibson JJ, Rollins MD, Hopf HW, Hussain Z, Hunt TK. Effect of hyperoxia on vascular endothelial growth factor levels in a wound model. Arch Surg. 2000;135(11):1293-7.

36. Roy S, Khanna S, Bickerstaff AA, Subramanian SV, Atalay M, Bierl M, et al. Oxygen sensing by primary cardiac fibroblasts: a key role of p21(Waf1/Cip1/Sdi1). Circ Res. 2003;92(3):264-71.

37. von Homeyer P, Schwinn DA. Pharmacogenomics of β-adrenergic receptor physiology and response to β-blockade. Anesth Analg. 2011;113(6):1305-18.

38. Sivamani RK, Lam ST, Isseroff RR. Beta adrenergic receptors in keratinocytes. Dermatol Clin. 2007;25(4):643-53, x.

39. Kaumann AJ, Molenaar P. Modulation of human cardiac function through 4 beta-adrenoceptor populations. Naunyn Schmiedebergs Arch Pharmacol. 1997;355(6):667-81.

40. Stiles GL, Caron MG, Lefkowitz RJ. Beta-adrenergic receptors: biochemical mechanisms of physiological regulation. Physiol Rev. 1984;64(2):661-743.

41. Haeusler G. Pharmacology of beta-blockers: classical aspects and recent developments. J Cardiovasc Pharmacol. 1990;16 Suppl 5:S1-9.

42. Strosberg AD. Structure and function of the beta 3-adrenergic receptor. Annu Rev Pharmacol Toxicol. 1997;37:421-50.

43. Pullar CE, Manabat-Hidalgo CG, Bolaji RS, Isseroff RR. beta-Adrenergic receptor modulation of wound repair. Pharmacol Res. 2008;58(2):158-64.

44. Powell JA, Duell EA, Voorhees JJ. Beta adrenergic stimulation of endogenous epidermal cyclic AMP formation. Arch Dermatol. 1971;104(4):359-65.

45. Starkey E, Shahidullah H. Propranolol for infantile haemangiomas: a review. Arch Dis Child. 2011;96(9):890-3.

46. Katzung B. Farmacologia Básica e Clínica. 10ª ed. Porto Alegre: Artmed; 2010.

47. Mehvar R, Brocks DR. Stereospecific pharmacokinetics and pharmacodynamics of beta-adrenergic blockers in humans. J Pharm Pharm Sci. 2001;4(2):185-200.

48. Dimitrijević M, Pilipović I, Stanojević S, Mitić K, Radojević K, Pesić V, et al. Chronic propranolol treatment affects expression of adrenoceptors on peritoneal macrophages and their ability to produce hydrogen peroxide and nitric oxide. J Neuroimmunol. 2009;211(1-2):56-65.

49. Oláh G, Finnerty CC, Sbrana E, Elijah I, Gerö D, Herndon DN, et al. Increased poly(ADP-ribosyl)ation in skeletal muscle tissue of pediatric patients with severe burn injury: prevention by propranolol treatment. Shock. 2011;36(1):18-23.

50. Valenca SS, Bezerra FS, Romana-Souza B, Paiva RO, Costa AM, Porto LC. Supplementation with vitamins C and E improves mouse lung repair. J Nutr Biochem. 2008;19(9):604-11.

51. Reagan-Shaw S, Nihal M, Ahmad N. Dose translation from animal to human studies revisited. FASEB J. 2008;22(3):659-61.

52. Poonawala T, Levay-Young BK, Hebbel RP, Gupta K. Opioids heal ischemic wounds in the rat. Wound Repair Regen. 2005;13(2):165-74.

53. Nascimento AP, Costa AM. Overweight induced by high-fat diet delays rat cutaneous wound healing. Br J Nutr. 2006;96(6):1069-77.

54. Stark JM, van Egmond AW, Zimmerman JJ, Carabell SK, Tosi MF. Detection of enhanced neutrophil adhesion to parainfluenza-infected airway epithelial cells using a modified myeloperoxidase assay in a microtiter format. J Virol Methods. 1992;40(2):225-42.

55. Woessner JF. The determination of hydroxyproline in tissue and protein samples containing small proportions of this imino acid. Arch Biochem Biophys. 1961;93:440-7.

56. Draper HH, Hadley M. Malondialdehyde determination as index of lipid peroxidation. Methods Enzymol. 1990;186:421-31.

57. Levine RL, Garland D, Oliver CN, Amici A, Climent I, Lenz AG, et al. Determination of carbonyl content in oxidatively modified proteins. Methods Enzymol. 1990;186:464-78.

58. Rahman I, Kode A, Biswas SK. Assay for quantitative determination of glutathione and glutathione disulfide levels using enzymatic recycling method. Nat Protoc. 2006;1(6):3159-65.

59. Pullar CE, Grahn JC, Liu W, Isseroff RR. Beta2-adrenergic receptor activation delays wound healing. FASEB J. 2006;20(1):76-86.

60. Chen J, Hoffman BB, Isseroff RR. Beta-adrenergic receptor activation inhibits keratinocyte migration via a cyclic adenosine monophosphate-independent mechanism. J Invest Dermatol. 2002;119(6):1261-8.

61. Pullar CE, Rizzo A, Isseroff RR. beta-Adrenergic receptor antagonists accelerate skin wound healing: evidence for a catecholamine synthesis network in the epidermis. J Biol Chem. 2006;281(30):21225-35.

62. Pullar CE, Isseroff RR. Beta 2-adrenergic receptor activation delays dermal fibroblast-mediated contraction of collagen gels via a cAMP-dependent mechanism. Wound Repair Regen. 2005;13(4):405-11.

63. Pullar CE, Zhao M, Song B, Pu J, Reid B, Ghoghawala S, et al. Beta-adrenergic receptor agonists delay while antagonists accelerate epithelial wound healing: evidence of an endogenous adrenergic network within the corneal epithelium. J Cell Physiol. 2007;211(1):261-72.

64. Haruta Y, Ohashi Y, Matsuda S. Corneal epithelial deficiency induced by the use of beta-blocker eye drops. Eur J Ophthalmol. 1997;7(4):334-9.

65. Nork TM, Holly FJ, Hayes J, Wentlandt T, Lamberts DW. Timolol inhibits corneal epithelial wound healing in rabbits and monkeys. Arch Ophthalmol. 1984;102(8):1224-8.

66. Privratsky JR, Newman DK, Newman PJ. PECAM-1: conflicts of interest in inflammation. Life Sci. 2010;87(3-4):69-82.

67. Maas M, Stapleton M, Bergom C, Mattson DL, Newman DK, Newman PJ. Endothelial cell PECAM-1 confers protection against endotoxic shock. Am J Physiol Heart Circ Physiol. 2005;288(1):H159-64.

68. Lamy S, Lachambre MP, Lord-Dufour S, Béliveau R. Propranolol suppresses angiogenesis in vitro: inhibition of proliferation, migration, and differentiation of endothelial cells. Vascul Pharmacol. 2010;53(5-6):200-8.

69. Mabeta P, Pepper MS. Hemangiomas - current therapeutic strategies. Int J Dev Biol. 2011;55(4-5):431-7.

70. Pasquier E, Ciccolini J, Carre M, Giacometti S, Fanciullino R, Pouchy C, et al. Propranolol potentiates the anti-angiogenic effects and anti-tumor efficacy of chemotherapy agents: implication in breast cancer treatment. Oncotarget. 2011;2(10):797-809.

71. Ristori C, Filippi L, Dal Monte M, Martini D, Cammalleri M, Fortunato P, et al. Role of the adrenergic system in a mouse model of oxygen-induced retinopathy: antiangiogenic effects of beta-adrenoreceptor blockade. Invest Ophthalmol Vis Sci. 2011;52(1):155-70.

72. Léauté-Labrèze C, Dumas de la Roque E, Hubiche T, Boralevi F, Thambo JB, Taïeb A. Propranolol for severe hemangiomas of infancy. N Engl J Med. 2008;358(24):2649-51.

73. Sommers Smith SK, Smith DM. Beta blockade induces apoptosis in cultured capillary endothelial cells. In Vitro Cell Dev Biol Anim. 2002;38(5):298-304.

74. Storch CH, Hoeger PH. Propranolol for infantile haemangiomas: insights into the molecular mechanisms of action. Br J Dermatol. 2010;163(2):269-74.

75. Martini D, Monte MD, Ristori C, Cupisti E, Mei S, Fiorini P, et al. Antiangiogenic effects of β2 -adrenergic receptor blockade in a mouse model of oxygen-induced retinopathy. J Neurochem. 2011;119(6):1317-29.

ANEXO – Comitê de ética em pesquisa

UNIVERSIDADE DO ESTADO DO RIO DE JANEIRO
INSTITUTO DE BIOLOGIA ROBERTO ALCANTARA GOMES

COMISSÃO DE ÉTICA PARA O CUIDADO E USO DE ANIMAIS EXPERIMENTAIS

C E R T I F I C A D O

Certificamos que o Protocolo nº **CEUA/009/2011** sobre **"Participação do propanolol no balanço redox durante reparo tecidual de lesões isquêmicas de ratos Wistar"**, sob a responsabilidade de **Andrea Monte Alto Costa,** está de acordo com os Princípios Éticos na Experimentação Animal adotados pelo Colégio Brasileiro de Experimentação Animal (COBEA), tendo sido aprovado pela Comissão de Ética Para o Cuidado e Uso de Animais Experimentais do Instituto de Biologia Roberto Alcântara Gomes da UERJ (CEA), em **31/03/2011.** Este certificado expira em **31/03/2015.**

Rio de Janeiro, 31 de Março de 2011.

Profa. Patricia Cristina Lisboa
CEA/IBRAG/UERJ

Prof. Israel Felzenszwalb
CEA/IBRAG/UERJ

Profª. Patrícia Cristina Lisboa da Silva
Sub-Chefe do Deptº de Ciências Fisiológicas
IBRAG/UERJ - Mat. 34765-8

Israel Felzenszwalb
Diretor
IBRAG - UERJ
Mat. 2887-8

/.ass

☎ (21) 2587-6488 / 2587-6109 - Fax (21) 2284-9748
biologia@uerj.br