Universidade do Estado do Rio de Janeiro
Centro Biomédico
Instituto de Biologia Roberto Alcantara Gomes

Leonardo de Souza Mendonça

Alterações estruturais cardíaca e aórtica na menopausa cirúrgica associada à hipertensão renovascular em ratos

Rio de Janeiro
2007

Leonardo de Souza Mendonça

Alterações estruturais cardíaca e aórtica na menopausa cirúrgica associada à hipertensão renovascular em ratos

Dissertação apresentada, como requisito parcial para obtenção do título de Mestre, ao Programa de Pós-graduação em Biologia Humana e Experimental, da Universidade do Estado do Rio de Janeiro.

Orientador: Prof. Dr. Carlos Alberto Mandarim-de-Lacerda

Rio de Janeiro

2007

CATALOGAÇÃO NA FONTE
UERJ/REDE SIRIUS/BIBLIOTECA CB-A

M539 Mendonça, Leonardo de Souza.
Alterações estruturais cardíaca e aórtica na menopausa cirúrgica associada à hipertensão renovascular em ratos / Leonardo de Souza Mendonça. – 2007.
121 f.

Orientador: Carlos Alberto Mandarim de Lacerda.
Dissertação (Mestrado) – Universidade do Estado do Rio de Janeiro, Instituto de Biologia Roberto Alcantara Gomes. Pós-graduação em Biologia Humana e Experimental.

1. Menopausa – Teses. 2. Hipertensão renovascular – Teses. 3. Remodelação ventricular– Teses. 4. Aorta - Teses. 5. Ratos – Teses. I. Lacerda, Carlos Alberto Mandarim de. II. Universidade do Estado do Rio de Janeiro. Instituto de Biologia Roberto Alcantara Gomes. III. Título.

CDU 616.12-008.331.1

Autorizo apenas para fins acadêmicos e científicos, a reprodução total ou parcial desta dissertação desde que citada a fonte.

Assinatura Data

Leonardo de Souza Mendonça

Alterações estruturais cardíaca e aórtica na menopausa cirúrgica associada à hipertensão renovascular em ratos

Dissertação apresentada, como requisito parcial para obtenção do título de Mestre, ao Programa de Pós-graduação em Biologia Humana e Experimental, da Universidade do Estado do Rio de Janeiro.

Aprovada em 16 de fevereiro de 2007.

Banca Examinadora:

_____
Prof. Dr. Carlos Alberto Mandarim-de-Lacerda
Instituto de Biologia Roberto Alcantara Gomes - UERJ

_____
Prof. Dr. Antonio Felipe Sanjuliani
Faculdade de Ciências Médicas - UERJ

_____
Prof. Dr. Antonio Claudio Lucas de Nóbrega
Universidade Federal Fluminense - UFF

Rio de Janeiro

2007

DEDICATÓRIA

Aos meus pais, Carlos e Glória, e a toda minha família.

AGRADECIMENTOS

À minha família, especialmente aos meus pais por todo o carinho, investimento e incentivo. Obrigado por me passar os ensinamentos mais importantes da vida. Sem vocês, nada disso seria possível.

Ao meu orientador, Prof. Dr. Carlos Alberto Mandarim-de-Lacerda. Agradeço por ter acreditado em mim, me apoiado, me orientado durante a faculdade na iniciação científica e no mestrado. Obrigado por ser um dos responsáveis pela minha formação profissional, me mostrando como ser profissional e ético.

À Profª Dra. Márcia Barbosa Águila pelo carinho e orientação. Obrigado por me “adotar” como um de seus orientandos.

À Profª Dra. Andréa Monte Alto Costa pela ajuda e dicas na imunohistoquímica.

À Isa, pelo companheirismo e paciência. Obrigado por me acalmar nos momentos mais difíceis da realização deste trabalho.

À minhas amigas, Alessandra Pinheiro, Caroline Fernandes dos Santos e Mariana Catta-Preta que me ajudaram em todas as fases. Obrigado pelo companheirismo, disponibilidade e apoio em todos os momentos da construção deste trabalho. Muito obrigado para três grandes amigas.

Aos meus amigos “Leks” pelos momentos de diversão, descontração e de conversas sérias. Charles Vargas, Daniel Zamith, Fábio Damasceno, João Moraes, Marcelo , Pedro Antonio e Pedro Barcellos, obrigado pela amizade de vocês.

Aos técnicos do laboratório Thatiany Marinho e William Lannes, que foram mais do que técnicos. Obrigado pela dedicação que tiveram por este trabalho.

À todos do Laboratório de Morfologia e Morfometria Cardiovascular, que não são apenas colegas de trabalho, mas uma grande família.

A coisa mais indispensável a um homem é reconhecer o uso que deve fazer do seu próprio conhecimento.

Platão

RESUMO

MENDONÇA, Leonardo de Souza. *Alterações estruturais cardíaca e aórticana menopausa cirúrgica associada à hipertensão renovascular em ratos .* 2007. 121f. Dissertação (Mestrado em Biologia Humana e Experimental) - Instituto de Biologia Roberto Alcantara Gomes, Universidade do Estado do Rio de Janeiro, Rio de Janeiro, 2007.

A menopausa e a hipertensão podem alterar o remodelamento cardiovascular, porém pouco se sabe sobre sua associação no remodelamento ventricular esquerdo e na aorta. As ratas foram separadas em quatro grupos com seis animais cada: grupo Sham, OVX (ratas ooforectomizadas), 2K1C (ratas com dois rins, um clipe), e grupo 2K1C+OVX com período experimental de 11 semanas. O ventrículo esquerdo (VE) e a aorta torácica foram removidos e analisados (microscopia de luz, imuno-histoquímica e estereologia). A citologia vaginal mostrou que os animais dos grupos Sham e 2K1C ciclaram normalmente, entretanto, os animais dos grupos OVX e OVK+2K1C permaneceram na fase do diestro ou proestro. Comparado ao grupo Sham, a pressão arterial aumentou 12% no grupo OVX e 35% maior nos grupos 2K1C e OVX+2K1C. A relação massa do VE/comprimento da tíbia e a área seccional média de cardiomiócitos aumentaram em todos os grupos com exceção do grupo Sham. A vascularização intramiocárdica foi reduzida cerca de 30% em relação ao grupo Sham, não havendo diferença significativa entre os grupos OVX, 2K1C e OVX+2K1C. O tecido conjuntivo cardíaco teve um aumento superior a 45% nos grupos 2K1C e OVX+2K1C comparados ao grupo Sham, sem diferença entre o os animais do grupo Sham e OVX. O número de núcleos de cardiomiócitos do VE foi gradualmente menor nos grupos OVX, 2K1C e OVX+2K1C, sem diferença entre os dois últimos grupos. Imuno-histoquímica positiva para receptor AT1 da Ang II nas células musculares lisas da túnica média da aorta foi observado em todos os grupos. Estes resultados indicam que a ooforectomia e a hipertensão renovascular agem aumentando a pressão arterial independentemente, com conseqüente remodelamento cardíaco adverso, com estímulo maior da hipertensão renovascular que da menopausa induzida cirurgicamente.

Palavras-chave: Menopausa. Hipertensão Renovascular. Ratos. Remodelamento cardíaco. Aorta.

ABSTRACT

Menopause and hypertension independently may alter cardiovascular remodeling, but little is known about their association on left ventricular and aortic wall remodeling. Rats were separated into four groups of six animals each: Sham group, OVX group (ovariectomized rats), 2K1C (two kidneys one clip rats), and OVX+2K1C group, and leaved for 11 weeks. Left ventricle (LV) and thoracic aorta were removed and analyzed (light microscopy, immunohistochemistry and stereology). Vaginal cytology showed Sham and 2K1C rats cycling normally, whereas OVX and OVX+2K1C rats were persistently in diestrus or proestrus. Blood pressure compared to the Sham group increased 12% in the OVX group, 35% higher in both the 2K1C and OVX+2K1C groups. The LV mass/tibia length ratio and the cross-sectional area of cardiomyocytes increased in all groups except the Sham group. The intramyocardial vascularization was reduced around 30% in relation to the Sham group, with no difference among OVX, 2K1C and OVX+2K1C groups. The cardiac interstitium increased more than 45% in groups 2K1C and OVX+2K1C comparing to the Sham group, but no significant difference was seen between the Sham and the OVX groups. The number of LV cardiomyocyte nuclei was gradually smaller in the OVX group followed by the 2K1C group and the OVX+2K1C group, with no difference between the 2K1C and the OVX+2K1C groups. Positive immunostaining for angiotensin II AT1 receptor was observed in smooth muscle cell layer of the aortic tunica media in all groups. Present findings demonstrated that ovariectomy and renovascular hypertension act independently enhancing BP in rats, the stimulus to elevated BP being stronger, as well as the consequences to the adverse cardiac remodeling, in renovascular hypertension than in surgically-induced menopause.

Keywords: Menopause. Renovascular hypertension. Rats. Cardiac remodeling. Aorta.

LISTA DE FIGURAS

Figura 1 – Fotomicrografias do esfregaço vaginal 27

Figura 2 – Gráfico da relação massa uterina/massa corporal 28

Figura 3 – Gráfico da pressão arterial 29

Figura 4 – Gráfico da relação massa VE/comprimento da tíbia 31

Figura 5 – Gráfico da área transversa de cardiomiócito 32

Figura 6 – Gráfico da relação artérias intramiocárdicas/cardiomiócitos 33

Figura 7 – Gráfico da densidade de volume de tecido conjuntivo no VE 34

Figura 8 – Gráfico do número de núcleos de cardiomiócitos no VE 35

Figura 9 – Fotomicrografias da parede da aorta torácica 37

Figura 10 – Imuno-histoquímica para receptor AT1 da Ang II na Aorta 38

LISTA DE ABREVIATURAS E SIGLAS

2R1C – Hipertensão renovascular, dois rins, um clipe

A – Área transversa

aim – Ártérias intramiocárdicas

AngII – Angiotensina II

AT1 – Receptor AT1 da angiotensina II

cmi – Cardiomiócito

DCV – Doença cardiovascular

ECA – Enzima conversora da angiotensina

FSH – Hormônio folículo estimulante

HAS – Hipertensão arterial sistêmica

IL-1 – Interleucina tipo 1

IL-6 – Inteleucina tipo 2

LH – Hormônio luteinizante

MEC – Matriz extracelular

Nv – Densidade de número

ON – Óxido nítrico

PA – Pressão arterial

SHR – Ratos espontaneamente hipertensos

SRA – Sistema renina-angiotensina

tc – Tecido conjuntivo

TM – Túnica média

TNF-α – Fator de necrose tumoral α

VE – Ventrículo esquerdo

Vv – Densidade de volume

SUMÁRIO

	INTRODUÇÃO	12
1	**OBJETIVOS**	13
2	**REVISÃO DA LITERATURA**	14
2.1	**Hipertensão arterial e remodelamento cardíaco**	14
2.2	**Hipertensão renovascular**	15
2.3	**Estrogênio e menopausa**	16
2.4	**Ciclo estral em ratas**	19
3	**MATERIAL E MÉTODOS**	20
3.1	**Animais e procedimentos**	20
3.2	**Procedimentos cirúrgicos**	21
3.2.1	Ooforectomia	21
3.2.2	Hipertensão renovascular	21
3.3	**Eutanásia**	22
3.4	**Procedimentos com o material coletado**	23
3.5	**Morfometria**	23
3.6	**Estereologia**	23
3.7	**Imuno-histoquímica**	25
3.8	**Análise Estatística**	25
4	**RESULTADOS**	26
4.1	**Citologia vaginal e massa uterina**	26
4.2	**Pressão arterial**	26
4.3	**Remodelamento cardíaco**	30
4.4	**Aorta**	36
5	**DISCUSSÃO**	39
6	**CONCLUSÃO**	42
	REFERÊNCIAS	43
	APÊNDICE A - Artigo	50
	APÊNDICE B - Publicações	59

INTRODUÇÃO

Os mecanismos responsáveis pelo desenvolvimento nas mulheres, após a menopausa, de alterações associadas às doenças cardiovasculares e renais necessitam de mais investigações, a fim de fornecer estratégias preventivas e terapêuticas adequadas (1). O principal problema é a associação da menopausa com a pressão arterial (PA) elevada. As mulheres na pré-menopausa, têm PA mais baixa que os homens, porém a prevalência da hipertensão é mais elevada nas mulheres mais velhas (2).

Há diferença nos componentes do sistema renina-angiotensina (SRA) quando tratamos dos gêneros, e esta diferença pode ter um papel central no controle da pressão arterial. Por exemplo, a atividade da renina plasmática é mais elevada nos homens do que nas mulheres, e é mais alta nas mulheres pós-menopausa que em mulheres jovens (3).

Possivelmente, mudanças na relação estrogênio/androgênio ativa o SRA, aumenta os níveis de endotelina e estresse oxidativo em mulheres pós-menopausa (4, 5).

Em todos os casos, a menopausa artificial (induzida cirurgicamente), acarreta efeitos mais pronunciados no sistema cardiovascular comparado à mulheres com menopausa natural (6, 7).

É importante considerar que a hipertensão é um dos mais importantes fator de risco para doenças cardiovasculares (8) e representa um problema de saúde pública (9). A hipertensão causa crescimento do miócito e da parte não composta de miócitos no coração levando a um remodelamento adverso dos vasos coronários e da matriz aumentando o risco de eventos cardiovasculares (10). Por exemplo, na hipertensão renovascular experimental (dois rins, um clipe, 2R1C em ratos), ocorre rapidamente hipertrofia ventricular esquerda e remodelamento cardíaco marcado por perda substancial de cardiomiócitos (11). Nesse contexto, é importatnte avaliar a associação da menopausa com a hipertensão renovascular para avaliar se as lesões em órgãos alvos são agravadas.

1 **OBJETIVOS**

Estudar duas condições adversas, menopausa e hipertensão renovascular, independente ou em associação, para avaliar o remodelamento cardiovascular, analisando qualitativamente e quantitativamente a remodelagem miocárdica e aórtica em ratos com hipertensão renovascular (modelo Goldblatt II, dois rins, um clip) e/ou com menopausa induzida cirurgicamente.

2 **REVISÃO DA LITERATURA**

2.1 **Hipertensão arterial e remodelamento cardíaco**

A hipertensão arterial sistêmica (HAS) é o maior fator de risco de doenças cardiovasculares, acomete aproximadamente 50 milhões de indivíduos nos Estados Unidos e aproximadamente um bilhão de pessoas pelo mundo inteiro (12). A HAS é diagnosticada em 50% dos indivíduos acima de 55 anos de idade nos países industrializados (13).

As conseqüências das HAS são as principais causas de morte no mundo, tendo a causa identificável em apenas 5% dos casos (14).

A pressão arterial (PA) elevada pode provocar ruptura dos vasos sangüíneos cerebrais, dos vasos renais ou dos vasos de outros órgãos vitais, acidentes vasculares cerebrais, insuficiência renal, cegueira, ataques cardíacos. Por outro lado, também pode representar carga excessiva para o coração, levando a sua insuficiência. Por essas razões, um dos mais importantes problemas da fisiopatologia humana é determinar as causas da HAS e seu tratamento eficaz (15).

Estudos clínicos e experimentais demonstram que a HAS provoca alterações adversas na estrutura cardíaca como, dilatação do átrio esquerdo, hipertrofia do ventrículo esquerdo, fibrose miocárdica e alterações funcionais do ventrículo esquerdo induzidas por fatores hemodinâmicos e não hemodinâmicos (16).

Apesar da hipertrofia primariamente envolver os cardiomiócitos, a matriz extracelular (MEC) também se altera (17-19). Fibras colágenas são excessivamente depositadas pelos fibroblastos, havendo predomínio do tipo I sobre o tipo III (20-25). Esse processo tem início na região perivascular e progressivamente se difunde para o tecido adjacente. Adicionalmente pode ocorrer fibrose reparativa, devido à perda de cardiomiócitos por apoptose ou necrose (14).

A HAS também afeta a morfologia e propriedades mecânicas das artérias (26-28). O espessamento e enrijecimento da túnica média são características marcantes

(29-31). O enrijecimento da parede arterial ocorre através do acúmulo de colágeno, fibronectina e outros componentes da MEC (32).

2.2 **Hipertensão renovascular**

Podemos classificar a HAS como primária, quando não sabemos exatamente a causa determinante; e secundária, quando conhecemos a causa que a determinou; entretanto, por volta de 95% de todos os hipertensos, a causa permanece desconhecida (33).

A hipertensão renovascular é considerada a segunda causa de hipertensão secundária precedida pelas doenças renais. Sua prevalência é estimada em 2% da população de hipertensos (34).

A causa mais comum de estenose da artéria renal, provocada por doença intrínseca da artéria é, de acordo com a literatura, a doença ateromatosa, respondendo por cerca de 90% dos caso, seguida pela displasia fibromuscular (35).

Além da hipertensão arterial, a doença renovascular vem sendo demonstrada também como uma causa comum de insuficiência renal, chamada de nefropatia isquêmica, sendo inclusive diagnosticada em pacientes em fase dialítica, principalmente em pacientes aterosclreróticos mais idosos (35, 36).

Estudos recentes (36) em pacientes com doença coronariana aterosclerótica apontam também a presença de estenose da artéria renal como um fator independente fortemente preditor de mortalidade, sendo a sobrevida de 4 anos.

Em 1934, pesquisadores mostraram uma elevação substancial da pressão arterial de cães, cujo suprimento de sangue dos rins foi reduzido por meio de clipes de prata colocados na artéria renal (37). Desde então, muitos modelos experimentais de hipertensão, baseados na redução do fluxo sanguíneo renal, têm sido desenvolvidos em várias espécies animais, recebendo o nome genérico de hipertensão de Goldblatt.

Os ratos parecem desenvolver hipertensão renovascular mais facilmente que cães. Na hipertensão produzida pela constrição de uma artéria renal, com o rim contralateral íntegro (hipertensão de Goldblatt tipo 2 rins, 1 clipe: 2R1C), os níveis plasmáticos de renina e aldosterona estão aumentados (38).

A reversão da hipertensão de Goldblatt 2R1C pode ser obtida pela remoção da constrição arterial ou pela retirada do rim com clipe (39). Quando o clipe, ou o rim, é removido em ratos com hipertensão crônica, geralmete a pressão arterial não se reduz (pelo menos até os níveis de normalidade). Entretanto, a remoção da constrição e do rim contralateral no animal 2R1C normaliza a pressão arterial, indicando que o rim contralateral deve ser o responsável pela manutenção da hipertensão (40).

2.3 **Estrogênio e menopausa**

A doença cardiovascular (DCV) é uma das principais causas de morbidade e mortalidade em mulheres mais idosas. A menopausa e o envelhecimento aumentam acentuadamente o risco para aterosclerose e doença coronariana, dois dos maiores fatores de risco para DCV (41). A incidência de DCV é quatro vezes maior em mulheres na pós-menopausa em comparação com mulheres da mesma idade que estão na pré-menopausa (42).

Os mecanismos responsáveis pelo aumento da pressão arterial em mulheres pós menopausa são complexos e multifatoriais (43). A prevalência de hipertensão em mulheres em idade fértil é menor comparada com homens da mesma idade (44, 45), porém, após a menopausa, a incidência de hipertensão em mulheres dobra e fica semelhante aos homens, sugerindo que a perda ou diminuição dos hormônios após a menopausa é fator de risco para hipertensão e DCV (46).

As mulheres apresentam alterações significativas na função endócrina durante o envelhecimento (47). Na definição de menopausa, podemos dizer que é a parada de funcionamento dos ovários, ou seja, os ovários deixam de produzir os

hormônios estrógeno e progesterona além de eliminar óvulos; consequentemente, a mulher deixa de ter o ciclo menstrual. Para se caracterizar a menopausa propriamente dita, a mulher não deve menstruar por no mínimo um ano (a chamada amenorréia) e apresentar baixos níveis de estradiol sérico (estrogênio) e elevados níveis de hormônio folículo estimulante (FSH) e hormônio luteinizante (LH) séricos (48).

A menopausa não pode ser considerada uma doença, é apenas um estágio normal na vida de uma mulher. Não existe idade predeterminada para a menopausa, mas geralmente ela ocorre entre os 45 e 55 anos. Em alguns casos a menopausa pode ser mais prematura, ocorrendo a partir dos 40 anos, sem que isto seja um problema (48).

Em muitas mulheres a menopausa pode ser anunciada, alguns anos antes, por irregularidades menstruais, menstruações mais escassas, hemorragias, menstruações mais freqüentes. Pode-se chamar esse período de perimenopausa (transição da menopausa), a fase que antecede a parada total das menstruações (amenorréia), mas ela não é obrigatória em todas as mulheres. Normalmente a perimenopausa corresponde aos quatro anos antes da instalação da menopausa propriamente dita (49).

As sintomatologias climatéricas podem aparecer antes das desordens do ciclo e provocar desconforto para a mulher, como ondas de calor (acometem 75% a 80% das mulheres), crises noturnas de sudorese, palpitações, cefaléias e vertigens. Sintomas psicológicos também podem acontecer com freqüência e incluem depressão, irritabilidade, fadiga e perda da libido. Na genitália feminina, a falta do estrogênio também pode causar secura vaginal, o que acaba por comprometer o desempenho e até o desejo sexual, pois torna as relações sexuais dolorosas (50).

A perda óssea também pode preceder a menopausa (50). O estrogênio inibe a função dos osteoclastos e, tanto os osteoblastos quanto os osteoclastos expressam receptores para o estrogênio. A deficiência do estrogênio aumenta a produção de IL-6, IL-1 e TNF-α nos osteoblastos e em outras células ósseas (51). A deficiência do estrogênio é conhecida por acelerar a perda óssea e aumentar a suscetibilidade a fraturas (52).

Em estudos retrospectivos, a mortalidade cardiovascular em mulheres no período pós menopausa, que receberam terapia de reposição hormonal com estrogênio, sozinho ou em combinação com progesterona, diminuiu em comparação com mulheres não tratadas (53), sugerindo que o hormônio 17β-estradiol tem um papel importante na prevenção da doença cardiovascular (54).

O estrogênio é um fator protetor cardiovascular na pré-menopausa, que envolve efeitos diretos sobre os vasos sanguíneos através de agentes vasoconstrictores como a angiotensina II (AngII) e vasodilatadores como o óxido nítrico (ON), assim como o favorecimento da redução do colesterol e de lipoproteínas (2, 55). O estrogênio diminui substancialmente o LDL colesterol e aumenta o HDL colesterol, particularmente o HDL_2 (56). O androgênio tem efeito deletério, por diminuir o HDL colesterol, particularmente o HDL_2 e aumentar o LDL colesterol (57).

Além do mais, o estrogênio inibe a circulação de renina e da enzima conversora da angiotensina (ECA), diminuindo a circulação dos níveis de AngII e dos receptores AT1 no córtex da adrenal, hipotálamo e células musculares lisas (58, 59). A atividade da renina plasmática está aumentada em mulheres após a menopausa (60, 61). Ratas após a menopausa também apresentam a atividade da renina plasmática aumentada comparada com ratas jovens (43).

A AngII induz o processo de remodelamento vascular associado com a HAS. Portanto, o efeito inibitório do estradiol sobre o SRA pode ocasionar a diminuição do crescimento de componentes vasculares (62).

O estradiol induz o aumento nas concentrações de cálcio livre nas células endoteliais, o que poderia contribuir para a elevação do ON endotelial (Mendelsohn 1999, Stefano 200). O estradiol é um potente vasodilatador que favorece a diminuição da resistência vascular, o aumento da produção de ON e o aumento da síntese de outros vasodilatadores endógenos, além de diminuir a síntese de vasoconstrictores e a ativação dos canais de potássio que também contribuem para a vasodilatação (2).

A HAS está intimamente associada com o remodelamento cardíaco que leva a hipertrofia de cardiomiócitos e fibrose intersticial. O estradiol e a progesterona, por sua vez, inibe a proliferação da matriz extracelular e de miofibroblastos, indicando

que os hormônios sexuais femininos atenuam as mudanças estruturais no coração associados normalmente com a HAS (63). Além do mais, o estradiol pode induzir a inibição da produção de TNFα e prevenir a morte programada (apoptose) dos cardiomiócitos (64-66).

2.4 **Ciclo Estral em Ratas**

O ciclo estral em ratas tem a duração de quatro a cinco dias e é caracterizado por quatro fases: proestro, estro, metaestro e diestro, as quais podem ser determinadas pelos tipos celulares observados no esfregaço vaginal (67). A ovulação se inicia no proestro e termina no estro (68). Em razão da curta duração de seu ciclo estral, as ratas constituem um bom modelo para estudar as alterações que ocorrem durante o ciclo estral (69).

Durante o ciclo estral, a prolactina, LH e o FSH permanecem em níveis baixos e voltam a aumentar na fase do proestro. Os níveis séricos de estradiol aumentam no metaestro e ocorrem picos durante o proestro, retornando ao estado basal na fase do estro. A secreção de progesterona, também aumenta durante o metaestro e diestro, diminuindo no final da fase proestro (69, 70).

Os tipos celulares encontrados na mucosa vaginal são diferenciados em cada fase do ciclo. No proestro encontra-se predominância de células epiteliais nucleadas; no estro as células são cornificadas anucleadas. No metaestro, ocorre proporção de leucócitos, células cornificadas e células epiteliais nucleadas; e no diestro ocorre uma predominância de leucócitos (67, 71).

3 **MATERIAL E MÉTODOS**

3.1 **Animais e procedimentos**

Os protocolos de manuseio e experimentação animal foram submetidos e aprovados pelo Comitê de Ética em Experimentação Animal da Universidade do Estado do Rio de Janeiro (Protocolo CEA/95/2005).

Foram estudados vinte e quatro ratas Wistar, com 8 semanas de idade até à 19° semana de vida, obtidas de colônia mantida no Laboratório de Morfologia e Morfometria Cardiovascular da Universidade do Estado do Rio de Janeiro (http://www.lmmc.uerj.br).

Os animais foram mantidos em caixas individuais no biotério do LMMC com temperatura e umidade controladas (21±1ºC, 60±10%, respectivamente), submetidos a ciclo de 12h claro/escuro (luzes artificiais, 6:00h-18:00h) e exaustão de ar (15min/h). Os ratos foram alimentados com ração balanceada própria para ratos (Nuvital, Nuvilab, PR, Brasil) e água *ad libitum*.

A pressão arterial (PA) e massa corporal foram verificadas semanalmente. A PA foi aferida usando método não invasivo de pletismografia da artéria da cauda (*tail cuff*) em animais conscientes (Letica LE 5100, Panlab, Barcelona, Espanha).

Os animais foram separados em quatro grupos com seis animais cada conforme o protocolo a seguir:

- Grupo Sham (Sham): animais passaram pelos procedimentos das cirurgias, mas não tiveram os ovários retirados nem a artéria renal clipada;
- Grupo com menopausa-cirúrgica (OVX): animais sofreram ooforectomia (retirada dos ovários);
- Grupo com hipertensão renovascular (2K1C): animais tiveram a artéria renal esquerda clipada (estenose);
- Grupo com menopausa-cirúrgica e hipertensão renovascular (OVX+2K1C): animais sofreram ooforectomia e estenose da artéria renal.

3.2 **Procedimentos Cirúrgicos**

3.2.1 Ooforectomia

Com oito semanas de idade, as ratas dos grupos OVX e OVX+2K1C foram anestesiadas (xilazina 5mg/kg + ketamina 50mg/kg intraperitoneal) após os procedimentos de assepsia. O procedimento cirúrgico foi realizado através de uma pequena incisão ao longo da linha média do abdome e os ovários foram bilateralmente clampeados e removidos. Os cornos uterinos foram ligados e o útero foi deixado intacto. Depois disso, a parede abdominal foi suturada. Nos grupos Sham e 2K1C, os animais sofreram os mesmos procedimentos que os animais dos grupos OVX e OVX+2K1C, ou seja, foram anestesiados e a parede abdominal foi aberta, os ovários foram exteriorizados para criar um estresse similar, porém não foram removidos.

No período pós-operatório, as ratas foram mantidas em boas condições de saúde. Em todos os animais, a massa uterina e a citologia vaginal foram estudadas para avaliar a eficiência da ooforectomia.

3.2.2 Hipertensão renovascular

Com 11 semanas de idade, os animais foram novamente anestesiados (xilazina 5mg/kg + ketamina 50mg/kg intraperitoneal) e o abdome foi aberto através de uma incisão na linha média. A artéria renal esquerda foi exposta e dissecada cuidadosamente. Nos grupos 2K1C e OVX+2K1C, foi colocado um clipe de prata (0,20mm de diâmetro interno) em volta da artéria renal esquerda, resultando numa oclusão parcial da perfusão renal. O rim direito não foi tocado. Os animais dos grupos Sham e OVX tiveram a artéria renal esquerda dissecada, porém o clipe de prata não foi colocado.

3.3 **Eutanásia**

Ao final da 11ª semana de experimento (19 semanas de idade), os animais foram mantidos em gaiola metabólica por 24 horas com água e ração *ad libitum* para a coleta de urina de 24h. Na manhã seguinte, os animais foram anestesiados profundamente com pentobarbital (50 mg/kg, intraperitoneal) e imobilizados em mesa cirúrgica. O tórax foi aberto através de incisão mediana ventral. O sangue foi coletado através de punção do átrio direito. O sistema vascular foi perfundido com bomba dosadora peristáltica (Mod BP-601, Milan) a uma pressão constante (90mmHg) através do ventrículo esquerdo, primeiramente com solução salina 0,9% e posteriormente fixado *in situ* com formalina de Millonig (4% w/v em 0,1M tampão fosfato, pH 7,2) até rigidez completa do corpo do animal (72). O coração e o segmento da aorta torácica ao nível do primeiro ramo intercostal foram dissecados e retirados.

O coração foi dissecado (os átrios foram separados dos ventrículos, e o ventrículo esquerdo do ventrículo direito). O volume do ventrículo esquerdo (incluindo o septo interventricular) foi mensurado pelo método de Scherle (73). Este método consiste de medir o deslocamento do líquido devido ao volume do órgão submerso e suspenso por um fio em solução salina fisiológica num recipiente apoiado sobre a balança de precisão, sem tocar as paredes do recipiente. Através deste procedimento, obtém-se volume por meio de pesagem, posto que volume = peso/gravidade, como a gravidade específica (g) da solução fisiológica salina é 1,0048, então, volume (cm^3) = peso (g) (74).

A tíbia esquerda também foi dissecada e retirada, e seu comprimento foi aferido com paquímetro, utilizando como referência o côndilo e o ápice do maléolo medial (75). Essa medida foi utilizada para corrigir a massa do ventrículo esquerdo.

3.4 **Procedimentos com o material coletado**

Fragmentos da aorta torácica e do ventrículo esquerdo foram mantidos no mesmo fixador por 48 horas, processados e depois incluídos em Paraplast Plus (Sigma-Aldrich, St. Louis, MO, USA). O material foi seccionado com espessura de 3 e 5µm e processados para estudo em microscopia de luz. Os cortes foram corados com H-E, tricrômico de Masson e vermelho de Picro Sirius.

3.5 **Morfometria**

Cinco imagens digitais não consecutivas de aorta torácica por animal foram adquiridas (formato TIFF, 36-bit color, 1280x1024 pixels) com câmera LC Evolution acoplada ao microscópio Olympus BX51 e analisadas com o software Image-Pro Plus, versão 5.0 (Media Cybernetics, Silver Spring, USA).

A túnica média (TM) foi definida como a região delimitada pelas lâminas elásticas interna e externa. Quatro medidas por imagem foram obtidas a 0, 90, 180 e 270 graus para determinar a espessura da TM, respeitando os limites citados acima.

3.6 **Estereologia**

Como o miocárdio é uma estrutura anisotrópica, o coração foi clivado de acordo com o método do *Orientator* (76, 77).

O ventrículo esquerdo (VE) foi seccionado, inicialmente, em um plano aleatório. A face desta primeira secção foi apoiada em uma superfície plana e uma nova secção foi realizada, também de maneira aleatória e ortogonal ao primeiro plano, criando uma segunda face de corte. Novamente, apoiada nesta nova face, uma terceira secção ortogonal foi feita garantindo assim cortes aleatórios uniformemente isotrópicos, isto é, sem levar em consideração a orientação inicial do material (77).

O material passou pelos procedimentos de rotina do laboratório de processamento e coloração. A microtomia para o VE foi realizada com cortes de 5μm de espessura.

Para análise do miocárdio, foram considerados os cardiomiócitos (cmi) e o interstício cardíaco (levando em consideração artérias intramiocárdicas, aim, e o tecido conjuntivo, tc). Os parâmetros estereológicos foram analisados considerando apenas estruturas bem preservadas e que não tocavam a área proibida (78).

Foram avaliados os seguintes parâmetros estereológicos:

a) Densidade de volume de cardiomiócitos (V_V[cmi]), de artérias intramiocárdicas (V_V[aim]) e de tecido conjuntivo (V_V[tc]): $V_V = P_P/P_T$ (%)(P_P é o ponto que toca a estrutura, P_T é o número total de pontos teste).

b) Densidade de comprimento de artérias intramiocárdicas (L_V[aim]):$L_V=2Q_A$ (mm/mm^3) (Q_A é a densidade de vasos sanguíneos por área)

c) Área transversa de cardiomiócitos (A[cmi]): $A=V_V/L_V$(μm²)

Nas contagens, foi utilizado o sistema-teste com 36 pontos e com uma área teste de 2500 μm² (77).

Para a determinação do número total de núcleos de cardiomiócitos (N[cmi]) utilizou-se o método do Disector Óptico (79) definido como dois planos (*look-up* e *look-down*) paralelos separados por uma distância de 3 μm (que representa 1/4 a 1/3 do comprimento do núcleo de cardiomiócito). Foram quantificados os núcleos que apareciam em um dos planos dentro da área teste sem tocar a linha proibida e que não apareciam no outro plano, utilizando objetiva planacromática de 100x com óleo de imersão em microscópio equipado com eixo-Z motorizado.

a) Densidade de número de núcleos de cardiomiócitos do VE:

$N_V = Q_A/e.A_T$ (1/mm²) (e é a espessura do disector e A_T corresponde a área-teste).

b) Número total de cardiomiócitos do VE: $N = N_V . V_{VE}$ (V_{VE} volume do VE obtido pelo Scherle).

3.7 **Imuno-histoquímica**

Cortes de aorta em parafina (5μm) foram incubados com anticorpo primário de receptor AT1 de angiotensina II (Santa Cruz Biotechnology, código sc-579, Califórnia, EUA) a 4°C *overnight*. As lâminas foram lavadas com tampão fosfato salino (PBS). Anticorpo biotinilado (K0679, Universal DakoCytomation LSAB+ Kit, Peroxidase) foi utilizado como anticorpo secundário e a reação foi detectada pela reação com complexo biotina-estreptavidina-peroxidase. Imuno-reação positiva foi identificada após incubação com 3,3´ diaminobenzidine tetrachloride (K3466, DAB, DakoCytomation) e contra corado com hematoxilina de Mayer.

3.8 **Análise Estatística**

Os dados serão mostrados como Média ± DP. Nos casos em que foi confirmada a homocedasticidade das variâncias, a comparação entre os grupos foi feita pelo teste de variância one-way com pós-teste de Tukey. Caso contrário, diferenças foram testadas com teste Kruskal-Wallis e pós-teste de Dunn. Em todos os casos foi considerado o nível de significância de 0,05 (80). Todas as análises e gráficos foram feitos utilizando o programa de análise estatística *GraphPad Prism* versão 4.03 para *Windows* (*GraphPad Software*, São Diego, Califórnia, EUA).

4 **RESULTADOS**

4.1 **Citologia vaginal e massa uterina**

Como determinado pela citologia vaginal, ao final do experimento, os animais dos grupos Sham e 2K1C estavam ciclando normalmente por todas as fases do ciclo estral, enquanto os animais dos grupos OVX e OVX+2K1C permaneciam no diestro ou proestro (Fig.1)

A relação massa uterina/massa corporal variou de 1,85 ± 0,67 mg/g (média ± DP) no grupo Sham ou 2,17 ± 0,86 mg/g no grupo 2K1C (diferença não significativa) para 0,33 ± 0,06 mg/g no grupo OVX ou 0,80 ± 0,36 mg/g no grupo OVX+2K1C. Comparado ao grupo Sham, a relação massa uterina/massa corporal diminuiu mais de 80% no grupo OVX ($P<0,001$) e mais de 55% no grupo OVX+2K1C ($P<0,05$) (Fig.2).

4.2 **Pressão arterial**

No início do experimento, não havia diferença significativa de pressão arterial sistólica entre os grupos 123,5 ± 2,1mmHg (média dos grupos). Comparado aos valores iniciais de cada grupo, os valores finais foram praticamente os mesmos no grupo Sham, 14% maior no grupo OVX ($P<0,05$) e 35% maior nos grupos 2K1C e OVX+2K1C ($P<0,01$) (Fig.3).

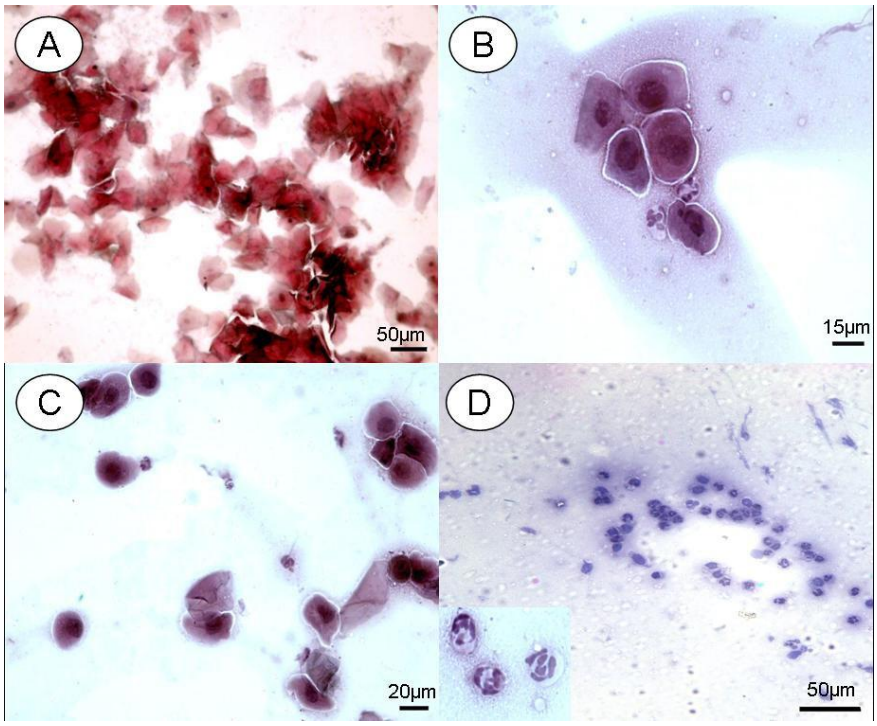

Figura 1 – Fotomicrografias do esfregaço vaginal realizado na última semana do experimento. *A*, Estro; *B*, Proestro; *C*, Metaestro; *D*, Diestro. Os animais dos grupos Sham e 2K1C apresentaram a citologia vaginal das fases A, B, C e D. Os animais dos grupos OVX e OVX+2K1C só apresentaram as fases B e D.

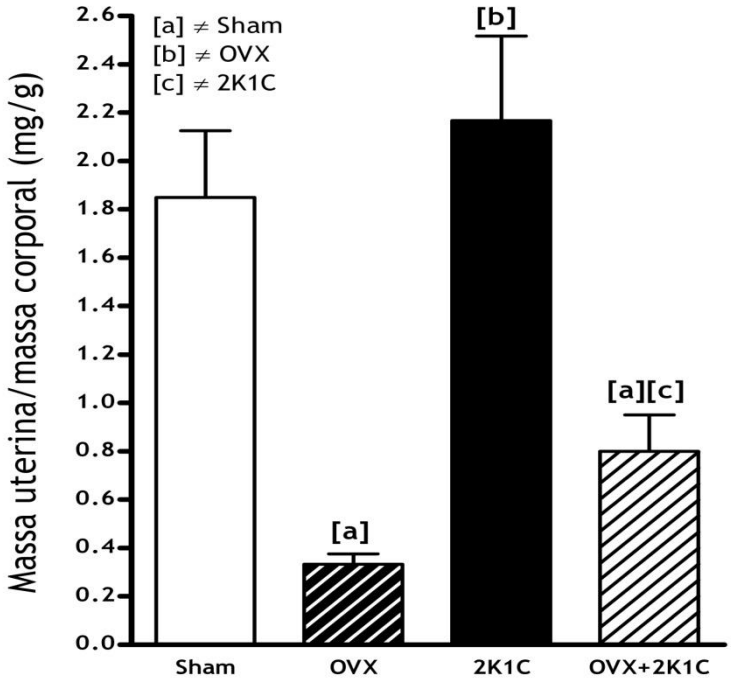

Figura 2 – Relação massa uterina/massa corporal (mg/g). Valores representados em média ± desvio padrão. OVX – ratos ooforectomizados, 2K1C – ratos 2 rins, 1 clipe. Nos casos assinalados significativos, *P*<0,05.

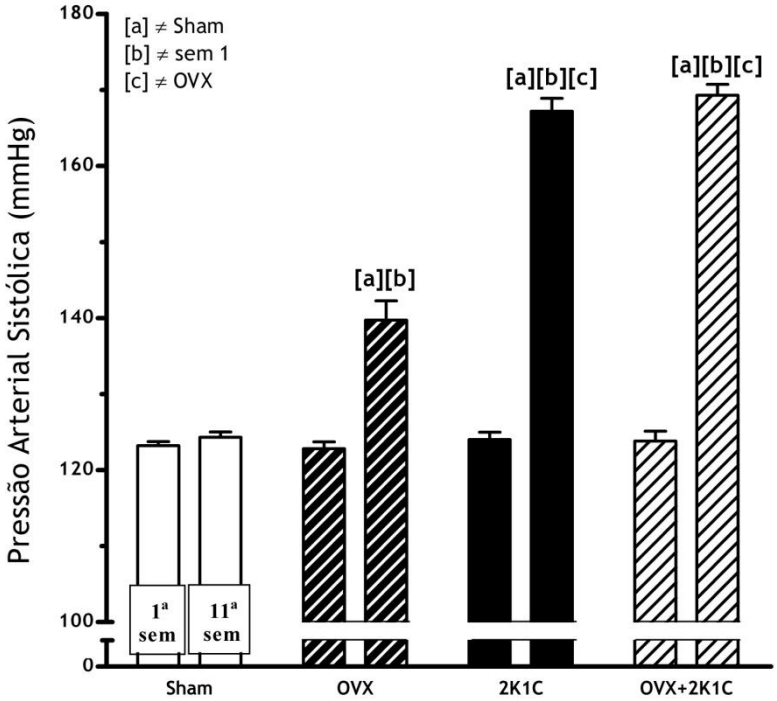

Figura 3 – Alteração da pressão arterial sistólica (mmHg) da primeira semana de experimento para a última semana. A primeira coluna refere-se à primeira semana e a segunda coluna, à última semana do experimento. Valores representados em média ± desvio padrão. OVX – ratos ooforectomizados, 2K1C – ratos 2 rins, 1 clipe. Nos casos assinalados significativos, $P<0,05$.

4.3 **Remodelamento cardíaco**

A hipertrofia cardíaca foi mensurada por dois parâmetros: a relação massa do VE/comprimento da tíbia e A[cmi]. A relação massa do VE/comprimento da tíbia não foi estatisticamente diferente entre os grupos Sham e OVX ao final do experimento. Entretanto, comparado ao grupo Sham, a relação aumentou significantemente nos outros grupos (mais de 25% no grupo 2K1C e cerca de 40% no grupo OVX+2K1C) (Fig.4).

Os valores da A[cmi] seguiram a mesma tendência, com um aumento em torno de 40% nos grupos com hipertensão renovascular (2K1C e OVX+2K1C), entretanto não foi observado diferença entre os grupos Sham e OVX (Fig.5).

O próximo parâmetro apresentado é importante, pois informa sobre a vitalidade miocárdica. A vascularização intramiocárdica do VE foi mensurada pela relação [aim]/[cmi]. Nós observamos que todos os grupos foram diferentes do grupo Sham com redução em torno de 30% da relação [aim]/[cmi], entretanto não houve diferença significativa entre os grupos OVX, 2K1C e OVX+2K1C (Fig.6).

O componente miocárdico não contrátil (interstício cardíaco, V_V[tc]) mostrou uma tendência contrária à encontrada na relação [aim]/[cmi]. O V_V[tc] aumentou mais de 45% nos grupos 2K1C e OVX+2K1C comparado ao grupo Sham, porém, a diferença entre os grupos Sham e OVX não foi significativa (Fig.7).

O maior número de núcleos de cardiomiócitos (N[ncmi]) no VE foi encontrado no grupo Sham. O N[ncmi] foi gradualmente menor nos outros grupos em relação ao grupo Sham. No grupo OVX, esse número foi 18% menor, no grupo 2K1C, 37%, e no grupo OVX+2K1C a quantidade de núcleos de cardiomiócitos do VE diminuiu 42%. Nos últimos dois grupos, o N[ncmi] foi menor que o grupo OVX, sendo 23% menor no grupo 2K1C e 29% menor no grupo OVX+2K1C. Não houve diferença entre os grupos 2K1C e OVX+2K1C (Fig. 8).

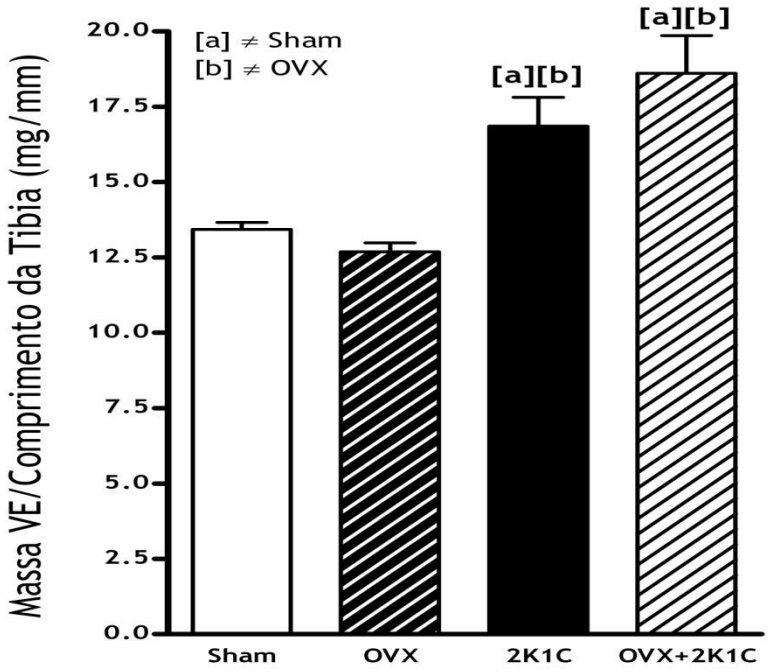

Figura 4 – Relação massa do ventrículo esquerdo (VE)/comprimento da tíbia (mg/mm). Valores representados em média ± desvio padrão. OVX – ratos ooforectomizados, 2K1C – ratos 2 rins, 1 clipe. Nos casos assinalados significativos, *P*<0,05.

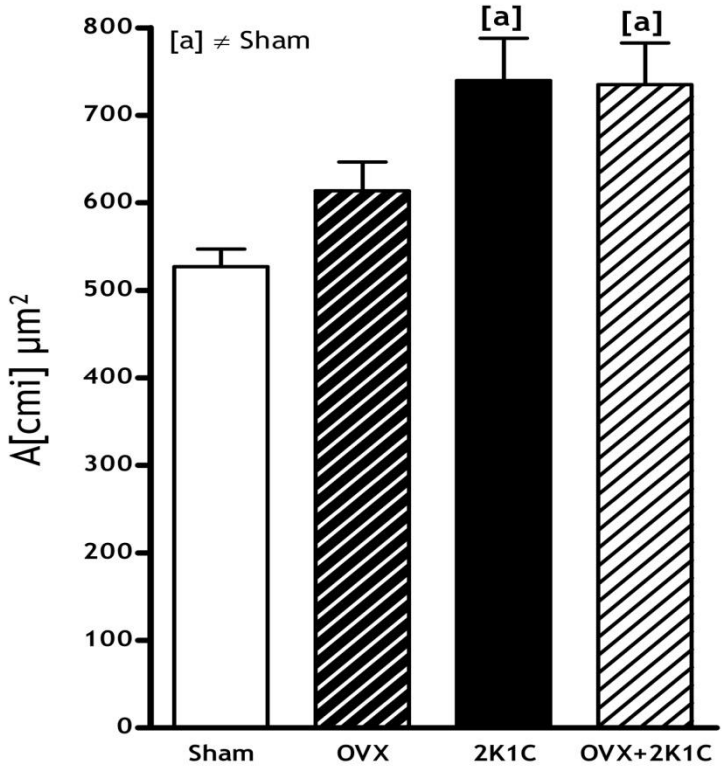

Figura 5 – Área transversa de cardiomiócito (µm^2). Valores representados em média ± desvio padrão. OVX – ratos ooforectomizados, 2K1C – ratos 2 rins, 1 clipe. Nos casos assinalados significativos, *P*<0,05.

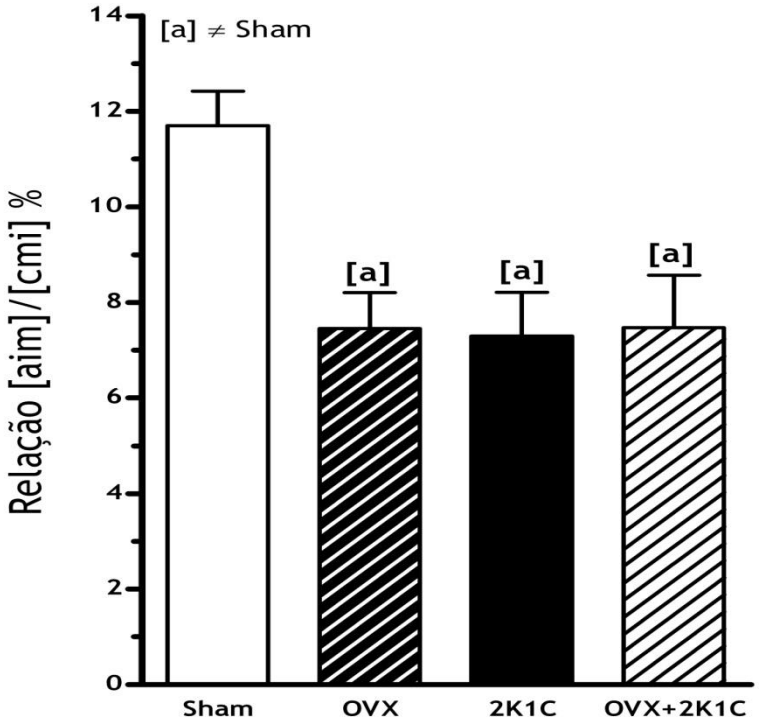

Figura 6 – Relação artérias intramiocárdicas (aim)/cardiomiócitos (%). Valores representados em média ± desvio padrão. OVX – ratos ooforectomizados, 2K1C – ratos 2 rins, 1 clipe. Nos casos assinalados significativos, *P*<0,05.

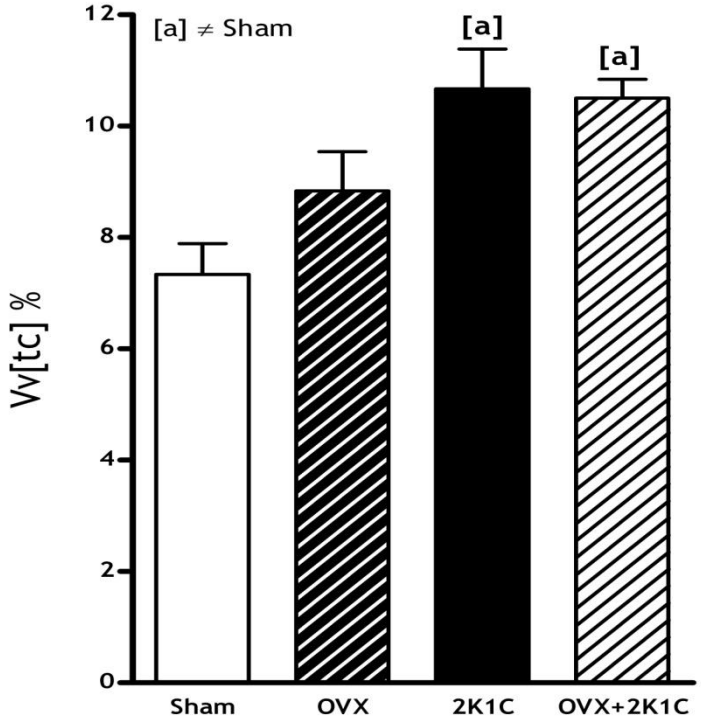

Figura 7 – Densidade de volume (V_V) de tecido conjuntivo no ventrículo esquerdo (%). Valores representados em média ± desvio padrão. OVX – ratos ooforectomizados, 2K1C – ratos 2 rins, 1 clipe. Nos casos assinalados significativos, *P*<0,05.

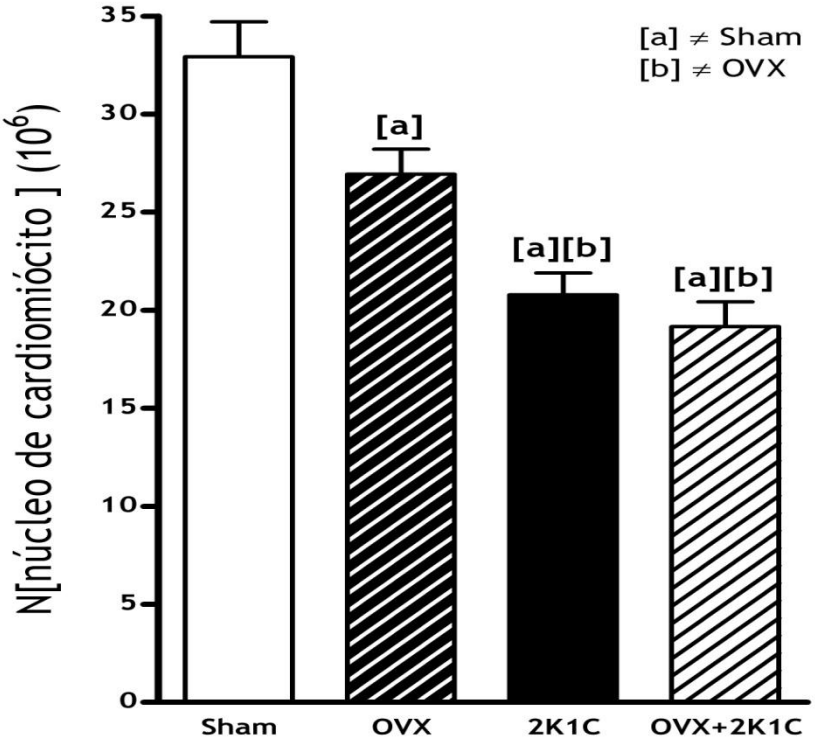

Figura 8 – Número de núcleos de cardiomiócitos no ventrículo esquerdo (10^6). Valores representados em média ± desvio padrão. OVX – ratos ooforectomizados, 2K1C – ratos 2 rins, 1 clipe. Nos casos assinalados significativos, $P<0,05$.

4.4 **Aorta**

A espessura da túnica média da aorta (TM) variou de 90,4 ± 11,6 µm no grupo Sham e 98,87 ± 6,1 µm no grupo OVX (sem diferença significativa) para 120,5 ± 15,6 µm no grupo 2K1C e 117,4 ± 18,7 µm no grupo OVX+2K1C. Comparado ao grupo Sham, a TM aumentou em torno de 30% nos grupos 2K1C e 2K1C+OVX ($P<0,05$) (Fig. 9).

Imunomarcação positiva para receptor AT1 da angiotensina II foi observada em células musculares lisas da túnica média da aorta em todos os grupos. Devido aos limites metodológicos que existem, a quantificação da expressão destes receptores não foi realizada no presente estudo (Fig.10).

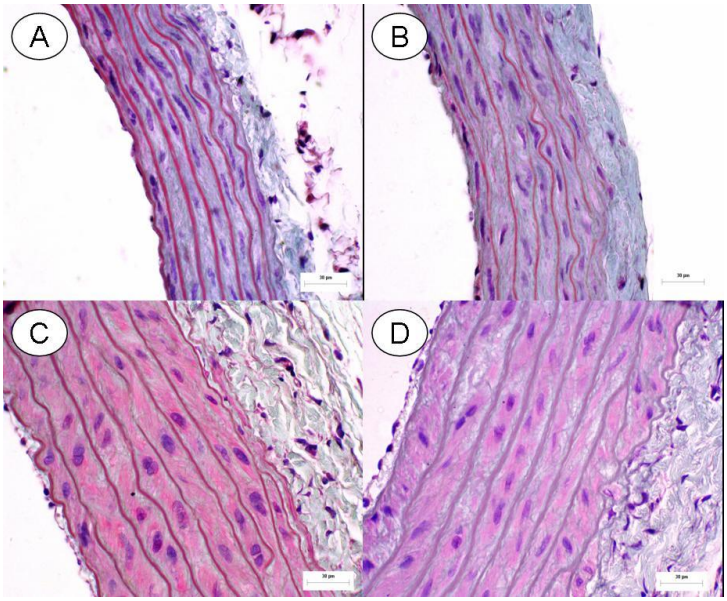

Figura 9 – Fotomicrografias da parede da aorta torácica. Coloração Tricrômico de Masson. *A*, Sham; *B*, OVX; *C*, 2K1C; *D*, OVX+2K1C. Barra medindo 30µm.

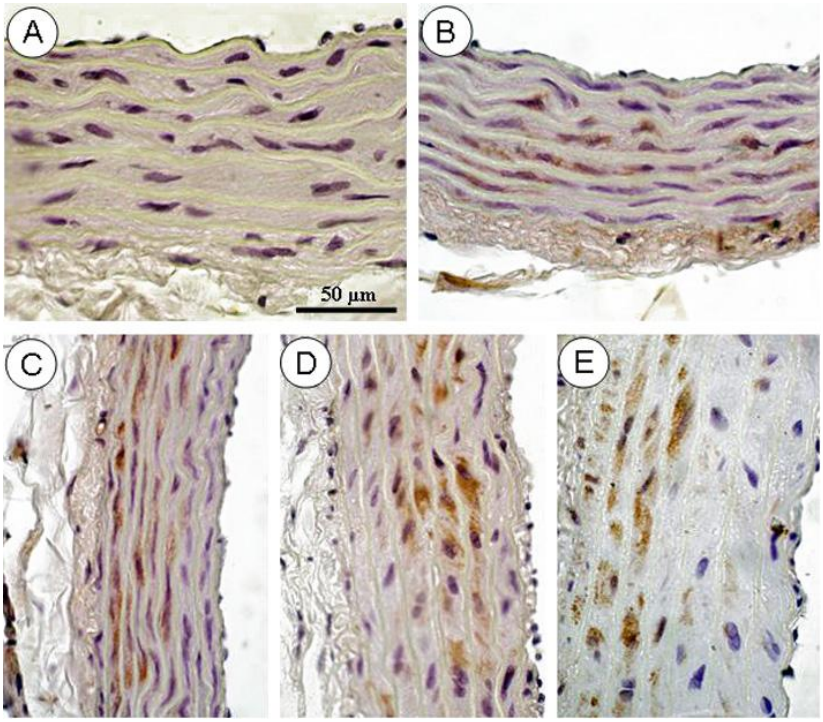

Figura 10 – Fotomicrografias da parede da aorta torácica. Imuno-histoquímica para receptor AT1 da angiotensina II. *A*, Controle negativo; *B*, Sham; *C*, OVX; *D*, 2K1C; *E*, OVX+2K1C. Barra medindo 50µm.

5 **DISCUSSÃO**

Ratos com menopausa induzida cirurgicamente associada ou não com hipertensão renovascular, fornecem um modelo experimental para entender como estas condições alteram a estrutura cardiovascular. Os resultados sugerem que a ooforectomia e a hipertensão renovascular (2R1C) são fatores independentes para o aumento da pressão arterial em ratos. A hipertensão renovascular é mais importante que a ooforectomia, influenciando na elevação da pressão arterial e somente nos ratos 2R1C nós observamos grandes alterações no remodelamento cardíaco como hipertrofia cardíaca e fibrose intersticial.

A estimativa do número de núcleos de cardiomiócito no ventrículo esquerdo foi reduzida nos ratos ooforectomizados, mas extremamente reduzida nos ratos com hipertensão renovascular. Quanto a ooforectomia e a hipertensão renovascular aparentemente estas afetaram a vascularização miocárdica de forma independente, não sendo observado uma adição da redução da vascularização miocárdica ou aumento da espessura da parede da aorta, nos ratos OVX+2K1C. Conseqüentemente, os relatos previamente descritos na literatura de que os hormônios ovarianos podem influenciar na indução de hipertensão renovascular (81) não pôde ser confirmado no presente estudo.

Nosso grupo estudou a menopausa induzida cirurgicamente em ratos geneticamente hipertensos (SHR), animais que apresentam níveis baixos de renina plasmática (82, 83) diferentemente de animais 2K1C. Nosso grupo também estudou ratos tratados com enalapril (um inibidor da enzima conversora da angiotensina) (84) e também animais espontaneamente hipertensos submetidos a um protocolo de atividade física (85). Em conseqüência a estes tratamentos, nós observamos melhora, principalmente, da densidade da vascularização, redução da fibrose intersticial e perda de cardiomiócitos após administração de enalapril e nos animais exercitados. A estimulação da angiogênese pela inibição da ECA (86), assim como os diferentes mecanismos envolvidos na hipertensão nos animais SHR e 2K1C poderiam explicar as diferenças encontradas entre esses estudos.

Estudos epidemiológicos prévios têm limitações significativas e não podem ser extrapolados para a relação entre os fatores de risco cardiovasculares e a idade da menopausa numa mulher individualmente. A ausência de heterogeneidade na

idade de desenvolvimento da menoupasa em diferentes ambientes de risco cardiovascular sugere, entretanto, que o efeito dos fatores de risco cardiovasculares sobre a idade de menopausa é modesta na maior parte dos casos (87).

Nossos achados experimentais concordam com os estudos realizados no nordeste da Itália, incluindo mais de 11.000 dados da população em geral e cobrindo um intervalo de idades de 18 a 95 anos. Nesta população, a menopausa não teve nenhum papel preditivo e foi rejeitado como risco nas equações multivariadas, sendo o risco cardiovascular explicado pela idade e pressão arterial (ambas maiores na menopausa do que nas mulheres em idade fértil)(88).

A explicação da influência da menopausa sobre a pressão arterial vista no presente estudo, poderia ser que depois da menopausa, a pressão arterial viria ser sódio-sensível, padrão possível devido ao envelhecimento das paredes dos vasos à respeito da modificação do perfil hormonal sexual (89). A sensibilidade ao sódio é associada ao aumento do risco de desenvolver hipertensão e doença cardiovascular.

Após a menopausa, a deficiência de estrogênio promove um desequilíbrio entre ON e Ang II, resultando num distúrbio renal do controle de sódio, estresse oxidativo e hipertensão, particularmente em mulheres propensas geneticamente (1).

O fator chave do controle da relação pressão–natriurese é o SRA. A possibilidade de o androgênio aumentar a pressão arterial via SRA é explorado, e a possibilidade que o SRA também promove o estresse oxidativo que leva à produção de substâncias vasoconstrictoras e redução da disponibilidade de ON tem sido proposta (90).

Nós distinguimos a expressão de receptor AT1 da Ang II em células musculares lisas da túnica média da aorta em todos os grupos. Isto concorda com relatos prévios sobre células musculares lisas vasculares de animais 2K1C (91). Entretanto, o papel da Ang II parece ser menos importante na elevação da PA associada à menopausa. Em camundongos fêmeas knockout para o receptor follitropina (FORKO, *follitropin receptor knockout female*), a análise por immunoblotting mostrou que a expressão de receptor AT1 estava reduzida em 40%, comparado com o camundongo controle selvagem. Este resultado foi associado com diminuição dos níveis de Ang II circulante em FORKO comparado ao grupo controle. Os camundongos FORKO apresentam aumento da PA, remodelamento vascular e atenuação da resposta vascular à Ang II, sugerindo que a sinalização vascular da

Ang II está suprimida em camundongos FORKO fêmeas e que a Ang II pode não ter um papel importante na elevação da pressão arterial neste modelo de menopausa associada à hipertensão (92).

6 **CONCLUSÃO**

A ooforectomia e a hipertensão renovascular agem independentemente sobre a pressão arterial, com conseqüente remodelamento cardíaco adverso. A hipertensão renovascular é um fator mais importante que a menopausa induzida cirurgicamente no mecanismo de alteração da pressão arterial.

- A menopausa cirúrgica promove aumento da pressão arterial com as seguintes repercussões sobre o coração:
  a. diminuição da vascularização intramiocárdica, e
  b. perda de cardiomiócitos do ventrículo esquerdo.

- A hipertensão renovascular promove maior aumento da pressão arterial que a menopausa cirúrgica e os mesmos efeitos adversos sobre a remodelagem miocárdio, e mais:
  c. aumento da fibrose cardíaca, e
  d. hipertrofia da túnica média da aorta.

REFERÊNCIAS

1. Hernandez Schulman, I. and L. Raij, *Salt sensitivity and hypertension after menopause: role of nitric oxide and angiotensin II.* Am J Nephrol, 2006. **26**(2): p. 170-80.

2. Dubey, R.K., et al., *Sex hormones and hypertension.* Cardiovasc Res, 2002. **53**(3): p. 688-708.

3. Fisman, E.Z., A. Tenenbaum, and A. Pines, *Systemic hypertension in postmenopausal women: a clinical approach.* Curr Hypertens Rep, 2002. **4**(6): p. 464-70.

4. Staessen, J.A., H. Celis, and R. Fagard, *The epidemiology of the association between hypertension and menopause.* J Hum Hypertens, 1998. **12**(9): p. 587-92.

5. Reckelhoff, J.F., *Basic research into the mechanisms responsible for postmenopausal hypertension.* Int J Clin Pract Suppl, 2004(139): p. 13-9.

6. Mercuro, G., et al., *Menopause induced by oophorectomy reveals a role of ovarian estrogen on the maintenance of pressure homeostasis.* Maturitas, 2004. **47**(2): p. 131-8.

7. Atsma, F., et al., *Postmenopausal status and early menopause as independent risk factors for cardiovascular disease: a meta-analysis.* Menopause, 2006. **13**(2): p. 265-79.

8. Chobanian, A., et al., *The Seventh Report of the Joint National Committee on Prevention, Detection, Evaluation, and Treatment of High Blood Pressure: the JNC 7 report.* JAMA, 2003. **289**: p. 2560-72.

9. Franklin, S.S., *Blood pressure and cardiovascular disease: what remains to be achieved?* J Hypertens Suppl, 2001. **19**(3): p. S3-8.

10. Weber, K.T., *Cardioreparation in hypertensive heart disease.* Hypertension, 2001. **38**(3 Pt 2): p. 588-91.

11. Buzello, M., et al., *Myocyte loss in early left ventricular hypertrophy of experimental renovascular hypertension.* Virchows Arch, 2003. **442**(4): p. 364-71.

12. FitzGerald, R.J., B.A. Murray, and D.J. Walsh, *Hypotensive peptides from milk proteins.* J Nutr, 2004. **134**(4): p. 980S-8S.

13. Modan, M., et al., *Cardiovascular disease in men.* Circulation, 1992. **85**(3): p. 1220.

14. Mayet, J. and A. Hughes, *Cardiac and vascular pathophysiology in hypertension.* Heart, 2003. **89**(9): p. 1104-9.

15. Jones, D.W. and J.E. Hall, *Seventh report of the Joint National Committee on Prevention, Detection, Evaluation, and Treatment of High Blood Pressure and evidence from new hypertension trials.* Hypertension, 2004. **43**(1): p. 1-3.

16. Kenchaiah, S. and M.A. Pfeffer, *Cardiac remodeling in systemic hypertension.* Med Clin North Am, 2004. **88**(1): p. 115-30.

17. Pessanha, M.G., M.D. Hahn, and C.A. Mandarim-de-Lacerda, *Myocardial repair with long-term and low-dose administration of a nitric oxide synthesis inhibitor. Myofibroblasts, type III collagen and fibronectin.* Arq Bras Cardiol, 1999. **73**(1): p. 87-96.

18. Pessanha, M.G., C.A. Mandarim-de-Lacerda, and M. Dumas Hahn, *Stereology and immunohistochemistry of the myocardium in experimental hypertension: long-term and low-dosage administration of inhibitor of the nitric oxide synthesis.* Pathobiology, 1999. **67**(1): p. 26-33.

19. Pessanha, M.G. and C.A. Mandarim-de-Lacerda, *Myofibroblast accumulation in healing rat myocardium due to long-term low-dosage nitric oxide synthesis inhibition.* Exp Toxicol Pathol, 2000. **52**(3): p. 192-4.

20. Ritter, O. and L. Neyses, *The molecular basis of myocardial hypertrophy and heart failure.* Trends Mol Med, 2003. **9**(7): p. 313-21.

21. Mandarim-de-Lacerda, C.A. and L.M. Pereira, *Effect of telmisartan on preexistent cardiac and renal lesions in spontaneously hypertensive mature rats.* Histol Histopathol, 2004. **19**(3): p. 727-33.

22. Mandarim-de-Lacerda, C.A. and L.M. Pereira, *The effects of spironolactone monotherapy on blood pressure and myocardial remodeling in spontaneously hypertensive rats: a stereological study.* J Biomed Sci, 2003. **10**(1): p. 50-7.

23. Mandarim-de-Lacerda, C.A. and L.M.M. Pereira, *Numerical density of cardiomyocytes in chronic nitric oxide synthesis inhibition.* Pathobiology, 2000. **68**(1): p. 36-42.

24. Mandarim-de-Lacerda, C.A. and L.M.M. Pereira, *Heart biometry and allometry in rats submitted to nitric oxide synthesis blockade and treatment with antihypertensive drugs.* Ann Anat, 2001. **183**(2): p. 171-6.

25. Mandarim-de-Lacerda, C.A. and L.M.M. Pereira, *Volume-weighted mean nuclear volume and numerical nuclear density in the cardiomyocyte following enalapril and verapamil treatment.* Virchows Archiv, 2001. **438**(1): p. 92-5.

26. Pereira, L.M. and C.A. Mandarim-de-Lacerda, *Quantitative study of myocardial microcirculation in arterial hypertension due to progressive inhibition of NO synthesis.* Arq Bras Cardiol, 1999. **73**(5): p. 407-18.

27. Di Bello, V., et al., *Coronary microcirculation into different models of left ventricular hypertrophy-hypertensive and athlete's heart: a contrast echocardiographic study.* J Hum Hypertens, 2003. **17**(4): p. 253-63.

28. Neves, M.F., A. Virdis, and E.L. Schiffrin, *Resistance artery mechanics and composition in angiotensin II-infused rats: effects of aldosterone antagonism.* J Hypertens, 2003. **21**(1): p. 189-98.

29. Glasser, S.P., *On arterial physiology, pathophysiology of vascular compliance, and cardiovascular disease.* Heart Dis, 2000. **2**(5): p. 375-9.

30. Benetos, A., et al., *Influence of age, risk factors, and cardiovascular and renal disease on arterial stiffness: clinical applications.* Am J Hypertens, 2002. **15**(12): p. 1101-8.

31. Cwynar, M., et al., *[Mechanisms of large artery remodeling].* Przegl Lek, 2002. **59 Suppl 3**: p. 1-8.

32. Intengan, H.D. and E.L. Schiffrin, *Vascular remodeling in hypertension: roles of apoptosis, inflammation, and fibrosis.* Hypertension, 2001. **38**(3 Pt 2): p. 581-7.

33. McArdle, W., F. Katch, and V. Katch, *Cardiovascular intagration and regulation*, in *Exersice physiology: energy, nutrition and human performance*, W. Wilkins, Editor. 1998, Fitness Technologies Press: Baltmore. p. 271-281.

34. Voiculescu, A., et al., *Noninvasive investigation for renal artery stenosis: contrast-enhanced magnetic resonance angiography and color Doppler sonography as compared to digital subtraction angiography.* Clin Exp Hypertens, 2001. **23**(7): p. 521-31.

35. Safian, R.D. and S.C. Textor, *Renal-artery stenosis.* N Engl J Med, 2001. **344**(6): p. 431-42.

36. Conlon, P.J., et al., *Severity of renal vascular disease predicts mortality in patients undergoing coronary angiography.* Kidney Int, 2001. **60**(4): p. 1490-7.

37. Goldblatt, H., et al., *Studies on experimental hypertension. I The production of persistent elevation of systolic blod presure by means of renal ischemia.* J. Exp. Med., 1934. **59**: p. 347-9.

38. Koletsky, S., K.M. Pavlicko, and J.M. Rivera-Velez, *Renin-angiotensin activity in hypertensive rats with a single ischemic kidney.* Lab Invest, 1971. **24**(1): p. 41-4.

39. Wilson, C. and F.B. Byron, *The vicious circle in chronic Bright´s disease: experimental evidence from the hypertensive rat.* Quart J Med, 1941. **10**(1): p. 5.

40. Wilson, C., I.M. Ledingham, and M.A. Floyer, *Experimental renal and renoprival hipertension*. The Kidney: Morphology, Biochemistry, Physiology. 1971. 155.

41. Bellino, F.L. and P.M. Wise, *Nonhuman primate models of menopause workshop.* Biol Reprod, 2003. **68**(1): p. 10-8.

42. Kannel, W.B. and P.W. Wilson, *Risk factors that attenuate the female coronary disease advantage.* Arch Intern Med, 1995. **155**(1): p. 57-61.

43. Reckelhoff, J.F. and L.A. Fortepiani, *Novel mechanisms responsible for postmenopausal hypertension.* Hypertension, 2004. **43**(5): p. 918-23.

44. Kotchen, J.M., H.E. McKean, and T.A. Kotchen, *Blood pressure trends with aging.* Hypertension, 1982. **4**(5 Pt 2): p. III128-34.

45. Colditz, G.A., et al., *Menopause and the risk of coronary heart disease in women.* N Engl J Med, 1987. **316**(18): p. 1105-10.

46. Staessen, J., et al., *The influence of menopause on blood pressure.* J Hum Hypertens, 1989. **3**(6): p. 427-33.

47. Copeland, J.L., S.Y. Chu, and M.S. Tremblay, *Aging, physical activity, and hormones in women--a review.* J Aging Phys Act, 2004. **12**(1): p. 101-16.

48. Greendale, G.A., et al., *Factors related to sexual function in postmenopausal women with a history of breast cancer.* Menopause, 2001. **8**(2): p. 111-9.

49. Caltabiano, M.L. and M. Holzheimer, *Dispositional factors, coping and adaptation during menopause.* Climacteric, 1999. **2**(1): p. 21-8.

50. Blumel, J.E., M.N. Cruz, and N.J. Aparicio, *[Menopausal transition, physiopathology, clinical and treatment].* Medicina (B Aires), 2002. **62**(1): p. 57-65.

51. Gruber, C.J., et al., *Production and actions of estrogens.* N Engl J Med, 2002. **346**(5): p. 340-52.

52. Ralston, S.H., *Analysis of gene expression in human bone biopsies by polymerase chain reaction: evidence for enhanced cytokine expression in postmenopausal osteoporosis.* J Bone Miner Res, 1994. **9**(6): p. 883-90.

53. Pines, A., et al., *Hormone replacement therapy and cardioprotection: basic concepts and clinical considerations.* Eur J Obstet Gynecol Reprod Biol, 1997. **71**(2): p. 193-7.

54. Babiker, F.A., et al., *Estrogenic hormone action in the heart: regulatory network and function.* Cardiovasc Res, 2002. **53**(3): p. 709-19.

55. Mendelsohn, M.E. and R.H. Karas, *The protective effects of estrogen on the cardiovascular system.* N Engl J Med, 1999. **340**(23): p. 1801-11.

56. Walsh, A., Y. Ito, and J.L. Breslow, *Apolipoprotein A-I gene expression in transgenic mice.* Biotechnology, 1991. **16**: p. 227-35.

57. Zonszein, J., *Diagnosis and management of endocrine disorders of erectile dysfunction.* Urol Clin North Am, 1995. **22**(4): p. 789-802.

58. Kisley, L.R., R.R. Sakai, and S.J. Fluharty, *Estrogen decreases hypothalamic angiotensin II AT1 receptor binding and mRNA in the female rat.* Brain Res, 1999. **844**(1-2): p. 34-42.

59. Fischer, M., A. Baessler, and H. Schunkert, *Renin angiotensin system and gender differences in the cardiovascular system.* Cardiovasc Res, 2002. **53**(3): p. 672-7.

60. Schunkert, H., et al., *Effects of estrogen replacement therapy on the renin-angiotensin system in postmenopausal women.* Circulation, 1997. **95**(1): p. 39-45.

61. James, G.D., et al., *Renin relationship to sex, race and age in a normotensive population.* J Hypertens Suppl, 1986. **4**(5): p. S387-9.

62. Nickenig, G., et al., *Estrogen modulates AT1 receptor gene expression in vitro and in vivo.* Circulation, 1998. **97**(22): p. 2197-201.

63. Dubey, R.K., et al., *17Beta-estradiol, its metabolites, and progesterone inhibit cardiac fibroblast growth.* Hypertension, 1998. **31**(1 Pt 2): p. 522-8.

64. Node, K., et al., *Amelioration of ischemia- and reperfusion-induced myocardial injury by 17beta-estradiol: role of nitric oxide and calcium-activated potassium channels.* Circulation, 1997. **96**(6): p. 1953-63.

65. Squadrito, F., et al., *17Beta-oestradiol reduces cardiac leukocyte accumulation in myocardial ischaemia reperfusion injury in rat.* Eur J Pharmacol, 1997. **335**(2-3): p. 185-92.

66. Nakajima, T., et al., *Antiarrhythmic effect and its underlying ionic mechanism of 17beta-estradiol in cardiac myocytes.* Br J Pharmacol, 1999. **127**(2): p. 429-40.

67. Long, J.A.E., H.M., *The estrous cycle in the rat and its associated phenomena.* Memories of University of California, 1922. **6**: p. 1-148.

68. Young, W.C.B., J. L. ; Blandau, R., *The vaginal smear picture, sexual receptivity and time of ovulation in the albino rat.* Anat. Rec., 1941. **80**: p. 37-45.

69. Spornitz, U.M., C.D. Socin, and A.A. Dravid, *Estrous stage determination in rats by means of scanning electron microscopic images of uterine surface epithelium.* Anat Rec, 1999. **254**(1): p. 116-26.

70. Smith, M.S., M.E. Freeman, and J.D. Neill, *The control of progesterone secretion during the estrous cycle and early pseudopregnancy in the rat: prolactin, gonadotropin and steroid levels associated with rescue of the corpus luteum of pseudopregnancy.* Endocrinology, 1975. **96**(1): p. 219-26.

71. Mandl, A.M., *The phases of the oestrous cycle in the adult white rat* J Exp Biol, 1954. **28**(9): p. 576-584.

72. Carson, F.L., J.H. Martin, and J.A. Lynn, *Formalin fixation for electron microscopy: a re-evaluation.* Am J Clin Pathol, 1973. **59**(3): p. 365-73.

73. Scherle, W., *A simple method for volumetry of organs in quantitative stereology.* Mikroskopie, 1970. **26**(1): p. 57-60.

74. Weibel, E.R., *Stereological Methods. Practical methods for biological morphometry*. Vol. 1. 1979, London, New York, Toronto, Sydney, San Francisco: Academic Press. 415.

75. Yin, F.C., et al., *Use of tibial length to quantify cardiac hypertrophy: application in the aging rat.* Am J Physiol, 1982. **243**(6): p. H941-7.

76. Mattfeldt, T., et al., *Estimation of surface area and length with the orientator.* J Microsc, 1990. **159 (Pt 3)**: p. 301-17.

77. Mandarim-de-Lacerda, C.A., *Stereological tools in biomedical research.* An Acad Bras Cienc, 2003. **75**(4): p. 469-86.

78. Gundersen, H.J.G., *Notes on the estimation of the numerical density of arbitrary profiles: the edge effect.* J Microsc, 1977. **111**: p. 219-227.

79. Sterio, D.C., *The unbiased estimation of number and sizes of arbitrary particles using the disector.* J Microsc, 1984. **134 (Pt 2)**: p. 127-36.

80. Zar, J.H., *Biostatistical analysis*. 4th ed. 1999, Upper Saddle River: Prentice Hall. 663.

81. Okuniewski, R., et al., *A comparison of the development of renal hypertension in male and female rats.* Clin Sci (Lond), 1998. **95**(4): p. 445-51.

82. Morris, D.J. and C.J. Kenyon, *Aldosterone and its metabolism in spontaneously hypertensive rats (SHR).* Clin Exp Hypertens A, 1982. **4**(9-10): p. 1613-26.

83. Watanabe, M., et al., *Mechanism of suppressed renin-angiotensin system in spontaneously hypertensive rat (SHR).* Clin Exp Hypertens A, 1983. **5**(1): p. 49-70.

84. Santos, W.V., L.M. Pereira, and C.A. Mandarim-de-Lacerda, *The effect of enalapril on the cardiac remodelling in ovariectomized spontaneously hypertensive rats.* Int J Exp Pathol, 2004. **85**(5): p. 287-94.

85. Marques, C.M., et al., *Exercise training attenuates cardiovascular adverse remodeling in adult ovariectomized spontaneously hypertensive rats.* Menopause, 2006. **13**(1): p. 87-95.

86. Fabre, J.E., et al., *Tissue inhibition of angiotensin-converting enzyme activity stimulates angiogenesis in vivo.* Circulation, 1999. **99**(23): p. 3043-9.

87. Bittner, V., *Menopause and cardiovascular risk cause or consequence?* J Am Coll Cardiol, 2006. **47**(10): p. 1984-6.

88. Casiglia, E., et al., *Is menopause an independent cardiovascular risk factor? Evidence from population-based studies.* J Hypertens Suppl, 2002. **20**(2): p. S17-22.

89. Pechere-Bertschi, A. and M. Burnier, *Female sex hormones, salt, and blood pressure regulation.* Am J Hypertens, 2004. **17**(10): p. 994-1001.

90. Reckelhoff, J.F., *Gender differences in the regulation of blood pressure.* Hypertension, 2001. **37**(5): p. 1199-208.

91. Navar, L.G., et al., *Intrarenal angiotensin II generation and renal effects of AT1 receptor blockade.* J Am Soc Nephrol, 1999. **10 Suppl 12**: p. S266-72.

92. Javeshghani, D., et al., *Attenuated responses to angiotensin II in follitropin receptor knockout mice, a model of menopause-associated hypertension.* Hypertension, 2003. **42**(4): p. 761-7.

APÊNDICE A - Artigo

Int. J. Exp. Path. (2007), 88, 301–309
doi: 10.1111/j.1365-2613.2007.00546.x

ORIGINAL ARTICLE

Cardiac and aortic structural alterations due to surgically-induced menopause associated with renovascular hypertension in rats

Leonardo de Souza Mendonça, Caroline Fernandes-Santos and Carlos Alberto Mandarim-de-Lacerda
Laboratory of Morphometry and Cardiovascular Morphology, Biomedical Center, Institute of Biology, State University of Rio de Janeiro, Rio de Janeiro, Brazil

INTERNATIONAL JOURNAL OF EXPERIMENTAL PATHOLOGY

Received for publication:
12 January 2007
Accepted for publication:
18 May 2007

Correspondence:
Carlos Alberto Mandarim-de-Lacerda
Laboratório de Morfometria e Morfologia Cardiovascular
Centro Biomédico
Instituto de Biologia
Universidade do Estado do Rio de Janeiro
Av 28 de Setembro 87 fds
20551-030 Rio de Janeiro
RJ
Brazil
Tel./Fax: +55 21 258764116
E-mail: mandarim@uerj.br

Summary

Menopause and hypertension independently alter cardiovascular remodelling, but little is known about their effect on left ventricular and aortic wall remodelling. Eight-weeks-old Wistar rats were divided into four groups of six animals each: Sham group, OVX group (ovariectomized rats), 2K1C (two-kidneys, one-clip rats) and OVX + 2K1C group and kept until 19 weeks. Blood pressure (BP) increased 12% in OVX group, 35% in 2K1C and OVX + 2K1C groups compared with sham group. Vaginal cytology showed Sham and 2K1C rats cycling normally, whereas OVX and OVX + 2K1C rats were persistently in dioestrus or proestrus. At euthanasia, left ventricle (LV) and thoracic aorta were removed and analysed (immunohistochemistry and stereology). LV mass/tibia length ratio and cross-sectional area of cardiomyocytes increased in all groups except Sham. The intramyocardial vascularization reduced 30% in comparison with Sham group, with no difference among OVX, 2K1C and OVX + 2K1C groups. The cardiac interstitium increased more than 45% in both 2K1C and OVX + 2K1C groups compared with Sham, but there was no significant difference between Sham and OVX groups. Nuclei number of LV cardiomyocyte diminished in OVX group, followed by 2K1C group and OVX + 2K1C group, with no difference between the 2K1C and the OVX + 2K1C groups. There was positive immunostaining for angiotensin II AT1 receptor in smooth muscle cell layer of aortic tunica media in all groups. These results show that both ovariectomy and renovascular hypertension enhance BP as a single stimulus and therefore produce adverse cardiac remodelling. However, renovascular hypertension exerts a far greater influence than surgically-induced menopause in this parameter.

Keywords
adverse cardiovascular remodelling, experimental study, ovariectomy, renovascular hypertension, stereology

© 2007 The Authors
Journal compilation © 2007 Blackwell Publishing Ltd

Menopause and high blood pressure (BP) cause postmenopausal alterations and associated cardiovascular and renal diseases, with little being understood in this relationship to provide adequate preventive and therapeutic strategies (Hernandez Schulman & Raij 2006). In younger, premenopausal women BP is lower than age-matched men, however, the prevalence of hypertension is higher in older women (Dubey *et al.* 2002). Gender differences in components of the renin-angiotensin system (RAS) have been shown to exist and may play a crucial role in BP control. For instance, plasma renin activity is significantly higher in men than in women, and is higher in postmenopausal *vs.* premenopausal women (Fisman *et al.* 2002). Varying changes in oestrogen/androgen ratios activate RAS and improve endothelin and oxidative stress in postmenopausal women (Staessen *et al.* 1998; Reckelhoff 2004). There are more pronounced effects in cardiovascular system for women with surgically-induced menopause (artificial menopause) than for natural menopause women (Mercuro *et al.* 2004; Atsma *et al.* 2006).

Hypertension is one of the most important risk factors for cardiovascular disease (Chobanian *et al.* 2003) and a worldwide public health problem (Franklin 2001). Hypertensive heart disease includes myocyte and non-myocyte growth causing adverse structural remodelling of the intramural coronary vasculature and matrix, accounting for increased risk of adverse cardiovascular events (Weber 2001). In experimental renovascular hypertension (two-kidneys, one-clip, 2K1C in rat), left ventricular (LV) hypertrophy occurs rapidly and is characterized by marked cardiac remodelling and substantial cardiomyocyte loss (Buzello *et al.* 2003).

However, the relative contribution of renovascular hypertension *vs.* menopausal status in the development of cardiovascular diseases in woman remains unclear (Gierach *et al.* 2006). The present study was undertaken to investigate experimentally the combined effects of these two cardiovascular risk factors, on the adverse cardiovascular remodelling.

Methods

Animals and procedures

Twenty-four female Wistar rats (8-weeks old) from colonies maintained at the State University of Rio de Janeiro (http://www.lmmc.uerj.br) were used in this study. Animals were divided into four groups of six animals each: Sham group, OVX group, 2K1C (rats were operated to perform the Goldblatt II model of hypertension, 'two-kidneys, 1-clip') and OVX + 2K1C.

Rats were individually housed in temperature-controlled (21 ± 1 °C) and humidity-controlled (60 ± 10%) room submitted to a 12 h-dark/light cycle (artificial lights, 6:00 a.m.–6:00 p.m.) and to air exhaustion cycle (15 min/h). Rats were given standard chow (Nuvital, Nuvilab, Parana, Brazil) in accordance with the standard recommendations for rodents in the maintenance state (AIN-93M) (Reeves *et al.* 1993). The body mass and the systolic BP were verified weekly. BP was measured through the non-invasive method of tail-cuff plethysmography in conscious rats (Letica LE 5100; Panlab, Barcelone, Spain).

All procedures were carried out in accordance with the conventional guidelines for experiments with animals (NHI Publication No. 85–23, revised 1996). The experimental protocols used in this study were approved by the local Committee for Animal Experimentation (Protocol Number CEA/95/2005).

Surgical procedures

At 8 weeks of age, rats of groups OVX and OVX + 2K1C were anesthetized (xylazine 5 mg/kg plus ketamine 50 mg/kg i.p.) and underwent ovariectomy as previously described (Marques *et al.* 2006). The stress factor undergone by the rats in the previous surgery was contrasted in groups Sham and 2K1C who underwent simple anaesthetization and manipulation. All groups completely recuperated by 11-weeks old, when they were anesthetized again (same procedures as the first), the abdomen was opened by a ventral midline incision and the left renal artery was exposed and carefully dissected. Then, in groups 2K1C and OVX + 2K1C a silver clip (0.20 mm internal gap) was placed around the left renal artery, resulting in partial occlusion of renal perfusion, while the right kidney was not disturbed.

The cytology of vaginal smears, was studied at the 19th week to estimate the efficiency of the ovariectomy causing surgical menopause, and uterus mass was measured after killing for the same purpose.

Euthanasia

At the end of the experimental period (19-weeks old), the animals were deeply anaesthetized (i.p. sodium pentobarbital). Thorax was then opened and vascular system was perfused with a constant pressure (90 mmHg, Minipuls 3, Gilson, Villiers le Bel, France) through the LV with fixative (freshly prepared 1.27 mol/l formaldehyde in 0.1 M phosphate buffer, pH 7.2). The heart and a segment of the thoracic aorta near the first intercostal branch were excised and fixated with the same fixative solution for 24 h at room temperature. The volume of the LV (plus the interventricular septum) was measured by the submersion method (Scherle

© 2007 The Authors

1970). The length of the left tibia was measured from the condyles to the tip of the medial malleolus with a caliper rule. This measure was used to correct the LV mass (Yin *et al.* 1982).

Morphometry

Aorta rings were embedded in Paraplast plus (Sigma-Aldrich Co., St Louis, MO, USA), sectioned (3 μm) and stained with haematoxylin-eosin. Five non-consecutive digital images per animal were acquired (TIFF format, 36-bit colour, 1280 × 1024 pixels) with a LC Evolution camera and an Olympus BX51 microscope and analysed with IMAGE-PRO PLUS version 5.0 software (Media Cybernetics, Silver Spring, MD, USA). The tunica media (TM) was defined as the region delimited by the inner and external elastic laminas. Four measures per image were obtained at 0, 90, 180 and 270 degrees to determine the TM thickness.

Aorta circumferential wall tension and tensile stressing

Circumferential wall tension (CWT) was calculated by Laplace's law according to the following formula: CWT = Mean blood pressure (MBP) × (internal diameter (ID)/2), where CWT is expressed in dyne/cm, MBP in dynes/cm^2 and ID in cm (Carallo *et al.* 1999) and result was multiplied by a factor of 1.28 (the shrinkage factor after Paraplast embedding) (Mandarim-de-Lacerda 1991). Tensile stress (TS) was computed as TS = CWT/TM, where TS is expressed in dyne/cm^2 and TM in cm (Carallo *et al.* 1999).

Stereology

The volume density (Vv) was estimated by point counting for cardiomyocytes (cmy) and intramyocardial arteries (ima): Vv[structure]: = P_P[structure]/P_T (P_P is the number of points that hit the structure and P_T is the total test points). The amount of intramyocardial vascularization was estimated as Vv[ima]/Vv[cmy] ratio. The mean cross-sectional area of cardiomyocytes was estimated as A[cmy]: = Vv[cmy]/2.Q_A[cmy] μm^2 (Q_A[structure]: = N[structure]/A_T being N the number of cmy profiles counted in the test frame and A_T the test frame area, considering the forbidden line and its extensions) (Mandarim-de-Lacerda 2003).

To estimate the number of cmy nuclei (cmyn) we used the 'disector' method with two parallel sections creating a sampling volume (Sterio 1984; Cruz-Orive & Weibel 1990). Briefly, the numerical density (Nv) of cmyn (number of cmyn per mm^3) was determined from 10 random disector pairs for each animal, being defined as Nv[cmyn]: = Q^-[cmyn]/t.A_T, were Q^- represents the number of profiles of cmyn counted in the test frame on the reference section. The total number of cardiomyocyte nuclei in the LV (N[cmyn]) was estimated as the product of Nv[cmyn] and the LV volume measured previously.

Semiquantitative immunohistochemical analysis

Paraplast sections (5 μm) from the aortic rings were incubated with antisera against Ang II AT1R (Santa Cruz Biotechnology, code sc-579, CA, USA) at 4 °C overnight. The sections were rinsed with phosphate-buffered saline. A biotinylated antibody (K0679; Universal DakoCytomation LSAB + Kit, Peroxidase; Glostrup, Denmark) was used as a secondary antibody detected by reaction with horseradish peroxidase–streptavidin–biotin complex. Positive immunoreaction was identified after incubation with 3,3′ diaminobenzidine tetrachloride (K3466, DAB, DakoCytomation) and counterstaining with Mayer haematoxylin. Ang II AT1R expression was classified by investigator using a semiquantitative scoring system (0, no expression; 1, weak expression; 2, moderate expression; 3, strong expression).

Data analysis

Data are shown as mean ± SD. In the cases that we could confirm homocedasticity of the variances, comparisons among groups were made by one-way ANOVA followed by *post hoc* test of Tukey, otherwise differences were tested with Kruskal–Wallis test and *post hoc* test of Dunn. Interactions between menopause and renovascular hypertension were tested by two-way ANOVA. In all cases, a level of 0.05 was considered as statistically significant (Zar 1999). All analyses and graphs were performed using GRAPHPAD PRISM version 5.0 for Windows (GraphPad Software, San Diego, CA, USA).

Results

Vaginal cytology and uterus mass

As determined by vaginal cytology, Sham and 2K1C rats were cycling normally, whereas OVX and OVX + 2K1C rats were persistently in dioestrus or proestrus. Ovariectomy strongly reduced uterus mass in both ovariectomized groups. The uterus mass/body mass ratio varied from 1.85 ± 0.67 mg/g in Sham group or 2.17 ± 0.86 mg/g in the 2K1C group (no significant difference) to 0.33 ± 0.06 mg/g in the OVX group or 0.80 ± 0.36 mg/g in the OVX + 2K1C group. In comparison with Sham group, uterus mass/body mass ratio

© 2007 The Authors

decreased more than 80% in OVX group ($P < 0.001$) and more than 55% in the OVX + 2K1C group ($P < 0.05$).

Blood pressure

There was no difference of BP among the groups at the beginning of the experiment (123.5 ± 2.1 mmHg). Compared with the initial values in each group, the final values found were practically the same in the Sham group, 12% higher in the OVX group ($P < 0.05$), 35% higher in both the 2K1C and OVX + 2K1C groups ($P < 0.01$). Interactions were observed between menopause and renovascular hypertension ($P < 0.0001$, two-way ANOVA) (Figure 1).

Cardiac remodelling

The cardiac hypertrophy was measured by two parameters: LV mass/tibia length ratio and A[cmy]. The LV mass/tibia length ratio showed no significant difference between the Sham and the OVX groups at the end of the experiment. However, compared with the Sham group this ratio increased significantly in the other groups, being more than 25% higher in 2K1C group, and almost 40% in the OVX + 2K1C group (Figure 2). The A[cmy] values followed the same tendency, an increase of around 40% in both groups 2K1C and OVX + 2K1C when compared with the Sham group, whereas there was no difference between Sham and OVX groups (Figure 3).

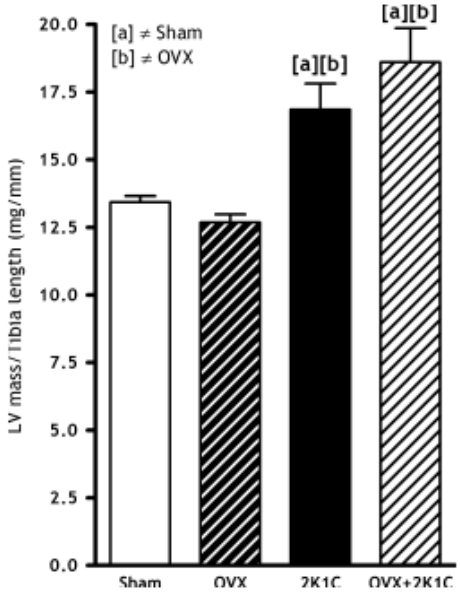

Figure 2 Left ventricle mass-to-tibia length ratio. OVX, ovariectomized rats; 2K1C, two-kidneys, one-clip rats. In signalled cases, when compared, $P < 0.05$, if: [a] when compared with Sham group, [b] with OVX group.

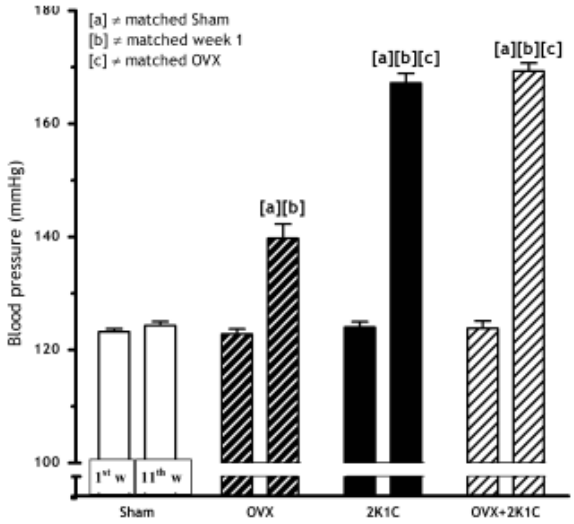

Figure 1 Systolic blood pressure alteration at the beginning (first week shown in the first bar, #1) and at the end (11th week shown in the second bar, #11) of the experiment. OVX, ovariectomized rats; 2K1C, two-kidneys, one-clip rats. In signalled cases, when compared, $P < 0.05$, if: [a] when compared with matched Sham group, [b] with 11th week, [c] with matched OVX group.

The LV intramyocardial vascularization was measured by the [ima]/[cmy] ratio to determine the myocardial vitality. The [ima]/[cmy] ratio showed no difference among OVX, 2K1C and OVX + 2K1C groups, however, they all had equivalent reduction of around 30% compared with the Sham group. The [ima]/[cmy] ratio was influenced by menopause and renovascular hypertension ($P < 0.05$, two-way ANOVA) (Figure 4). The Vv[int] increased by more than 45% in both groups 2K1C and OVX + 2K1C compared with the Sham group, but with no significant difference between Sham and OVX groups (Figure 5).

The greatest N[cmyn] was found in the Sham group and, for the other groups it was gradually less than the Sham group. In the OVX group it was 18% less, in the 2K1C group it was 37% less and in the OVX + 2K1C group it was 42% less. The N[cmyn] was 23% less in the 2K1C group and 29% less in OVX + 2K1C group than in the OVX group, but no difference was observed between the 2K1C and the OVX + 2K1C groups (Figure 6).

© 2007 The Authors

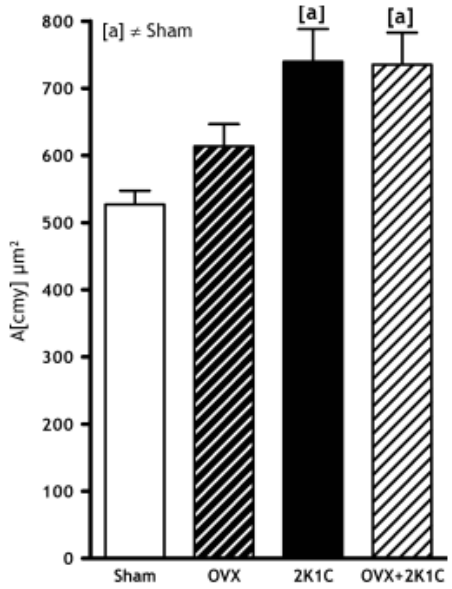

Figure 3 Mean cross-sectional area of cardiomyocytes. OVX, ovariectomized rats; 2K1C, two-kidneys, one-clip rats. In signalled cases $P < 0.05$ when compared with Sham group.

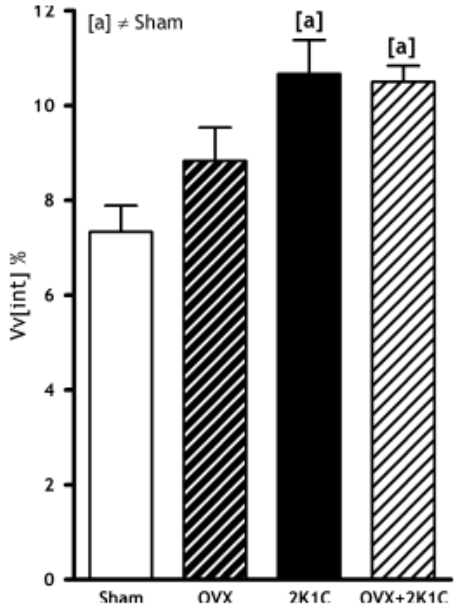

Figure 5 Volume density of myocardial interstitium. OVX, ovariectomized rats; 2K1C, two-kidneys, one-clip rats. In signalled cases $P < 0.05$ when compared with Sham group.

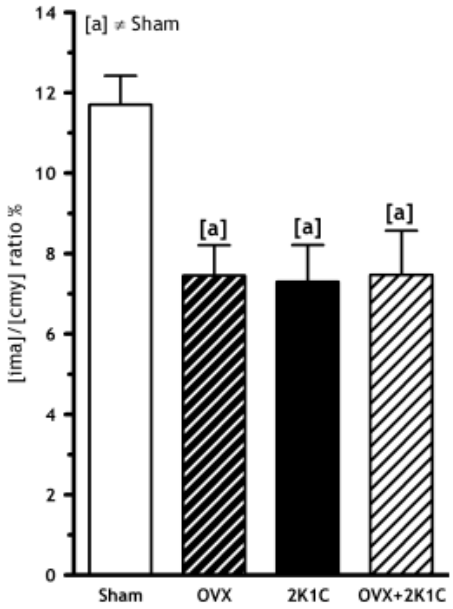

Figure 4 Intramyocardial arteries-to-cardiomyocytes ratio. OVX, ovariectomized rats; 2K1C, two-kidneys, one-clip rats. In signalled cases $P < 0.05$ when compared with Sham group.

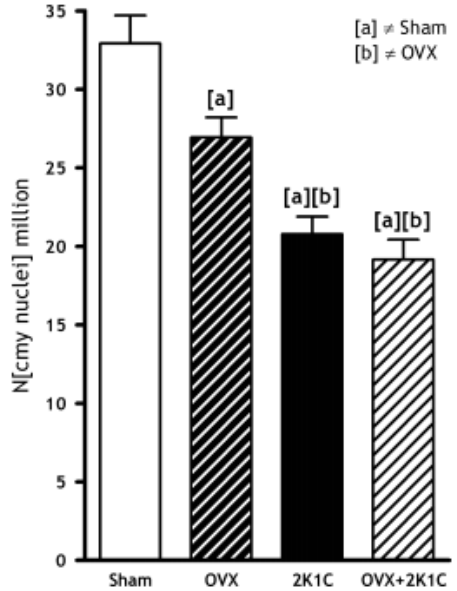

Figure 6 Number of cardiomyocyte nuclei in the left ventricle. OVX, ovariectomized rats; 2K1C, two-kidneys, one-clip rats. In signalled cases, when compared, $P < 0.05$, if: [a] when compared with Sham group, [b] with OVX group.

© 2007 The Authors

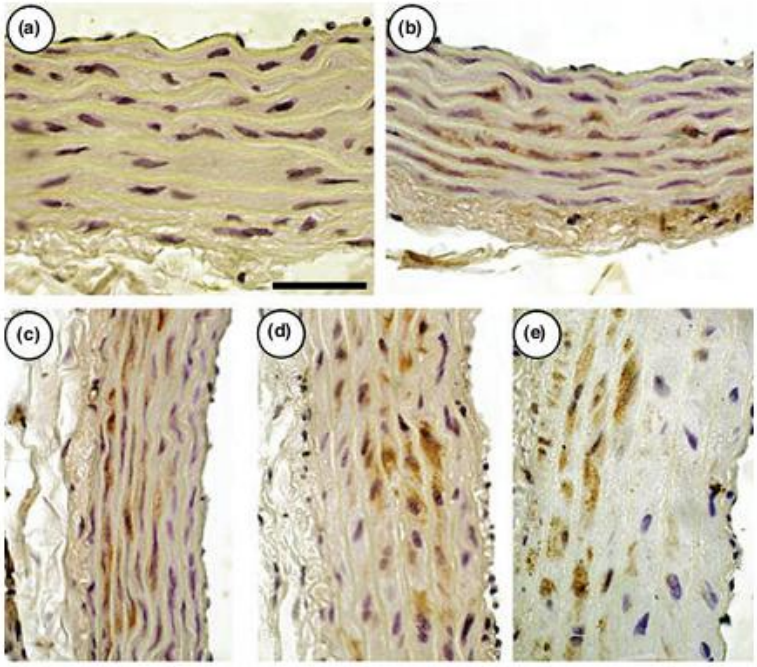

Figure 7 Photomicrographs of the aorta wall showing full expression of the angiotensin II AT1 receptor in the tunica media smooth muscle cells in all rat groups (same magnification, immunostain to AT1 receptor). A, negative control; B, Sham group; C, OVX group; D, 2K1C group; E, OVX + 2K1C group.

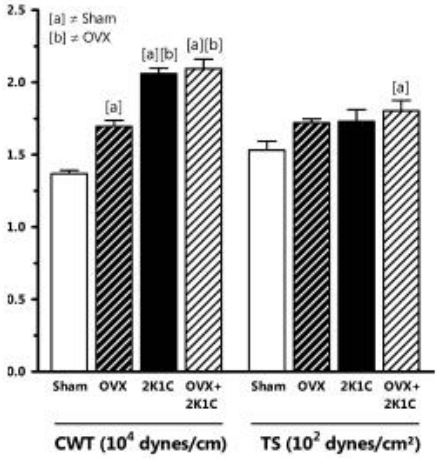

Figure 8 Mean aortic circumferential wall tension and aortic tensile stress. OVX, ovariectomized rats; 2K1C, two-kidneys, one-clip rats. In signalled cases, when compared, $P < 0.05$, if: [a] when compared with Sham group, [b] with OVX group.

Aorta

The aortic TM thickness varied from 90.4 ± 11.6 μm in Sham group or 98.87 ± 6.1 μm in the OVX group (no significant difference) to 120.5 ± 15.6 μm in the 2K1C group or 117.4 ± 18.7 μm in the OVX + 2K1C group. Compared with Sham group, aortic TM thickness increased around 30% in both the 2K1C and 2K1C + OVX groups ($P < 0.05$). Two-way ANOVA did not indicate interaction between menopause and renovascular hypertension in this parameter.

There was positive immunostaining for Ang II AT1R in smooth muscle cell layer of the aortic TM in all groups (Figure 7) with the following estimated scores: Sham group, score 1; OVX group, score 2; and both the 2K1C and OVX + 2K1C groups, score 3.

Compared with the Sham group, the CWT level was 50% greater in both the 2K1C and OVX + 2K1C groups ($P < 0.001$) and 20% greater in OVX group ($P < 0.001$). Menopause and renovascular hypertension interacted with CWT level mainly renovascular hypertension (75%, $P < 0.01$, two-way ANOVA). The TS was 15% greater in 2K1C group then in Sham group (Figure 8).

Discussion

Rats with surgically-induced menopause associated or not with renovascular hypertension, provide an experimental model to understand how these conditions alter the cardiovascular structure. Renovascular hypertension in 2K1C

© 2007 The Authors

rats resulted in cardiac remodelling, with alterations such as greater cardiac hypertrophy and interstitial fibrosis. Consequently its influence upon BP elevation was more noticeable than that caused by ovariectomy. The estimated LV nuclei cardiomyocyte number was greatly reduced in 2K1C operated rats, but much less in ovariectomized rats. Ovariectomy and 2K1C surgery can affect myocardial vascularization independently. Therefore, the reported induction of 2K1C hypertension may be influenced by ovarian hormones (Okuniewski *et al.* 1998), was not confirmed in the present study.

Our group has studied surgically-induced menopause in genetically hypertensive rats (SHR), which normally show low renin plasmatic levels (Morris & Kenyon 1982; Watanabe *et al.* 1983) differently from 2K1C animals. In rats treated with enalapril (an angiotensin converting enzyme inhibitor) there was marked improvement of intramyocardial vascularization density (Santos *et al.* 2004). The other rats were exercise-trained, and in both cases there was reduction of interstitial fibrosis and cardiomyocyte loss with improved myocardial vascularization (Marques *et al.* 2006). There are different mechanisms involved in the improved angiogenesis by ACE inhibition, as the background to SHR is genetic and in 2K1C animals is surgical.

In the causal relationship between cardiovascular risk factors and menopausal age there are significant limitations in previous epidemiological studies, where the lack of heterogeneity in menopausal ages in markedly different cardiovascular risk environments suggests the effect of cardiovascular risk factors on menopausal age is, at most, slight (Bittner 2006). In population studies conducted in North East Italy, including >11,000 subjects with ages ranging from 18 to 95 years, where menopause had no predictive role and was rejected from the multivariate equations of risk, cardiovascular risk was indicated by age and BP (both higher in menopausal than in fertile women) (Casiglia *et al.* 2002).

The BP influence after menopause, could be explained by increased salt sensitivity, due to ageing, as well as to the modification of sex hormone profile (Pechere-Bertschi & Burnier 2004). This salt sensitivity of BP is associated with an increased risk for the development of hypertension and cardiovascular disease. After menopause, oestrogen deficiency promotes an imbalance between nitric oxide (NO) and Ang II, resulting in the disturbance of renal sodium handling, oxidative stress and hypertension, particularly in genetically prone women (Hernandez Schulman & Raij 2006). The key factor in controlling the pressure-natriuresis relationship is the RAS. The possibility that androgens increase BP via the RAS and also promoting oxidative stress leading to the production of vasoconstrictor substances and reduction in NO availability has been proposed (Reckelhoff 2001).

A significantly greater improvement was observed in cardiovascular disease risk factors in postmenopausal women incorporating 30 g of soy protein and 4 g of phytosterols per day than with a standard therapy (Lukaczer *et al.* 2006). Phytosterols play a role in oxidative stress, reducing BP, improving endothelial function and raising levels of eNOS (Mahn *et al.* 2005). On the other hand, experimental evidences confirmed that aortic eNOS expression is significantly diminished in ovariectomized mice instead of the control ones (Guo *et al.* 2006).

In this study, the source of lipid adopted in the chow was soybean oil in a small content (40 g/Kg of chow) to reach the need of n-3 and n-6 for rodents as suggested in the AIN-93 M (Reeves *et al.* 1993). Therefore, this chow is free of phytooestrogens.

There was distinct Ang II AT1 receptor expression in smooth muscle cells of the aortic TM in all our groups, agreeing with previous reports of 2K1C animal vascular smooth muscle cells (Navar *et al.* 1999). The groups with renovascular hypertension showed more pronounced Ang II AT1R immunostaining in the aortic TM in comparison with OVX and sham groups.

Enhanced NOS expression and NO-mediated compensatory responses in 2K1C animal peripheral arteries suggest that endogenous NO system activation plays a role in buffering the maintenance of hypertension caused by overexpression of AT1Rs (Lazartigues *et al.* 2004). However, in BP elevation associated with menopause, the Ang II role is less important. In follitropin receptor knockout female (FORKO) mice vascular AT1 receptor content, assessed by immunoblotting, was reduced by 40% compared with wild-type mice. This was associated with decreased circulating Ang II levels in FORKO *vs.* control mice. FORKO mice have increased BP, vascular remodelling, and attenuated vascular responses to Ang II suggesting that vascular Ang II signalling is down-regulated in female FORKO mice, and Ang II has a diminished role in BP elevation in this menopause-associated hypertension model (Javeshghani *et al.* 2003).

In conclusion, the results obtained in this experimental study allow us to conclude that both ovariectomy and renovascular hypertension enhance BP as a single stimulus and therefore produce adverse cardiac remodelling. However, renovascular hypertension exerts a far greater influence than surgically-induced menopause in this parameter in rats. Renovascular hypertension is much greater than ovariectomy in being responsible for cardiomyocyte loss, resulting in earlier heart failure.

© 2007 The Authors

Acknowledgements

The Laboratory of Morphometry and Cardiovascular Morphology is supported by Brazilian agencies CNPq (National Council for Science and Technology, http://www.cnpq.br) and Faperj (Rio de Janeiro Foundation for Research, http://www.faperj.br). Authors are grateful to Mrs Thatiany Marinho and Mr William Lannes for their technical assistance.

References

Atsma F., Bartelink M.L., Grobbee D.E., van der Schouw Y.T. (2006) Postmenopausal status and early menopause as independent risk factors for cardiovascular disease: a meta-analysis. *Menopause* **13**, 265–279.

Bittner V. (2006) Menopause and cardiovascular risk cause or consequence? *J. Amer. Coll. Cardiol.* **47**, 1984–1986.

Buzello M., Boehm C., Orth S. *et al.* (2003) Myocyte loss in early left ventricular hypertrophy of experimental renovascular hypertension. *Virchows Arch.* **442**, 364–371.

Carallo C., Irace C., Pujia A. *et al.* (1999) Evaluation of common carotid hemodynamic forces. Relations with wall thickening. *Hypertension* **34**, 217–221.

Casiglia E., Tikhonoff V., Mormino P., Piccoli A., Pessina A.C. (2002) Is menopause an independent cardiovascular risk factor? Evidence from population-based studies. *J. Hypertens. Suppl.* **20**, S17–S22.

Chobanian A., Bakris G., Black H. *et al.* (2003) The Seventh Report of the Joint National Committee on Prevention, Detection, Evaluation, and Treatment of High Blood Pressure: the JNC 7 report. *JAMA* **289**, 2560–2572.

Cruz-Orive L.M. & Weibel E.R. (1990) Recent stereological methods for cell biology: a brief survey. *Am. J. Physiol.* **258**, L148–L156.

Dubey R.K., Oparil S., Imthurn B., Jackson E.K. (2002) Sex hormones and hypertension. *Cardiovasc. Res.* **53**, 688–708.

Fisman E.Z., Tenenbaum A., Pines A. (2002) Systemic hypertension in postmenopausal women: a clinical approach. *Curr. Hypertens. Rep.* **4**, 464–470.

Franklin S.S. (2001) Blood pressure and cardiovascular disease: what remains to be achieved? *J. Hypertens. Suppl.* **19**, S3–S8.

Gierach G.L., Johnson B.D., Bairey Merz C.N. *et al.* (2006) Hypertension, menopause, and coronary artery disease risk in the Women's Ischemia Syndrome Evaluation (WISE) Study. *J. Amer. Coll. Cardiol.* **47**, S50–S58.

Guo X., Lu X., Ren H., Levin E.R., Kassab G.S. (2006) Estrogen modulates the mechanical homeostasis of mouse arterial vessels through nitric oxide. *Am. J. Physiol. Heart Circ. Physiol.* **290**, H1788–H1797.

Hernandez Schulman I. & Raij L. (2006) Salt sensitivity and hypertension after menopause: role of nitric oxide and angiotensin II. *Am. J. Nephrol.* **26**, 170–180.

Javeshghani D., Touyz R.M., Sairam M.R., Virdis A., Neves M.F., Schiffrin E.L. (2003) Attenuated responses to angiotensin II in follitropin receptor knockout mice, a model of menopause-associated hypertension. *Hypertension* **42**, 761–767.

Lazartigues E., Lawrence A.J., Lamb F.S., Davisson R.L. (2004) Renovascular hypertension in mice with brain-selective overexpression of AT1a receptors is buffered by increased nitric oxide production in the periphery. *Circ. Res.* **95**, 523–531.

Lukaczer D., Liska D.J., Lerman R.H. *et al.* (2006) Effect of a low glycemic index diet with soy protein and phytosterols on CVD risk factors in postmenopausal women. *Nutrition* **22**, 104–113.

Mahn K., Borras C., Knock G.A. *et al.* (2005) Dietary soy isoflavone induced increases in antioxidant and eNOS gene expression lead to improved endothelial function and reduced blood pressure *in vivo*. *Faseb J.* **19**, 1755–1757.

Mandarim-de-Lacerda C.A. (1991) Growth allometry of the myocardium in human embryos (from stages 15 to 23). *Acta. Anat. (Basel)* **141**, 251–256.

Mandarim-de-Lacerda C.A. (2003) Stereological tools in biomedical research. *An. Acad. Bras. Cienc.* **75**, 469–486.

Marques C.M., Nascimento F.A., Mandarim-de-Lacerda C.A., Aguila M.B. (2006) Exercise training attenuates cardiovascular adverse remodeling in adult ovariectomized spontaneously hypertensive rats. *Menopause* **13**, 87–95.

Mercuro G., Zoncu S., Saiu F., Mascia M., Melis G.B., Rosano G.M. (2004) Menopause induced by oophorectomy reveals a role of ovarian estrogen on the maintenance of pressure homeostasis. *Maturitas* **47**, 131–138.

Morris D.J. & Kenyon C.J. (1982) Aldosterone and its metabolism in spontaneously hypertensive rats (SHR). *Clin. Exp. Hypertens. A* **4**, 1613–1626.

Navar L.G., Harrison-Bernard L.M., Imig J.D., Wang C.T., Cervenka L., Mitchell K.D. (1999) Intrarenal angiotensin II generation and renal effects of AT1 receptor blockade. *J. Am. Soc. Nephrol.* **10**(Suppl. 12), S266–S272.

Okuniewski R., Davis E.A., Jarrott B., Widdop R.E. (1998) A comparison of the development of renal hypertension in male and female rats. *Clin. Sci. (Lond)* **95**, 445–451.

Pechere-Bertschi A. & Burnier M. (2004) Female sex hormones, salt, and blood pressure regulation. *Am. J. Hypertens.* **17**, 994–1001.

Reckelhoff J.F. (2001) Gender differences in the regulation of blood pressure. *Hypertension* **37**, 1199–1208.

Reckelhoff J.F. (2004) Basic research into the mechanisms responsible for postmenopausal hypertension. *Int. J. Clin. Pract. Suppl.* **58**, 13–19.

© 2007 The Authors

Reeves P.G., Nielsen F.H., Fahey G.C. Jr (1993) AIN-93 purified diets for laboratory rodents: final report of the American Institute of Nutrition ad hoc writing committee on the reformulation of the AIN-76A rodent diet. *J. Nutr.* **123**, 1939–1951.

Santos W.V., Pereira L.M., Mandarim-de-Lacerda C.A. (2004) The effect of enalapril on the cardiac remodelling in ovariectomized spontaneously hypertensive rats. *Int. J. Exp. Pathol.* **85**, 287–294.

Scherle W. (1970) A simple method for volumetry of organs in quantitative stereology. *Mikroskopie* **26**, 57–60.

Staessen J.A., Celis H., Fagard R. (1998) The epidemiology of the association between hypertension and menopause. *J. Hum. Hypertens.* **12**, 587–592.

Sterio D.C. (1984) The unbiased estimation of number and sizes of arbitrary particles using the disector. *J. Microsc.* **134**, 127–136.

Watanabe M., Nishikawa T., Takagi T., Kamiyama Y., Tamura Y., Kumagai A. (1983) Mechanism of suppressed renin-angiotensin system in spontaneously hypertensive rat (SHR). *Clin. Exp. Hypertens. A* **5**, 49–70.

Weber K.T. (2001) Cardioreparation in hypertensive heart disease. *Hypertension* **38**, 588–591.

Yin F.C., Spurgeon H.A., Rakusan K., Weisfeldt M.L., Lakatta E.G. (1982) Use of tibial length to quantify cardiac hypertrophy: application in the aging rat. *Am. J. Physiol.* **243**, H941–H947.

Zar J.H. (1999) *Biostatistical Analysis*, 4th edn. Upper Saddle River: Prentice Hall.

APÊNDICE B - Publicações

O mestrando teve, durante o período do mestrado (2005-2007) as seguintes co-autorias:

- Fernandes-Santos, Caroline ; **Mendonça, Leonardo de Souza** ; Mandarim-de-Lacerda, Carlos Alberto . Beneficial Effects of Angiotensin II AT1 Blocker on Cardiovascular Adverse Remodeling Due to Nitric Oxide Synthesis Blockade. International Journal of Morphology (Online), v. 24, p. 309-318, 2006.

- VENTER, NG ; JAMEL, N ; MARQUES, RG ; DJAHJAH, F ; **MENDONCA Lde, S.** . Avaliação de métodos radiológicos na detecção de corpo estranho de madeira em modelo animal. Acta Cirúrgica Brasileira, São Paulo, v. 20, n.1, p. 34-41, 2005.