Universidade do Estado do Rio de Janeiro
Centro Biomédico
Faculdade de Ciências Médicas

Bruno Schau de Araujo Lima

Identificação através de ressonância magnética de espondilite em coluna vertebral de pacientes com lombalgia inflamatória sem sacro-ileíte radiológica

Rio de Janeiro
2015

Bruno Schau de Araujo Lima

Identificação através de ressonância magnética de espondilite em coluna vertebral de pacientes com lombalgia inflamatória sem sacro-ileíte radiológica

Dissertação apresentada, como requisito parcial para obtenção do título de Mestre, ao Programa de Pós-Graduação em Ciências Médicas, da Universidade do Estado do Rio de Janeiro.

Orientador: Prof. Dr. Evandro Mendes Klumb

Rio de Janeiro

2015

CATALOGAÇÃO NA FONTE
UERJ/REDE SIRIUS/BIBLIOTECA CB-A

L732 Lima, Bruno Schau de Araújo.
Identificação através de ressonância magnética de espondilite em coluna vertebral de pacientes com lombalgia inflamatória sem sacro-ileíte radiológica. / Bruno Schau de Araújo Lima. – 2015.
71 f.

Orientador: Evandro Mendes Klumb.

Dissertação (Mestrado) – Universidade do Estado do Rio de Janeiro, Faculdade de Ciências Médicas. Pós-graduação em Ciências Médicas.

1. Espondilite - Teses. 2. Coluna vertebral – Inflamação - Teses. 3. Dor lombar - Teses. 4. Imagem de ressonância magnética - Teses. I. Klumb, Evandro Mendes. II. Universidade do Estado do Rio de Janeiro. Faculdade de Ciências Médicas. III. Título.

CDU 616.721-002.77

Autorizo, apenas para fins acadêmicos e científicos, a reprodução total ou parcial desta dissertação, desde que citada a fonte.

_____ _____
Assinatura Data

Bruno Schau de Araujo Lima

Identificação através de ressonância magnética de espondilite em coluna vertebral de pacientes com lombalgia inflamatória sem sacro-ileíte radiológica

Dissertação apresentada, como requisito parcial para obtenção do título de Mestre, ao Programa de Pós-Graduação em Ciências Médicas, da Universidade do Estado do Rio de Janeiro.

Aprovada em 17 de dezembro de 2015.

Orientador : Prof. Dr. Evandro Mendes Klumb
Faculdade de Ciências Médicas – UERJ

Banca Examinadora:_____

Prof. Dr. Roger Abramino Levy
Faculdade de Ciências Médicas – UERJ

_____

Prof. Dr. Washington Alves Bianchi
Faculdade de Ciências Médicas – UERJ

_____

Prof.ª Dra. Elise Tchie Tonomura
Faculdade de Medicina – UFRJ

Rio de Janeiro
2015

DEDICATÓRIA

Aos meus pais Ricardo e Hélida

Ao meu irmão Vinicius

AGRADECIMENTOS

À minha ex-esposa Cristiane, por todo tempo que lhe foi roubado e pela paciência e incentivo nos momentos mais difíceis. Obrigado por ter estado naquela época ao meu lado na alegria e na tristeza, na saúde e na doença.

Agradeço ao meu pai Ricardo por ser meu maior e melhor exemplo de médico e por estar sempre, incondicionalmente, ao meu lado. Obrigado por tudo que conquistei e pela pessoa que me tornei. Sem sua orientação eu jamais teria chegado onde cheguei.

À minha mãe Hélida pelo amor orgulhoso que sente por mim e que me motiva a cada dia. Obrigado pelo olhar atento e pelas palavras de carinho que tanto me ajudaram nessa jornada da vida.

Ao meu irmão Vinicius, pela amizade infalível, eterno companheiro. E agradeço a linda família que formou, hoje também parte da minha vida: Gabriela, Vitor e Daniel.

Àquele que me apresentou e despertou meu interesse pela reumatologia ainda na graduação em medicina, o professor Washington Biachi.

Aos meus grandes mestres na residência de reumatologia, os professores Evandro Klumb, Elisa Albuquerque, Geraldo Castelar e Roger Levy, por terem me ensinado o amor pela academia.

À equipe de reumatologia do Hospital Federal dos Servidores do Estado pelo apoio e incentivo constante, os amigos Mauro Goldfarb, Marilena Fernandes, Sérgio Pinheiro, Luiz Antônio Candol, Ricardo Nabuco, José Fernando Vertzman, Adriana Danowsky, Marcelo Pacheco e Leonardo Romeiro.

RESUMO

LIMA, Bruno Schau de Araujo. *Identificação através de ressonância magnética de espondilite em coluna vertebral de pacientes com lombalgia inflamatória sem sacro-ileíte radiológica.* 2015. 71f. Dissertação (Mestrado em Ciências Médicas) – Faculdade de Ciências Médicas, Universidade do Estado do Rio de Janeiro, Rio de Janeiro, 2015.

As espondiloatrites (EpA) são um grupo de doenças inflamatórias crônicas com características semelhantes. Dor lombar inflamatória, oligoartrite periférica e algumas manifestações extra-articulares são sinais e sintomas associados a essas enfermidades A espondilite anquilosante (EA) é a principal representante deste grupo, considerada o protótipo das EpA. Associada à mais modernamente chamada espondiloartrite axial não radiográfica (EpAnR) as duas compõe as denominadas EpA axiais, por conta do esqueleto axial ser sempre afetado. O objetivo deste estudo é identificar através de ressonância magnética (RM) a presença de espondilite anterior ou posterior sugestiva de EpAnR em pacientes com dor lombar inflamatória sem sacro-ileíte radiográfica. Esse é um estudo observacional transversal envolvendo pacientes com idade menor que 45 anos e lombalgia inflamatória segundo o critério ASAS (*Assessment of SpondyloArthritis international Society*). As inclusões foram sequenciais, de acordo com a data de chegada do paciente ao serviço de reumatologia da Santa Casa da Misericórdia do Rio de Janeiro, encaminhados para investigação de EpAnR. Foram excluídos todos aqueles que apresentavam alterações das articulações sacro-ilíacas (SI) à radiografia de bacia compatíveis com EA. Os exames de RM foram avaliados por dois radiologistas utilizando o método SPARCC (*Spondyloarthritis Research Consortium of Canada*) para coluna vertebral e articulações SI. Dentre os 32 pacientes com lombalgia inflamatória selecionados, 18 (56,2%) apresentavam evidência de inflamação nas articulações sacroilíacas na RM (escore SPARCC > 2) e 14 (43,7%) não apresentavam inflamação (escore SPARCC < 2). Dentre esses últimos, 11 (34,3% do total de pacientes ou 78,5% daqueles 14 com articulações SI negativa) tinham três ou mais cantos vertebrais inflamatórios (espondilite) em coluna vertebral, sendo que os 3 restantes (9,5%) não apresentavam nenhum critério de positividade nem na coluna, nem nas articulações SI. As características clínicas e epidemiológicas encontradas são semelhantes àquelas descritas para pacientes com EpAnR. Conclui-se que pacientes com lombalgia inflamatória sem sacro-ileíte à RM podem apresentar lesões inflamatórias sugestivas de EpAnR em coluna vertebral, podendo corresponder a um perfil de pacientes ainda não classificados pelos critérios atuais do ASAS.

Palavras-chave: Espondilite. Sacro-ileíte. Ressonância magnética. Lombalgia inflamatória. Espondiloartrite axial não radiográfica.

ABSTRACT

LIMA, Bruno Schau de Araujo. *Identification by magnetic resonance imaging of spondylitis in patients with inflammatory back pain without radiologic sacroiliitis.* 2015. 71f. Dissertação (Mestrado em Ciências Médicas) – Faculdade de Ciências Médicas, Universidade do Estado do Rio de Janeiro, Rio de Janeiro, 2015.

Spondyloarthritides (SpAs) are a group of chronic inflammatory diseases with similar characteristics. Inflammatory low back pain, peripheral oligoarthritis, and extra-articular manifestations are associated with these diseases. Ankylosing spondylitis (AS) is the main representative and is considered the prototype of SpAs. Associated with what has recently became known as non-radiographic axial spondyloarthritis (SpAnR), they are named axial SpAs because the axial skeleton is always affected. The objective of this study is to identify by magnetic resonance imaging (MRI) the presence of anterior or posterior spondylitis suggestive of SpAnR in patients with inflammatory low back pain without sacroiliitis on imaging. This is a cross-sectional observational study involving patients aged 18 to 45 and with inflammatory low back pain according to the Assessment of SpondyloArthritis International Society (ASAS) classification criteria. This inclusion was sequential, according to the date of arrival at the Santa Casa da Misericórdia do Rio de Janeiro rheumatology clinic during the study period. Patients who had sacroiliac joint (SI) changes in the radiography compatible with ankylosing spondilytis were excluded. The MRI images were evaluated by two radiologists using the Spondyloarthritis Research Consortium of Canada Magnetic Resonance Imaging Index (SPARCC) criteria for the lumbar spine and SI. Among the 32 selected patients with inflammatory low back pain, 18 (56,2%) had MRI evidence of SI inflammation (SPARCC score < 2). Among the latter, 11 (34,3% of the patients total or 78,5% of those 14 with negative sacroiliac joints) patients had three or more inflammatory vertebral corners (spondylitis) in the spine, and 3 (9,5%) patients had no positive markers in neither the spine nor the SI. The clinical and epidemiological characteristics found are similar to those described for SpAnR patients. Patients with MRI evidence of low back pain and inflammation without sacroiliitis can present inflammatory lesions suggestive of SpAnR in the spine, possibly indicating a profile of patients not yet classified by the current ASAS criteria.

Keywords: Spondilytis. Sacroiliitis. Magnetic resonance. Low back pain. Non-radiographic axial spondyloarthritis.

LISTA DE FIGURAS

Figura 1 – Esquema demonstrando a fisiopatologia da entesite num paciente com espondiloartrite axial ……..... 14

Figura 2 – Ressonância magnética das articulações sacroilíacas …… 20

Figura 3 – Ressonância magnética da coluna lombar ……..... 24

Figura 4 – Esquema indicativo da cotação SPARCC para as articulações sacroilíacas ……..... 37

LISTA DE TABELAS

Tabela 1 – Aspectos Clínicos e sócio-demográficos 40
Tabela 2 – Característica da doença 41
Tabela 3 – Achados de ressonância magnética 42

LISTA DE ABREVIATURAS E SIGLAS

AINEs	Anti-inflamatório não esteroidais
ASDAS	Ankylosing spondilytis desease activity index
ASAS	Assessment of Spondyloarthritis International Society
BASDAI	Bath Ankylosing Spondylitis Disease Activity Index
BASFI	Bath Ankylosing Spondylitis Functional Index
BASMI	Bath Ankylosing Spondylitis Metrology Index
DP	Desvio padrão
EA	Espondilite anquilosante
EpA	Espondiloartrite
EpArR	Espondiloartrite axial não radiográfica
FCM/UERJ	Faculdade de Ciências Médicas da Universidade do Estado do Rio de Janeiro
FI	Face ilíaca
FOVs	Field of view
FS	Face sacral
HUPE/UERJ	Hospital Universitário Pedro Ernesto/Universidade Estadual do Rio de Janeiro
HLA-B27	Antígeno leucocitário humano B27
NI	Nova Iorque
Omeract	Outcome Measures in Rheumatology
RM	Ressonância magnética
SCMRJ	Santa Casa da Misericórdia do Rio de Janeiro
TCLE	Termo de consentimento livre e esclarecido
SI	Sacro-ilíacas
SPARCC	Spondyloarthritis Research Consortium of Canada Magnetic Ressonance Imaging índex
STIR	Short Time Inversion Recovery

SUMÁRIO

	INTRODUÇÃO	12
1	**ASPECTOS GERAIS SOBRE AS ESPONDILOARTRITES AXIAIS**	13
1.1	**Patogênese**	13
1.2	**Epidemiologia**	15
1.2.1	Epidemiologia nas espondiloartrites axiais não radiográficas	16
1.2.2	Demografia e características das espondiloartrites axias não radiográficas	16
1.2.3	Progressão de espondiloartrite axial não radiográfica para espondilite anquilosante	16
1.3	**Manifestações clínica**	17
1.4	**Diagnóstico**	17
1.5	**Ressonância magnética**	18
1.5.1	Lesões das articulações sacro-ilíacas	18
1.5.1.1	Lesões inflamatórias ativas	19
1.5.1.2	Lesões Estruturais	21
1.5.2	Lesões da coluna vertebral	23
1.5.2.1	Lesões inflamatórias ativas	23
1.5.1.2	Lesões estruturais	26
1.5.3	Ressonância magnética postiva	27
1.5.3.1	Articulações sacro-ilíacas	27
1.5.3.2	Coluna vertebral	28
1.6	**Acompanhamento**	29
1.7	**Tratamento**	31
2	**JUSTIFICATIVA**	32
3	**OBJETIVO**	33
3.1	**Objetivo principal**	33
3.2	**Objetivo secundário**	33
4	**PACIENTES E MÉTODOS**	34
4.1	**Delineamento do estudo**	34
4.2	**Pacientes do estudo**	34

4.3 **Avaliação clínica** 35
4.4 **Análise laboratorial** 35
4.5 **Avaliação radiológica** 35
4.6 **Análise de imagens** 36
4.6.2 Articulações sacro-ilíacas 37
4.2.1 Coluna vertebral 38
4.7 **Análise estatística** 38
4.8 **Apoio financeiro** 39
4.9 **Registro e aprovação** 39
5 **RESULTADOS** 40
6 **DISCUSSÃO** 44
CONCLUSÕES 46
REFERÊNCIAS 47
APÊNDICE A – Termo de consentimento livre e esclarecido 52
APÊNDICE B – Ficha Clínica 57
APÊNDICE C – Critérios de Classificação …….. 57
APÊNDICE D – Formato final do 1º artigo científico submetido..... 59
APÊNDICE E – Comprovante de submissão para publicação do artigo científico 71

INTRODUÇÃO

As espondiloatrites (EpA) são um grupo de doenças inflamatórias crônicas com características genéticas, fisiopatológicas, clínicas e radiológicas semelhantes. Dor lombar inflamatória, oligoartrite periférica e algumas manifestações extra-articulares são sinais e sintomas associados a essas enfermidades (Khan et al., 2003). A espondilite anquilosante (EA) é a principal representante, considerada o protótipo das EpA. Além dela, compõe o grupo a artrite psoriásica (PsA), a artrite reativa (ReA), a artrite relacionada a doença de Crohn e a retocolite ulcerativa, a espondiloartrite juvenil, a uveíte relacionada ao HLA-B27 e finalmente a mais modernamente chamada de espondiloartrite axial não radiográfica (EpAnR). Esta última mais a EA são denominadas EpA axiais (por conta do esqueleto axial ser sempre afetado), apesar das outras espondiloartrites poderem incorrer ainda que menos frequentemente em lombalgia, especialmente a artrite psoriásica.

A fisiopatologia dessas doenças é parcialmente conhecida, havendo associação com o antígeno leucocitário humano B27 (HLA-B27) (Brown et al., 2002), especialmente com a EA, onde chega a ocorrer em 90% dos casos em algumas regiões. As outras formas de EpA apresentam em maior ou menor grau relação com este antígeno, sendo o HLA-B27 encontrado em até 45% dos casos de PsA na forma espondilítica (Metzger et al., 1975).

1 ASPECTOS GERAIS SOBRE AS EpAs AXIAIS

1.1 Patogênese

Existe papel significativo do HLA-B27 no mecanismo fisiopatogênico das EpA, embora este não esteja plenamente elucidado (Khan et al., 2007). Determinados haplotipos como o HLA-B27*04 são mais associados à doença, enquanto outros como o HLA-B27*06, parecem ter efeito protetor (Khan et al., 2005). Em parentes de primeiro grau portadores do antígeno HLA B27 o risco de desenvolver EA é de 12%, enquanto naqueles negativos o risco é menor que 1%. A presença do HLA-B27 não determina isoladamente o desenvolvimento de EpA, havendo relação também com fatores ambientais pouco esclarecidos, já que em indivíduos com o antígeno expresso apenas 5% desenvolvem sintomas (Brown et al., 2000). A presença do HLA-B27 é importante para a herança da EA, mas o ambiente e outros fatores genéticos selecionam as pessoas que de fato apresentarão a enfermidade.

Na população brasileira as mais representativas publicações sobre o tema vêm do Registro Brasileiro de Espondiloartrites, empreendido pela Sociedade Brasileira de Reumatologia. De relevante percebemos que neste país a frequência da presença do HLA B27 é menor que a europeia (onde esta taxa é superior a 90%), mesmo na população branca (72%) ou ainda menor quando avaliada a população negra (62%) (Skare et al., 2012).

Histopatologicamente encontramos osteoclastos infiltrados na interface osso-cartilagem das articulações acometidas, principalmente articulações sacro-ilíacas (SI) (Appel et al., 2006). A sequência fisiopatológica de inflamação flutuante, destruição óssea erosiva e proliferação óssea (sindesmófitos) é a responsável pelos sintomas, sinais e consequentes danos articulares das EpA (Sieper et al., 2008). Isso se dá através do envolvimento de citocinas como o fator de necrose tumoral alfa afetando vias de remodelação do osso como a RANK-RANKL-osteoprotegerina ou a Wnt-DickKopf 1 (Schett et al., 2007).

Fisiopatologicamente, a lesão inicial é o envolvimento inflamatório das ênteses, demonstrado na histologia através da infiltração de osteoclastos nos sítios de inserção óssea das articulações acometidas (van der Linden et al., 2003). É

proposto que a inflamação seja seguida por destruição óssea erosiva. As erosões, geralmente subcondrais, são preenchidas por tecido inflamatório e fibroso cicatricial estimulando a neoformação óssea local, que dará origem as pontes ósseas e anquilose, responsável pelos sintomas e consequentes novos danos articulares (Sieper et al., 2008). Isso se daria através do envolvimento de citocinas como o fator de necrose tumoral alfa afetando vias de remodelação do osso (Schett et al., 2007) (Figura 1).

Figura 1 - Esquema demonstrando a fisiopatologia da entesite num paciente com espondiloartrite axial

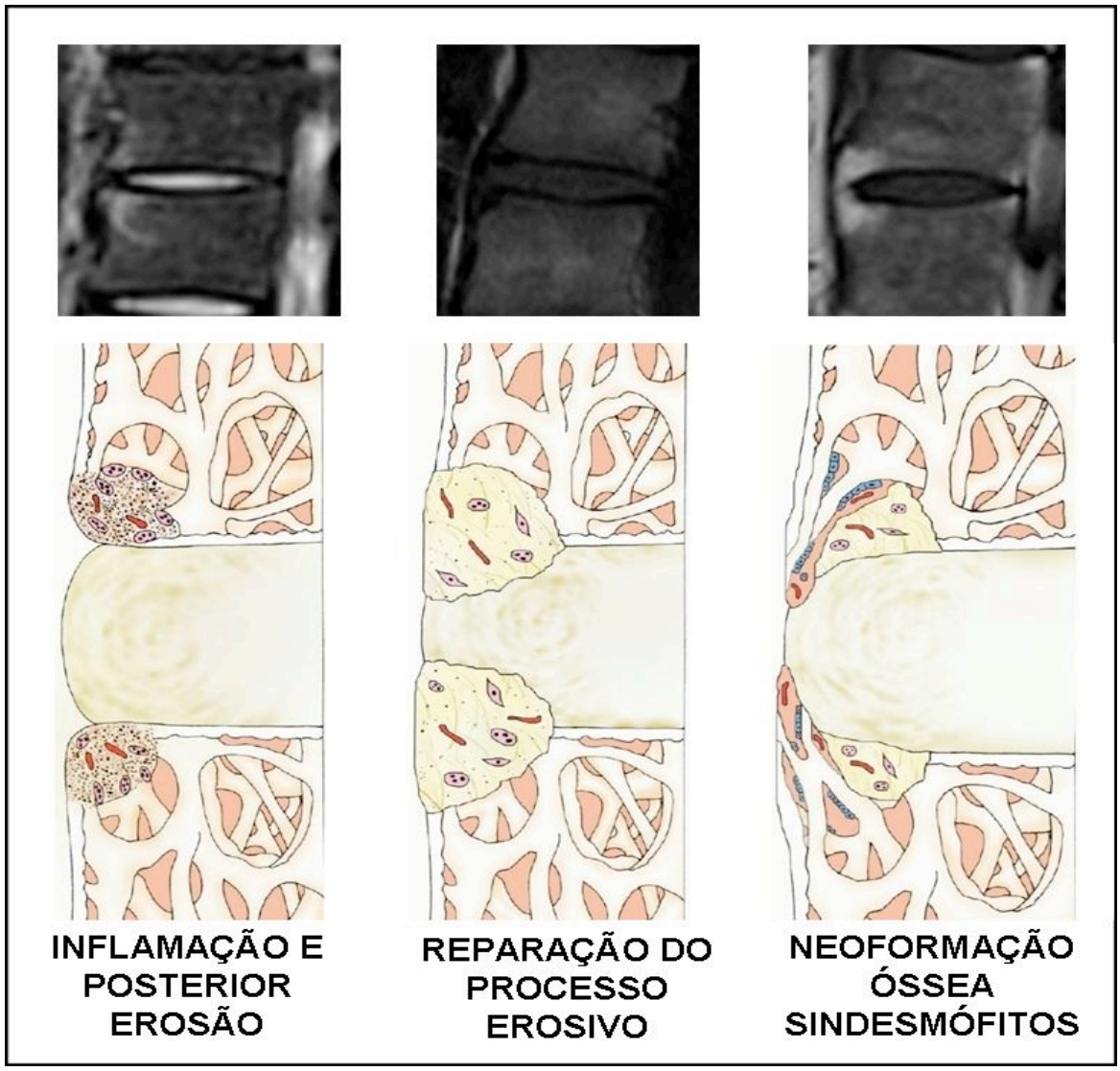

Legenda: O processo inicia-se por envolvimento inflamatório da enteses, no caso no sítio de inserção do ligamento longitudinal anterior, seguida por destruição óssea erosiva. As erosões são preenchidas por tecido inflamatório e fibroso cicatricial estimulando a neoformação óssea local

Fonte: (figura retirada da página base e reproduzida com a permissão do ASAS – *www.ASAS-group.org*).

1.2 **Epidemiolologia**

Reunidas, as EpA tem prevalência estimada nos Estados Unidos de até 1,3% (Helmick et al., 2008). Na Alemanha a prevalência de EpA tanto axiais quanto periféricas chega a 1,9%. No estudo que reuniu 14 países europeus, foi encontrada uma frequência de EpA axial (EA e EpAnR) de até 0,49% (Stolwijk et al., 2012).

Entre as EpA, estudos em uma casuística de 1036 pacientes brasileiros mostrou predomínio de EA (72,3%), seguida por artrite psoriásica (13,7%) e EpA indiferenciada (6,3%) (Skare et al., 2012). Porém, dada a ausência de achados laboratoriais e radiográficos específicos, o atraso até o diagnóstico é de, em média, nove anos (Feldtkeller et al., 2000).

1.2.1 Epidemiologia nas espondiloartrites axiais não radiográficas

Não existem ainda estudos epidemiológicos aplicando os critérios de classificação propostos que definiram o conceito de EpAnR em grandes populações (ver adiante - Diagnóstico). Em estudos onde houve suspeita de EpA axial pelo médico de cuidados primários e estes pacientes foram encaminhados para um reumatologista, a proporção de pacientes com EpAnR entre aqueles recém diagnosticados com EpA axial ficou entre 23% e 80% (Boonen et al., 2015). Esta grande variação reflete as diferenças entre populações e metodologias empregadas. Noutro estudo alemão onde buscou-se essa resposta, a proporção entre o total de pacientes com EpA axial foi de 51% de pessoas com EA contra 49% com EpAnR (Song et al., 2011).

1.2.2 Demografia e características da EpAnR

A evolução para anquilose, isto é, de EpAnR para EA, quando acontece, é mais comum nos homens, de modo que a doença é mais frequentemente diagnosticada nesses indivíduos numa proporção de 2:1 (Feldtkeller et al., 2000). Entre as EpAnR a maior prevalência está no sexo feminino, numa taxa de 2:1, onde a presença do HLA-B27 é menos percebida (Klitz et al., 2012). A presença de manifestações extra-articulares (p. ex. uveítes) é a mesma nas duas formas de EpA axiais, assim como são semelhantes os níveis de atividade de doença, dor lombar e piora dos índices que qualidade de vida (Klitz et al., 2012; Rudwaleit et al., 2009a). A capacidade de trabalho e custo com tratamento não foram devidamente investigados nas EpAnR, porém como as limitações clínicas são semelhantes entre as doenças, especula-se que os gastos sejam comparáveis. Vale lembrar que o impacto social e econômico na EA é significativo para os sistemas de saúde, mesmo nas economias mais desenvolvidas (Boonen et al., 2010).

1.2.3 Progressão de EpAnR para EA

EpAnR pode ser considerada em muitos casos a forma inicial de uma EA, já que alguns pacientes evoluem com dano estrutural em SI e coluna à radiografia simples. No entanto, isso não é verdadeiro para todos os indivíduos. Um estudo nacional observou que a taxa de progressão da forma não radiográfica para EA foi média 10% de sua população a cada dois anos (Sampaio-Barros et al., 2001). Na Alemanha esta taxa foi de 11,6% também a cada dois anos (Puddubny et al., 2011). Porém, mesmo após dez anos de progressão, quase 40% dos indivíduos com diagnóstico de EpA axial continuam apresentando a forma não radiográfica, nunca evoluíndo para EA (Puddubny et al., 2012). As características que marcam aqueles pacientes que progredirão sua forma de doença ainda não foram determinadas, embora algumas delas, como tabagismo e elevação de proteínas de fase aguda (proteína C reativa) podem ter alguma influência neste processo (Puddubny et al., 2012).

1.3 **Manifestações Clínicas**

O sintoma típico das EpA axiais é a dor lombar inflamatória crônica, que inicialmente pode ser flutuante, mas progressivamente pode tornar-se fixa. Associadas à lombalgia, as colunas cervical e torácica também podem apresentar sintomas. A dor noturna é frequente; rigidez matinal prolongada e limitação funcional são comuns. Dor na região glútea de caráter alternante, ora esquerda, ora direita pode ocorrer. As manifestações periféricas como a entesite e artrite predominam nos membros inferiores, sendo a última usualmente vista no padrão oligoarticular. A dactilite e a entesite de aquileu são típicas. Quando há evolução para anquilose espinhal ocorre perda da lordose e da flexão lombar, exacerbação da cifose dorsal e retificação com perda da rotação da coluna cervical, além de contratura em flexo dos quadris com a progressão do dano articular. Diferentemente da artrite reumatoide o que predomina é o edema medular ósseo ou osteíte como processo fisiopatológico mais evidente, com pouca ou nenhuma sinovite (McGonagle et al., 1998).

Dentre as manifestações extra-articulares comuns e relacionadas à atividade inflamatória das EpA destacam-se a uveíte anterior aguda, a psoríase cutânea e/ou ungueal, doença inflamatória intestinal (doença de Crohn e retocolite ulcerativa) e manifestações uro-genitais (por exemplo uretrite).

Na população brasileira clinicamente é encontrada uma maior prevalência de manifestações articulares periféricas (em torno de 40%) quando comparados aos europeus, com taxa menores que 15% (Skare et al., 2012).

1.4 **Diagnóstico**

Diversos critérios classificatórios relacionados ao tema dor lombar inflamatória e EpA axiais já foram propostos. Classicamente para EA é utilizado o critério modificado de Nova Iorque (NI) de 1984 (van der Linden et al.,1984). Aqueles propostos pelo especialistas que compõe o grupo Assessment of *Spondyloarthritis International Society* (ASAS) são os que mostram maior sensibilidade e

especificidade para caracterização da dor lombar inflamatória e para classificação das EpA axiais. Em comparação com o critério de NI, aquele do ASAS permite um diagnóstico mais precoce, pois permite a definição de EpAnR, seja ela vista como uma doença independente no grupo das espondiloartrites, seja ela uma forma precoce de EA naquele indivíduo investigado (Rudwailet et al., 2009b).

Em relação à dor lombar inflamatória, o critério ASAS estabelece que a idade menor que 40 anos, dor noturna, melhora com exercício, ausência de melhora com repouso e início insidioso (Sieper et al., 2009).

No caso das EpA axiais, os dois pilares fundamentais são a presença do antígeno HLA-B27 ou a presença de edema medular ósseo em articulações SI à ressonância magnética (RM), em um paciente com dor lombar com duração maior que três meses e idade de início até 45 anos (Rudwailet et al., 2009b). Com o uso desse critério é possível classificar um paciente com EpA axial inicial anteriormente ao aparecimento de lesões ósseas perceptíveis à radiografia tradicional, conforme proposto pelo critério modificado de NI para EA (van der Linden et al., 1984). Esta é a forma de doença, quando são vistas alterações inflamatórias à RM, mas sem lesões ósseas à radiografia convencional, atualmente chamada de EpAnR (Rudwailet et al., 2005). Além da RM de SI e expressão do HLA-B27 são necessárias características ditas menores para preencher o critério classificatório do ASAS, sendo apenas uma para o grupo de indivíduos com RM “positiva" (ver adiante – Ressonância magnética) dada maior especificidade deste método e de duas destas características para o grupo com diagnóstico baseado na presença do HLA-B27.

Um critério classificatório para EpA com predomínio de manifestações periféricas também foi proposto pelo ASAS, porém essa discussão está além do escopo deste projeto (Rudwailet et al., 2011).

1.5 **Ressonância magnética**

A RM é considerada o método de imagem mais sensível para detectar as alterações inflamatórias das articulações SI e da coluna vertebral, segundo o grupo ASAS. A RM das articulações SI foi adicionada aos critérios classificatórios para EpA

axial (Rudwailet et al., 2009b). Diversas lesões inflamatórias ou estruturias de articulações SI e coluna foram definidas em consenso pelo ASAS e publicadas para padronização da nomenclatura conforme será visto adiante (Sieper et al., 2009a).

As sequências que utilizam saturação de gordura são essenciais para a visualização das alterações inflamatórias, caracterizadas por edema da medular óssea, sendo as mais utilizadas as sequências Short Time Inversion Recovery (STIR) ou T2 com supressão de gordura (T2 FS), conforme recomendado pelo consenso do ASAS. Essas alterações são também identificadas em T1 com supressão de gordura após a administração de gadolínio (T1 FS Gd), mas a injeção do contraste não parece ser absolutamente necessária segundo alguns estudos (Rudwailet et al., 2009b).

1.5.1 Lesões das articulações sacroilíacas

1.5.1.1 Lesões inflamatórias ativas

Segundo publicado pelo grupo ASAS as lesões inflamatórias ativas são representadas por edema ósseo, capsulite, entesite e sinovite; e devem ser avaliadas nas sequências ponderadas em STIR ou T2 com supressão de gordura nos planos coronal ou axial.

1.5.1.1.1 Edema ósseo

O edema ósseo é o hipersinal nas sequências pesadas em STIR ou T2 com supressão de gordura nos planos axial ou coronal, de localização subcondral, nas superfícies ósseas das articulações sacroilíacas, mais comuns nos dos terços inferiores e posteriores das articulações (Figura 2). Quanto maior a intensidade de sinal do edema (similar aos vasos sanguíneos ou ao líquor), maior a atividade inflamatória do doença. O edema ósseo na maior parte das vezes sofre realce pelo

meio de contraste, sendo nessa situação chamado de osteíte. É importante lembrar que o edema ósseo subcondral é indicativo de sacroileíte, no entanto pode ser identificado em outras doenças como alteração degenerativa, infecção, trauma e osteíte condensante do ilíaco. Por isso, é essencial que esse exame seja analisado cuidadosamente por um radiologista experiente, buscando sempre alterações semiológicas indicativas desses diagnósticos diferenciais.

Figura 2 - Ressonância magnética das articulações sacroilíacas

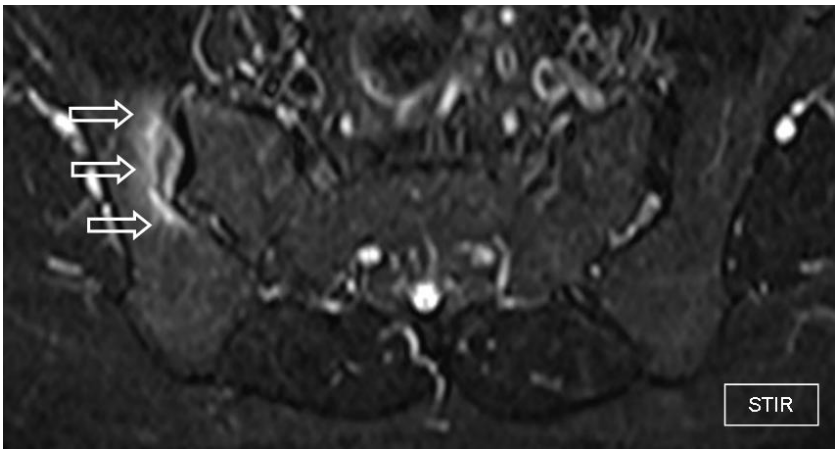

Legenda: Plano axial, sequência ponderada em STIR demonstrando edema na superfície ilíaca da articulação sacroilíaca direita, caracterizado hipersinal em STIR (setas)
Fonte: figura retirada da página base e reproduzida com a permissão do ASAS – *www.ASAS-group.org*).

1.5.1.1.2 Sinovite

A sinovite é definida como espessamento sinovial com realce pelo meio de contraste na porção sinovial da interlinha articular sacroilíaca, visualizada nas sequências ponderadas em T1 com supressão de gordura após administração endovenosa do meio de contraste nos planos coronal ou axial. É a única das lesões inflamatórias ativas que necessita obrigatoriamente da administração endovenosa do meio de contraste para ser identificada, uma vez que as sequências ponderadas em STIR ou T2 FS não são suficientes para a diferenciação entre líquido e espessamento sinovial intra-articular.

1.5.1.1.3 Entesite

A entesite é caracterizada pelo hipersinal nas sequências pesadas em STIR ou T2 com supressão de gordura da medular óssea e das partes moles adjacentes na topografia das enteses, que representam inserções ósseas dos ligamentos, cápsulas ou tendões. O local mais comum dessa alteração é no espaço retroarticular sacrilíaco, onde concentram-se os ligamentos interósseos, sendo melhor visualizada no plano axial. Em alguns pacientes, assim como a capsulite, a entesite pode ser melhor observada após realce pelo meio de contraste, nas sequências ponderadas em T1 com supressão de gordura.

1.5.1.1.4 Capsulite

A capsulite é demonstrada pelo hipersinal nas sequências pesadas em STIR ou T2 com supressão de gordura na topografia da cápsula articular sacroilíaca anterior ou posterior, melhor visualizada no plano coronal. Anteriormente, a cápsula articular representa uma continuação do periósteo do ilíaco e do sacro, sendo considerada uma entese. A capsulite geralmente acomete a medular óssea adjacente, podendo estar associada a edema ósseo. Em alguns pacientes, a capsulite pode ser melhor visualizada após realce pelo meio de contraste, nas sequências ponderadas em T1 com supressão de gordura.

1.5.1.2 Lesões Estruturais

As lesões estruturais são representadas por esclerose, erosão, lipossubstituição e anquilose; e devem ser avaliadas nas sequências ponderadas em T1 nos planos coronal ou axial.

1.5.1.2.1. Esclerose

A esclerose subcondral é caracterizada por áreas escleróticas com hiposinal nas sequências STIR e T1, que não realçam após a injeção de contraste nas sequências pesadas T1 com supressão de gordura, podendo ser identificadas nos planos coronal ou axial. A esclerose, tipicamente, deve se estender por pelo menos 5 mm profundamente em relação a superfície articular sacroilíaca.

1.5.1.2.2 Erosões

As erosões são caracterizadas por defeitos ósseos na superfície articular SI melhor individualizadas nas sequências pesadas em T1, nos planos coronal ou axial. Essas alterações aparecem inicialmente como lesões únicas, podem posteriormente confluir, dando o aspecto de pseudo-alargamento das articulações SI. Elas são identificadas com maior frequência na porção cartilaginosa da articulação.

1.5.1.2.3 Lipossubstituição

A lipossubstituição das superfícies ósseas subcondrais das articulações SI são identificadas como hipersinal nas sequências pesadas em T1, nos planos coronal ou axial. Este achado é inespecífico e muitas vezes indica áreas de inflamação prévia, sendo considerada por alguns autores como uma evolução natural das áreas de inflamação devido a esterificação dos ácidos lipídicos.

1.5.1.2.4 Anquilose

A anquilose das articulações SI é caracterizada por fusão das superfícies ósseas apostas formando pontes ósseas. Estas lesões são identificadas nas sequências ponderadas em T1, nos planos coronal ou axial, sendo por vezes, rodeadas por áreas de degeneração gordurosa.

1.5.2 Lesões da coluna vertebral

1.5.2.1 Lesões inflamatórias ativas

As lesões inflamatórias ativas da coluna vertebral são representadas por espondilite, espondilodiscite asséptica, artrite e entesite; e devem ser avaliadas nas sequências ponderadas em STIR ou T2 com supressão de gordura nos planos sagital ou axial.

1.5.2.1.1 Espondilite

A espondilite (Figura 3) é caracterizada pelo hipersinal da medular óssea em T2 com supressão de gordura ou STIR dos cantos vertebrais, adjacente à inserção do anel fibroso, visualizados no plano sagital. Os cantos vertebrais anteriores ou posteriores podem ser acometidos, sendo chamados de espondilite anterior e posterior, respectivamente. A espondilite anterior representa o equivalente a osteíte de Romanus histológica, classicamente descrita na radiografia convencional. Esta alteração é observada em 67% dos pacientes que apresentam espondiloartrite com especificidade de 81% se o hipersinal do canto vertebral for visualizado em 3 ou mais vértebras na ausência de osteófitos ou nódulos de Shrmol vertebrais. Quando

essas lesões são observadas em pacientes jovens (menos de 50 anos) a especificidade desse sinal chega a 97%. Quanto maior for a intensidade do sinal no canto vertebral, maior a especificidade do achado.

Figura 3 - Ressonância magnética da coluna lombar

Legenda: Plano sagital, sequências ponderadas em T1 (a), STIR (b) demonstrando hipersinal (setas brancas) nos cantos vertebrais anteriores caracterizando espondilite anterior. Note ainda, irregularidade dos cantos vertebrais anteriores de L3 a L5 na sequência ponderada em T1

Fonte: (figura retirada da página base e reproduzida com a permissão do ASAS – *www.ASAS-group.org*).

1.5.2.1.2 Espondilodiscite asséptica

A espondilodiscite asséptica é observada como um hipersinal em T2 com supressão de gordura ou STIR do platô vertebral, na junção entre a placa cartilaginosa e o disco intervertebral, local também considerado como uma êntese por alguns autores, melhor visualizado no plano sagital. A espondilodiscite asséptica, também conhecida por lesão de Anderson, é observada em 33% dos casos apresentando especificidade de 59%.

1.5.2.1.3 Artrite interapofisária

A artrite interapofisária é caraterizada por hipersinal em T2 com supressão de gordura ou STIR das superfícies articulares apostas, podendo estar associada a derrame articular ou espessamento sinovial, melhor visualizados no plano sagital ou axial. Na maior parte das vezes, a extensão do edema para os pedículos correspondentes ou partes moles periarticulares pode ser encontrada. Este achado apresenta especificidade de 87%.

1.5.2.1.4 Artrite costovertebral e costotransversa

As artrites costovertebral e costotransversa são caracterizadas por hipersinal em T2 com supressão de gordura ou STIR, das superfícies articulares apostas, podendo estar associado a derrame articular ou espessamento sinovial, melhor visualizados no plano sagital ou axial. Este achado pode estar associado ou não a extensão do edema para os pedículos, para a face posterior dos corpos vertebrais, para as costelas correspondentes ou partes moles periarticulares. Assim como a artrite interapofisária, ele também apresenta especificidade de 87%.

1.5.2.1.5 Entesite dos ligamentos espinhais

A entesite dos ligamentos espinhais é caracterizada por hipersinal em T2 com supressão de gordura ou STIR, nos sítios de inserção ligamentar interespinhoso ou supraespinhoso e, bem menos frequentemente, dos ligamentos amarelos, melhor visualizados no plano sagital. Este achado pode estar associado ou não a extensão do edema para os pedículos ou partes moles adjacentes, e assim como as artrites interapofisária e costovertebral, também apresenta especificidade de 87%, no caso da entesite do ligamento interespinhoso.

1.5.1.2 Lesões estruturais

As lesões estruturais da coluna vertebral são representadas por sindesmófitos, lipossubstituição e anquilose; e devem ser avaliadas nas sequências ponderadas em T1 nos planos sagital.

1.5.1.2.1 Sindesmófitos

Os sindesmófitos são caracterizados por formações ósseas finas nos cantos vertebrais, de orientação vertical, localizadas nas porções periféricas dos discos intervertebrais, que mais comumente são simétricos e bilaterais, determinando fusão dos cantos vertebrais e discos intervertebrais. Essas alterações são melhor visualizadas nas sequências ponderadas em T1 nos planos sagital e por vezes coronal. Quando essas construções ósseas apresentam-se grosseiras, irregulares, assimétricas e com bases de implantação ampla nos cantos vertebrais, elas são consideradas pseudo-sindesmófitos, sendo mais frequentemente relacionadas com outras formas de espondiloartropatias, como a artrite psoriásica.

1.5.1.2.2 Lipossubstituição vertebral

A lipossubstituição dos cantos vertebrais são identificadas como hipersinal nas sequências pesadas em T1, nos planos sagital e por vezes coronal. Este achado, assim como a lipossubstituição subcondral das articulações SI é inespecífico e muitas vezes indica áreas de inflamação prévia, sendo considerada por alguns autores como uma evolução natural das áreas de inflamação devido a esterificação dos ácidos lipídicos. Ele pode ser observado também nas superfícies ósseas apostas das articulações interapofisárias, costovertebrais e costotransversas.

1.5.1.2.3 Anquilose

A anquilose discal ou das articulações interapofisárias, costovertebrais e costotransversas é caracterizada por fusão das superfícies ósseas apostas formando pontes ósseas. Estas lesões são identificadas nas sequências ponderadas em T1, nos plano sagital ou axial com a mesma intensidade de sinal da medular óssea adjacente, sendo por vezes, rodeadas por áreas de degeneração gordurosa.

1.5.3 Ressonância magnética positiva

1.5.3.1 Articulações sacro-ilíacas

Atualmente o diagnóstico das espondiloartrites se apoia na soma dos achados clínicos àqueles encontrados nos exames de imagem. A RM das articulações SI quando dita positiva caracteriza que existe sacroileíte e eleva de

forma expressiva o valor preditivo positivo dos critérios de classificação para EpA axiais proposto pelo ASAS (Rudwailet et al., 2009b).

Definem-se lesões inflamatórias ativas (“RM positiva”) a presença de edema medular ósseo subcondral ou osteíte nas articulações sacroilíacas. A presença de capsulite, entesite ou sinovite como achados isolados, apesar de sugestivos, não são suficientes para o diagnóstico de sacroileíte.

Achados positivos na RM são caracterizados por edema medular ósseo, definido como hipersinal nas sequências ponderadas em STIR ou pela osteíte, que representa a impregnação de gadolíneo pela medular óssea, observado nas sequências ponderadas em T1 com supressão de gordura. Estes achados devem ser encontrados na superfície subcondral das articulações SI sendo muito sugestivos de inflamação nas EpA, embora não sejam patognomônicos.

Para que o hipersinal da medular óssea caracterize uma RM, dita positiva, é necessário que pelo menos dois focos sejam identificados no mesmo exame de RM. Caso apenas um foco de hipersinal seja visualizado, será necessário identificá-lo em pelo duas imagens consecutivas para que a RM seja considerada positiva segundo o ASAS.

Lesões estruturais também podem ser observadas na RM como esclerose subcondral, erosões, anquilose e depósitos subcondrais de gordura, refletindo alterações inflamatórias prévias, no entanto sem representar critério para RM positiva.

1.5.3.2 Coluna vertebral

Na coluna vertebral várias são as alterações inflamatórias possivelmente observadas à RM em um paciente com diagnóstico de EpA. Diferentemente das SI, não há um consenso que defina quando deve ser considerada positiva a RM da coluna. Foi sugerido no entanto pelo grupo de estudos ASAS/OMERACT (Outcome Measures in Rheumatology) (Hermann et al., 2012) que o achado de espondilite anterior ou posterior, quando presente em pelo menos três ou mais cantos vertebrais

num mesmo paciente é suficientemente específico para o diagnóstico de EpAnR, desde que não haja evidência de degeneração discal ou dos platôs vertebrais em correspondência, mesmo em um indivíduo com RM de SI normais. Essa possibilidade ficou demonstrada num estudo onde a inflamação espinhal foi observadas em quase metade de uma coorte de pacientes holandeses ditos com EpAnR na opinião de um grupo de *experts*, apesar da ausência de achados de RM nas articulações SI (van der Heijde et al., 2014).

1.6 **Acompanhamento**

O acompanhamento do paciente com EpAnR é em grande parte derivado daquele tradicionalmente feito para EA (van der Heijde et al., 1999). Devem ser avaliados sequencialmente função, dor, mobilidade da coluna, qualidade de vida global, número de articulações inflamadas, entesites, rigidez matinal, reagentes de fase aguda e fadiga. Isso é feito através da história, exame clínico, métrica e métodos de imagem.

Existem índices que são utilizados para avaliação da atividade da doença e da função nos pacientes com espondiloartrite. O Bath Ankylosing Spondylitis Disease Activity Index (BASDAI) (Garret et al., 1994; Cusmanich et al., 2006) e o Ankylosing Spondylitis Disease Activity Score (ASDAS) (Lukas et al., 2009) são empregados para medição da atividade da doença e o Bath Ankylosing Spondylitis Functional Index (BASFI) para acompanhar a função (Calin et al., 1994; Cusmanich et al., 2006). O Bath Ankylosing Spondylitis Metrology Índex (BASMI) (Jenkinson et. al., 1994) é utilizado para avaliação da métrica e mobilidade evolutiva dos pacientes.

O BASDAI é um índice que apesar de representar uma medida subjetiva da atividade da doença, demonstrou-se válido e reprodutível, sendo amplamente utilizado atualmente. Esse índice leva em consideração a avaliação subjetiva do paciente da fadiga, dor no esqueleto axial, dor ou edema das articulações periféricas, dor na topografia das principais enteses e rigidez matinal, realizada numa escala numérica visual de 1 a 10, num questionário que contém 6 perguntas. O cálculo do BASDAI é feito através da média dos valores numéricos das respostas 5 e 6, somado aos valores numéricos das respostas de 1 a 4, dividido por 5. Valores

de 0 a 3,9 são considerados sem atividade inflamatória e valores de 4 a 10 são considerados como atividade inflamatória.

O ASDAS é um escore que avalia atividade, muito útil no acompanhamento e avaliação da remissão da doença. Valores menores que 1,3 são considerados como doença inativa, valores entre 1,3 a 2,0 apresentam atividade leve a moderada, valores entre 2,1 a 3,5 apresentam atividade da doença classificada como alta e valores maiores que 3,5 atividade muito alta. Utiliza-se uma escala numérica visual de 1 a 10, levando em consideração a avaliação subjetiva da dor das colunas e bacia (pergunta 2 do BASDAI), a avaliação subjetiva feita pelo paciente da atividade da doença na última semana, dor ou edema das articulações periféricas (pergunta 3 do BASDAI), duração da rigidez matinal (pergunta 6 do BASDAI), valor da proteína C reativa ou VHS. O cálculo do ASDAS é feito através da seguinte fórmula:

ASDAS = (0.113 x valor numérico da avaliação feita pelo paciente da atividade da doença na última semana) + (0.293 x raiz quadrada do valor do VHS) + (0.086 x valor numérico da avaliação feita pelo paciente da dor ou edema das articulações periféricas) + (0.069 x valor numérico da avaliação feita pelo paciente da duração da rigidez matinal) + (0.079 x valor numérico da avaliação feita pelo paciente da dor das colunas e bacia)

O BASFI é um índice que avalia a função nos pacientes com espondiloartrite numa escala numérica visual de 1 a 10, num questionário que contém 10 perguntas. Este índice leva em consideração atividades rotineiras como vestir-se, pegar objetos do chão, levantar-se de uma cadeira sem ajuda das mãos, levantar-se do chão sem ajuda de outras pessoas, ficar de pé por 10 minutos sem desconforto, subir 10 a 15 degraus, olhar para os lados sem precisar virar todo o corpo, realizar atividade física semanal. O cálculo do BASFI é feito através da média dos valores numéricos das respostas das perguntas de 1 a 10. Valores acima de 5 indicam função prejudicada.

O BASMI realiza, com o examinador utilizando-se de uma fita métrica, as seguinte medições: flexão lateral, distância trago-parede, distância intermaleolar, teste de Schober modificado e rotação cervical. Essas medidas aferidas devem ser lançadas em um escala e pontuadas de um até dez e depois somadas, para um total entre zero até 50. Quanto maior este numero, maior o comprometimento da mobilidade do paciente.

1.7 **Tratamento**

O tratamento das EpA axiais deve ser individualizado segundo as manifestações apresentadas por cada paciente (doença axial, periférica ou extra-articular), sua intensidade, estado clínico geral, idade, comorbidades e sequelas já presentes. O manejo ideal é a associação de medidas físicas (fisioterapia), educação sobre a doença e exercícios físicos regulares, além das terapias medicamentosas. Os anti-inflamatórios não esteroidais (AINEs) constituem a primeira linha de drogas a serem utilizados para controle da doença. Analgésicos são úteis no tratamento da dor e infiltrações com corticóides podem ser avaliadas em casos específicos. As drogas anti-reumáticas tradicionalmente empregadas para artrite reumatóide não se mostraram eficazes nas EpA axiais e não devem ser utilizadas, exceto para sintomas articulares periféricos. Os inibidores de fator de necrose tumoral alfa são a opção terapêutica quando outros métodos falharem, sendo a cirurgia (p. ex. artroplastia de quadril) potencial tratamento para casos refratários já com dano estabelecido (Zochling J et al., 2006).

Tendo em vista que o desenvolvimento de novas terapias para espondilite anquilosante vem progredindo com eficácia e segurança crescente, faz-se necessário o diagnóstico mais precoce em todos os pacientes onde essas terapias possam ser empregadas. O uso de RM para identificar sacroileíte precoce em um doente com EpAnR já é realidade, porém aqueles supostos pacientes com lesões apenas em coluna vertebral inicialmente continuam privados de intervenção médica devido ausência de critérios de classificação que os incluam entre os indivíduos a serem tratados.

2 **JUSTIFICATIVA**

As espondiloatrites são um grupo de doenças inflamatórias crônicas com características genéticas, fisiopatológicas, clínicas e radiológicas semelhantes. Juntas atingem uma prevalência elevada entre as doenças reumáticas. Apesar de existirem formas brandas, as formas graves geram consequências deletérias para os pacientes seja pela evolução da doença em si, seja pelo tratamento com imunossupressores.

Recentemente, estudos vêm mostrando ser possível realizar o diagnóstico dessas doença precocemente fazendo uso da RM (Rudwaleit et al., 2004). O envolvimento inflamatório da coluna vertebral dos pacientes portadores de EpAnR gera impacto na qualidade de vida do paciente e traz a possibilidade de futuro dano estrutural com consequente perda de função. Do número total de pacientes com EpAnR, em média, 10% evoluem a cada dois anos para casos de EA, de forma que nestes casos a EpAnR pode ser considerada uma forma precoce de EA. No entanto não há critérios que permitam identificar quais pacientes sofrerão esta evolução de EpAnR para EA (Poddubny et al., 2011). Apesar dos avanços na avaliação por imagem através de RM das articulações SI com intuito do diagnóstico precoce, a coluna vertebral é frequentemente negligenciada nos pacientes com dor lombar inflamatória, inclusive não fazendo parte dos critérios classificatórios do ASAS para EpAnR. Atualmente discute-se a necessidade de inclusão ou não dos achados de coluna vertebral neste critério de classificação, já que entende-se que mesmo que numa menor proporção, alguns pacientes com EpAnR apresentam apenas alterações nas imagens de coluna, mas não nas SI (Reveille et al., 2013). A miscigenação no Brasil e as diferenças genéticas para com a população européia (principalmente em relação à menor freqüência do alelo HLA-B27) se expressam clinicamente com pacientes apresentando formas mistas de acometimento (espondilite axial com entesite e/ou artrite periférica) mais frequentemente do que forma axiais puras dos estudos europeus (Skare et al., 2012). Considerando que a expressão clínica dos brasileiros parece ser diferente dos pacientes europeus ou americanos, que os achados de imagem à RM de coluna espinhal também podem ser diferentes e que não existem publicações descrevendo os achados inflamatórios na coluna vertebral nesta população, desenvolvemos o presente estudo.

3 **OBJETIVOS**

3.1 **Objetivo principal**

Identificar se existem sinais de espondilite através de RM de coluna vertebral em pacientes com lombalgia inflamatória sem sacro-ileíte radiológica.

3.2 **Objetivo secundário**

Caracterização clínica, laboratorial, da capacidade funcional e da mobilidade axial no grupo de pacientes com lombalgia inflamatória sem sacro-ileíte radiológica estudado.

4 PACIENTES E MÉTODOS

4.1 Delineamento do estudo

Esse é um estudo observacional transversal com amostragem de conveniência.

4.2 Pacientes de estudo

Os pacientes foram selecionados dentre aqueles encaminhados por reumatologistas para investigação de EpAnR no ambulatório de reumatologia da Santa Casa da Misericórdia do Rio de Janeiro (SCMRJ).

Foram incluídos pacientes com idade entre 18 a 45 anos, que apresentavam dor lombar inflamatória, pelo período mínimo de 3 meses, segundo os critérios de classificação do ASAS para dor lombar inflamatória (Sieper et al., 2009b) (APÊNDICE C). As inclusões foram sequenciais, de acordo com a data de chegada do paciente ao serviço de reumatologia da SCMRJ, durante o período de realização do estudo. Após orientações sobre os objetivos da pesquisa os pacientes assinaram o termo de consentimento livre e esclarecido (TCLE aprovado pelo Comitê de Ética e Pesquisa HUPE/UERJ – APÊNDICE A).

Foram excluídos todos aqueles que apresentavam alterações das articulações SI à radiografia de bacia compatíveis com EA (graus III / IV unilateral ou II bilateral segundo o critério de Nova York de 1984 – APÊNDICE C), que não puderam ser submetidos a exames de RM pela presença de contra-indicações ao método (p. ex. portadores de marcapasso cardíaco, clips cerebrais metálicos ou implantes cocleares) ou não toleraram o exame, em uso de medicamentos anti-fator de necrose tumoral alfa, portadores de outras doenças reumáticas e pacientes que foram previamente submetidos a procedimentos cirúrgicos nas colunas ou articulações SI ou que não concordaram em participar ou não assinaram o TCLE.

4.3 **Avaliação Clínica**

Os indivíduos foram submetidos a entrevista com questionário semi-estruturado denominado “ficha clínica” (APÊNDICE B) e a exame físico, onde foram aplicados os índices BASDAI, BASFI, BASMI e o ASDAS em todos os pacientes pelo mesmo reumatologista no mesmo semana da realização dos exames de RM.

4.4 **Análise laboratorial**

Foi coletada amostra de sangue para determinação da velocidade de hemossedimentação pelo método de Westergren, para medição da proteína C reativa por nefelometria e pesquisa do haplotipo HLA–B27 por técnica de reação de cadeia da polimerase (genotipagem de HLA-B27 por PCR em tempo real, utilizando-se agente fluorescente SYBR Green I, Bio-Rad Laboratórios Brasil Ltda, São Paulo, Brazil).

Os exames laboratoriais foram realizados no laboratório de análises clínicas da SCMRJ.

4.5 **Avaliação radiológica**

Foram realizados exames de radiografia simples panorâmica em incidência ântero-posterior de bacia em todos os pacientes, com preparo intestinal prévio (orientação para uso de duas drágeas de bisacodil de cinco miligramas às 17h da véspera do exame).

Foram realizadas RM das colunas cervical, dorsal, lombar e articulações sacroilíacas utilizando bobinas apropriadas para cada segmento (MAGNETOM Avanto 1.5T, Siemens, EUA). Os exames dos três segmentos das colunas e das articulações SI foram adquiridos no mesmo dia, em todos os casos.

Nas colunas, as imagens foram adquiridas em 2 etapas, utilizando-se Field of view (FOVs) do mesmo tamanho: o primeiro contendo a coluna cervical e a maior parte da coluna dorsal; e o segundo, contendo a porção inferior da coluna dorsal e a coluna lombar. Foram obtidas 12 a 15 imagens no plano sagital, com 4mm de espessura, nas sequências ponderadas em T1 (TR 517-618 msec e TE 13 msec) e STIR (TR 2,7-3,1 msec e TE 38-61 msec e tempo de inversão de 140 msec). A quantidade de imagens obtidas no plano sagital permitiram a avaliação dos elementos arco posterior das vertebras em todos os pacientes, como processos espinhosos, articulações interapofisárias e costovertebrais. Foram também obtidas 90 imagens no plano axial com 4 mm de espessura na sequências ponderadas em T2 com supressão de gordura (TR 789-831 msec e TE 21-29 msec) estendendo-se de C2 a S1.

Nas articulações SI, foram obtidas 12 a 20 imagens com 4 mm de espessura, nas sequências ponderadas em T1 (TR 517-618 msec e TE 13 msec) e STIR (TR 2,7-3,1 msec e TE 38-61 msec e tempo de inversão de 140 msec), nos planos coronal e axial oblíquos orientados em relação ao maior eixo do sacro nas imagens sagitais obtidas da coluna lombar.

4.6 **Análise das imagens**

As imagens de RM foram avaliadas por dois radiologistas especializados no sistema musculoesquelético, com respectivamente 12 e 7 anos de experiência, após sessões de padronização preliminar das lesões, segundo os critérios do Spondyloarthritis Research Consortium of Canada Magnetic Ressonance Imaging índex (SPARCC) (Maksymowych et al.,2005).

Os exames de todos os pacientes foram avaliados no mesmo dia, independentemente, pelos dois radiologistas, que desconheciam dados clínicos ou laboratoriais obtidos sobre os pacientes.

Um dos radiologistas realizou uma segunda leitura das imagens para a avaliação da correlação intraobservador, sendo o tempo decorrido entre as duas leituras maior de 1 mês.

4.6.1 Articulações sacroilíacas

Segundo os critérios do SPARCC, para avaliação das imagens, cada articulação SI foi dividida em quatro quadrantes: superior direito, superior esquerdo, inferior direito e inferior esquerdo.

Os dois leitores, em consenso, selecionaram 6 imagens coronais consecutivas que melhor representavam as lesões de cada paciente. Cada imagem coronal foi pontuada segundo a presença de hipersinal nas sequências pesadas em STIR da medular óssea subcondral sacral e ilíaca, em cada um dos quatro quadrantes supracitados, de acordo com o seguinte critério: sinal aumentado na medular óssea subcondral recebeu pontuação 1 e sinal normal recebeu pontuação 0.

Além disso, as articulações que apresentavam sinal marcadamente hiperintenso nas sequências ponderadas em STIR (semelhante a intensidade de sinal do líquido) ou extensão do hipersinal da medular óssea por mais de 1 cm em relação à superfície articular sacral ou ilíaca, receberam 1 ponto adicional para cada quadrante que apresentasse uma dessas características.

Desse modo, a pontuação máxima para uma única imagem coronal foi 12 pontos, sendo 8 pontos relativos ao hipersinal da medular óssea subcondral sacral e ilíaca nos quatro quadrantes; e 4 pontos relativos a intensidade de sinal ou a extensão do hipersinal subcondral por quadrante. Uma vez que 6 imagens coronais consecutivas foram pontuadas, a pontuação máxima por paciente foi de 72 pontos.

Figura 4 - Esquema indicativo da cotação SPARCC para as articulações sacroilíacas

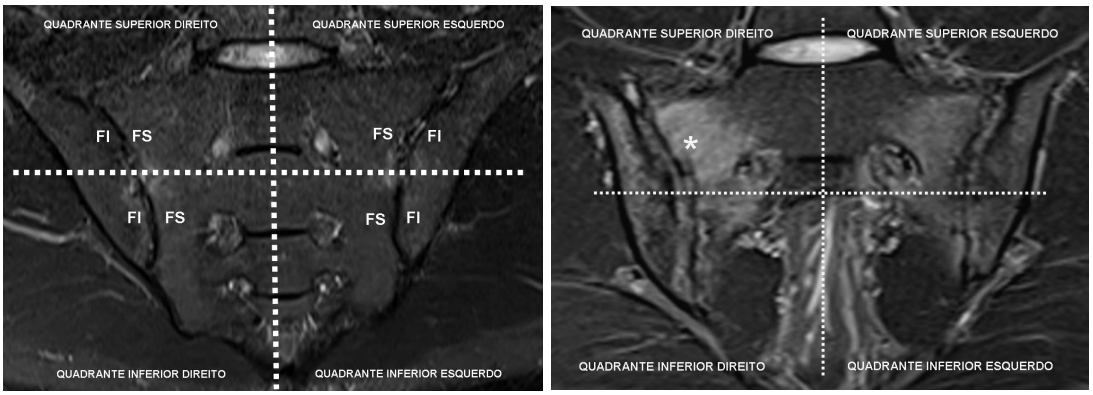

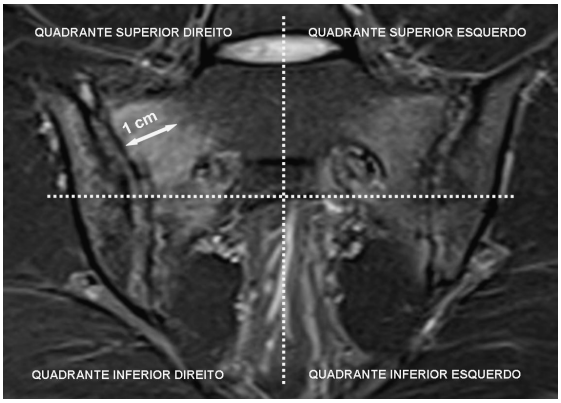

Legenda: a) Cada uma das seis imagens coronais consecutivas das articulações sacroilíacas foi dividida em quatro quadrantes (linhas brancas pontilhadas): superior direito, superior esquerdo, inferior direito e inferior esquerdo. Cada quadrante foi pontuado segundo a presença de hipersinal nas sequências pesadas em STIR da medular óssea subcondral das faces sacral (FS) e ilíaca (FI), de acordo com o seguinte critério: sinal aumentado na medular óssea subcondral recebeu pontuação 1 e sinal normal recebeu pontuação 0. Os quadrantes que apresentavam sinal marcadamente hiperintenso nas sequências ponderadas em STIR (asterisco na face ilíaca do quadrante superior direito em b) ou extensão do hipersinal da medular óssea por mais de 1 cm profundamente em relação à superfície articular (face ilíaca do quadrante superior direito em c), nas faces sacral ou ilíaca da articulação, receberam ainda 1 ponto adicional

Fonte: (figura retirada da página base e reproduzida com a permissão do ASAS – *www.ASAS-group.org*).

4.6.2 Coluna vertebral

Foram considerados altamente sugestivos de EpAnR exames de RM de coluna vertebral evidenciando osteíte de três ou mais cantos vertebrais (espondilite) anteriores ou posteriores, sendo necessário o sinal normal do disco próximo àquele canto. Embora não aprovada como critério pelo ASAS como útil para classificação de EpAnR, essa definição de osteíte vertebral/espondilite foi considerada válida como “coluna positiva” segundo o grupo de estudo ASAS/OMERACT para RM em EpA axiais, especialmente neste grupo etário (<45 anos) onde as alterações degenerativas da coluna tem pequeno papel no diagnóstico diferencial.

4.7 **Análise Estatística**

A análise descritiva foi usada para descrever as características gerais da população em estudo. A verificação da normalidade de distribuição foi feita pelo

teste de Kolgomorov e Smirnov. Foi usado o teste t de Student para médias das variáveis com distribuição normal. O teste de Mann-Whitney foi usado para as variáveis que não apresentaram distribuição normal. As variáveis categóricas foram analisadas pelos testes do qui-quadrado com correção de Yates quando necessário. Considerou-se $p < 0,05$ como significância estatística. As análises foram realizadas no software Statistica 8.0 (StatSoft. Inc. Tulsa, USA).

Para os resultados radiológicos foi realizada análise estatística através do teste T-student e do método de correlação de Pearson, a fim de padronizar a amostra e realizar a correlação intra e interobservador. Foi considerado um valor de $p<0,05$ para significância estatística.

4.8 **Apoio Financeiro**

Este projeto recebeu apoio do serviço de reumatologia SCMRJ para realização dos exames laboratoriais acima descritos e da Abbvie Indústria Farmacêutica do Brasil para a realização dos exames de RM, sem que tenha havido qualquer interferência no desenho do estudo e na análise dos resultados encontrados.

4.9 **Registro e Aprovação**

Este projeto recebeu aprovação pelo comitê de ética e pesquisa UERJ/HUPE com o número CAAE: 21749613.0.000.5259, em 06/11/2013.

5 **RESULTADOS**

Neste estudo foram incluídos 32 pacientes dentre os 60 encaminhados para investigação. Foram excluídos 10 indivíduos cujas características clínicas da lombalgia não preenchiam os critérios ASAS para lombalgia inflamatória, 15 cuja idade era superior a 45 anos, um cuja idade era menor que 18 anos, um que havia realizado cirurgia de coluna lombar com implante de material metálico incompatível com realização de RM e um que não tolerou a realização do exame devido claustrofobia.

Os pacientes selecionados foram alocados em dois grupos de acordo com a presença de sacro-ileíte à RM seguindo os critérios ASAS. No grupo com SI positiva haviam 18 pacientes com média de idade (+ DP) de 31,1 (+7), sendo 13 homens e 11 brancos (autodeclaração). No grupo sem SI positiva haviam 14 pacientes, sendo que 3 não apresentavam lesões vertebrais sugestivas de espondilite de acordo com o ASAS/OMERACT. O grupo constituído por 11 pacientes incluiu portanto todos os que não apresentavam SI positiva à RM, mas tinham achados sugestivos de espondilite à RM. Este tinha média de idade de 32,9 (+8,5), sendo 5 homens e 6 brancos. Não houve diferença entre os pacientes de cada grupo quanto ao tempo de dor lombar, escolaridade, uso de AINE e presença do HLA-B27 (tabela 1).

Tabela 1 – Aspectos Clínicos e sócio-demográficos

	SI POSITIVA (n = 18)	**SI NEG/COL POS (n = 11)**	**p-VALOR**
IDADE (± DP)	30,1 (± 7)	32,9 (± 8,5)	0,35*
ETNIA			
Branca	66,6% (11)	54,5% (6)	
Negra	0	9,0% (1)	
Parda	33,4% (7)	36,3% (4)	0,40**

	SI POSITIVA (n = 18)	SI NEG/COL POS (n = 11)	p-VALOR
DURAÇÃO DOS SINTOMAS - anos (± DP)	2,98 (± 0,5)	3,4 (± 1)	0,61*
GÊNERO MASCULINO	72,2% (13)	45,4% (5)	0,14**
ESCOLARIDADE			
Primária	16,6% (3)	36,3% (4)	
Média	50,0% (9)	36,3% (4)	
Superior	33,3% (6)	27,2% (3)	0,29**
AINEs ATUAL	77,7% (14)	36,3% (4)	0,06**
HLA-B27 POSITIVO	61,1% (11)	45,4% (5)	0,31**

SI – Articulação sacro-ilíaca. NEG – Ngativo. POS - Positivo. COL - Coluna. AINEs - Anti-inflamatório não esteroidal. HLA B27 - Human Leukocyte Antigen B27 (antígeno leucocitário humano)
** teste t de student*
*** qui-quadrado*

Os pacientes alocados em cada grupo não eram diferentes quanto a características clínicas incluindo mobilidade, função e atividade de doença quando aplicados os índices compostos (tabela 2).

Tabela 2 - Características da doença

	SI positiva	SI negativa	p Valor
ASDAS VHS (± SD)	2,85 (± 1,25)	3,38 (± 0,85)	0,28*
MASES (± SD)	3,5 (± 3,4)	5,9 (± 4,2)	0,13***
BASDAI (± SD)	5,25 (± 3,7)	6,3 (± 2,1)	0,27*
BASFI (± SD)	4,31 (± 2,5)	6,4 (± 2,8)	0,13*

	SI positiva	SI negativa	p Valor
BASMI (± SD)	1,58 (± 1,0)	2,6 (± 1,8)	0,08*
EXTRA-ARTICULAR ±	27,7% (5)	27,2% (3)	0,97**
ENTESITE ±	44,4% (8)	18,1% (2)	0,29**
ARTICULAÇÃO PERIFÉRICA ±	38,8% (7)	63,6% (7)	0,36**

SI – Articulação sacro-ilíaca. VHS - Velocidade de hemossedimentação. ASDAS - Ankylosing Spondylitis Disease Activity Score. MASES - Maastricht Ankylosing Spondylitis Enthesitis Score. BASDAI - Bath Ankylosing Spondylitis Disease Activity Index. BASFI - Bath Ankylosing Spondylitis Functional Index. BASMI - Bath Ankylosing Spondylitis Metrology Index.
** teste t de student*
*** qui-quadrado*
**** Mann-Whitney*

Dentre os 32 pacientes selecionados, 18 (56,2%) apresentavam evidência de inflamação nas articulações SI na RM (escore SPARCC > 2) e 14 (43,7%) não apresentavam inflamação (escore SPARCC < 2). Dentre esses últimos, 11 (34,3% do total de pacientes ou 78,5% dentre os 14 com articulações SI negativa) tinham três ou mais cantos vertebrais positivos (espondilite) em coluna vertebral e 3 (9,5%) não apresentavam nenhum critério de positividade nem na coluna, nem nas articulações SI.

Todos os pacientes incluídos nesta análise (com e sem sacroileíte à RM) apresentavam osteíte de coluna com lesões inflamatórias de canto vertebral (tabela 3), sem que tenha havido diferença quanto ao número de lesões para cada grupo de pacientes (p>0,05).

Tabela 3 - Achados de Ressonância Magnética

	SI positiva	SI negativa	p-valor*
CV CERVICAIS	4 (±4)	2,81 (± 2,6)	0,28
CV DORSAIS	7 (± 5)	5,36 (± 6,7)	0,47
CV LOMBARES	3 (± 3)	2,54 (± 3,5)	0,53
SPARCC SI	9	0	

SI – Articulações sacro-ilíacas. CV – Cantos vertebrais. SPARCC - Spondyloarthritis Research Consortium of Canada (Score)
** teste t de student*

A análise intraobservadores foi concordante para o escore SPARCC das articulações SI (p=0,88) e para o número de lesões da coluna vertebral (p= 0,96 para a coluna cervical, p=0,86 para a coluna dorsal e p=1 para coluna lombar).

6 **DISCUSSÃO**

Neste estudo observamos que três quartos (78,5%) dos pacientes com lombalgia inflamatória sem sacroileíte à RM, apresentavam sinais de inflamação identificados como osteíte em cantos vertebrais nos diferentes segmentos da coluna. Esses resultados vêm reforçar o conceito recentemente formulado quanto à potencial ampliação das áreas de investigação com RM nos casos suspeitos de espondiloartrite. Neste contexto e com o objetivo de também permitir o diagnóstico em fases mais precoces, a inclusão da RM de SI como instrumento usual na investigação de pacientes com lombalgia inflamatória (Boonen et al., 2015) sem sacroileíte radiográfica já havia representado um grande avanço na prática clínica, incluindo a possibilidade de diagnóstico e terapêutica apropriada com maior precocidade.

Existem até o momento, poucos estudos que tenham avaliado o acometimento inicial de outros segmentos da coluna vertebral além das articulações sacri-ilíacas nesses pacientes. Van der Heijde e colaboradores (van der Heijde et al., 2014) investigaram a presença de inflamação vertebral em 185 pacientes com EpAnR ativa (BASDAI elevado e dor inflamatória) com e sem sacro-ileíte à RM e encontraram osteíte vertebral em 48% destes pacientes. Por outro lado, não parece haver consenso sobre o significado dessas imagens para o diagnóstico de pacientes com formas iniciais de espondiloartrites, uma vez que em outro estudo que incluiu 130 pacientes com EpAnR, a combinação de achados de osteíte vertebral com os de sacro-ileíte à RM não aumentou sensibilidade e especificidade para este diagnóstico em comparação ao emprego das imagens apenas de SI (Weber et al., 2015).

Dentre a população incluída no presente estudo, foram selecionados pacientes com idade (média=31 anos) e manifestações clínicas (lombalgia inflamatória) típicas das EpA axiais (Khan et al., 2003; Klitz et al., 2012). Ao mesmo tempo, as características étnicas e positividade do HLA B27, também foram semelhantes às relatadas no registro brasileiro de espondiloartrites (Skare et al., 2012), o que nos permite admitir que os pacientes incluídos aqui poderiam possivelmente ser classificados como espondiloartrite axial não radiográfica.

Neste estudo, o tempo médio de duração dos sintomas de três anos que encontramos nos dois grupos investigados foi três vezes menor que a média do número de anos que ocorre entre o início dos sintomas e o diagnóstico de espondilite anquilosante (Rudwailet et al., 2009) e semelhante ao descrito por outros autores para as formas de EpA axial não radiográfica precoce (van Onna et al., 2015). É interessante observar que o grupo de pacientes com EpA axial com SI à RM fazia uso mais frequente de AINE do que os sem SI, ainda que não tenha havido diferença estatisticamente significativa, possivelmente devido ao pequeno número de casos incluídos.

Nos pacientes analisados neste estudo, os índices de atividade de doença e métrica aplicados foram os tipicamente encontrados na avaliação dos pacientes com EA e também empregados na prática clínica na avaliação das EpAnR (Cusmanich et al., 2006), ainda que não efetivamente validados para essa condição. Os resultados foram comparáveis aos relatados por outros autores (Boonen et al., 2015; Klitz et al., 2012; Sampaio-Barros et al., 2001), reforçando a semelhança clínica e possivelmente também a severidade do acometimento inflamatório dos casos incluídos neste estudo.

Os achados do presente estudo reforçam a necessidade de darmos atenção a outros segmentos vertebrais durante a investigação de pacientes com manifestações clínicas de espondiloartrites, cujas imagens à RM (ausência de sacroileite), não permitam classificação por imagem de EpAnR. À semelhança de van de Heijde, nós também encontramos um número significativo de casos com três ou mais cantos inflamatórios vertebrais (espondilite anterior ou posterior) em mais de um terço dos indivíduos com lombalgia inflamatória independentemente da presença de SI à RM. A média de 3,6 cantos vertebrais inflamatórios por paciente que encontramos nos casos estudados sem SI à RM, está de acordo com o sugerido pelo ASAS/OMERACT como suficientemente específico para as EpAnR, dentro do contexto clínico adequado (Hermann et al., 2012).

Esse estudo apresenta limitações. Primeiramente, reconhecemos que o pequeno número de pacientes e o desenho transversal não possibilita estabelecer se essas alterações são preditivas de uma evolução para uma forma precoce de EpAnR. A ausência de um grupo controle assintomático ou com lombalgia mecânica impossibilita estabelecermos a especificidade das lesões vertebrais descritas para o diagnóstico de EpAnR, porém salientamos este não era o propósito do estudo.

CONCLUSÕES

a) pacientes com lombalgia inflamatória sem sacro-ileíte radiográfica apresentam elevada frequência (90%) de lesões sugestivas de espondiloartrites em coluna vertebral à RM;

b) pacientes com lombalgia inflamatória sem sacro-ileíte à RM apresentaram elevada frequência (78,5%) de lesões sugestivas de espondiloartrites em coluna vertebral à RM;

c) os pacientes com lombalgia inflamatória sem sacro-ileíte radiográfica apresentaram manifestações clínicas e alterações nas medidas empregadas para avaliação funcional e de atividade de doença de pacientes com EA semelhantes à descritas na literatura para pacientes com EpAnR.

REFERÊNCIAS

1. Appel H, Kuhne M, Spiekermann S, Köhler D, Zacher J, Stein H, Sieper J, Loddenkemper C. Immunohistochemical analysis of hip arthritis in ankylosing spondylitis: evaluation of the bone-cartilage interface and subchondral bone marrow. Arthritis Rheum. 2006; 54(6):1805-13.

2. Boonen A, Brinkhuizen T, Landewe R, van der Heijde D, Severens JL. Impact of ankylosing spondylitis on sick leave, presenteeism and unpaid productivity, and estimation of the societal cost. Ann Rheum Dis 2010;69:1123–8.

3. Boonen et al., The burden of non-radiographic axial spondiloarthritis. Semarthrit. 2015; 44:556–562.

4. Brown MA, Laval SH, Brophy S, Calin A. Recurrence risk modelling of the genetic susceptibility to ankylosing spondylitis. Ann Rheum Dis. 2000; 59(11):883-6.

5. Brown MA, Worsworth BP, Reveille JD. Genetic of ankylosin spondylitis. Clin Exp Rheumatol. 2002; 20 (6 suppl 28): S43-S49.

6. Calin A, Garrett S, Whitelock H, Kennedy LG, O'Hea J, Mallorie P, Jenkinson T. A new approach to defining functional ability in ankylosing spondylitis: the development of the Bath Ankylosing Spondylitis Functional Index.J Rheumatol. 1994;21:2281-5.

7. Cusmanich KG: Validação para a língua portuguesa dos instrumentos de avaliação de índice funcional e índice de atividade de doença em pacientes com espondilite anquilosante. Dissertação de Mestrado em Ciências, Faculdade de Medicina da Universidade de São Paulo. Banco de Tese Capes, 2006.

8. Feldtkeller E, Bruckel J, Khan MA. Scientific contributions of ankylosing spondylitis patient advocacy groups. Curr Opin Rheumatol. 2000; 12(4):239-47.

9. Garrett S, Jenkinson T, Kennedy LG, Whitelock H, Gaisford P, Calin A. A new approach to defining disease status in ankylosing spondylitis: the Bath Ankylosing Spondylitis Disease Activity Index. J Rheumatol. 1994;21:2286-915.

10. Jenkinson TR, Mallorie PA, Whitelock HC, Kennedy LG, Garrett SL, Calin A. Defining spinal mobility in ankylosing spondylitis. The Bath AS Metrology Index. J Rheumatol. 1994 Sep;21(9):1694-8.

11. Lukas C, Landewé R, Sieper J, Dougados M, Davis J, Braun J et al. Development of an ASAS-endorsed disease activity score (ASDAS) in patients with ankylosing spondylitis. Ann Rheum Dis. 2009;68:18-24.

12. Helmick CG, Felson DT, Lawrence RC, Gabriel S, Hirsch R, Kwoh CK, Liang MH, Kremers HM, Mayes MD, Merkel PA, Pillemer SR, Reveille JD, Stone JH; National Arthritis Data Workgroup. Estimates of the prevalence of arthritis and other rheumatic conditions in the United States. Part I. Arthritis Rheum. 2008; 58(1):15-25.

13. Hermann KG, Baraliakos X, van der Heijde DM, Jurik AG, Landewé R, Marzo-Ortega H, Østergaard M, Rudwaleit M, Sieper J, Braun J; Assessment in SpondyloArthritis international Society (ASAS). Descriptions of spinal MRI lesions and definition of a positive MRI of the spine in axial spondyloarthritis: a consensual approach by the ASAS/OMERACT MRI study group. Ann Rheum Dis. 2012;71(8):1278-88.

14. Khan MA. Clinical features of ankylosing spondylitis. In: Hochberg M, et al., eds. Rheumatology. Section: Spondyloartropathies. Spain: Elsevier; 2003; 1161-1181.

15. Khan MA. Spondyloarthropaties. In: Hunder G (Ed.) ATLAS OF RHEUMATOLOGY. 4th Edition. Philadelphia PA: Current Medice 2005, pp. 151-180

16. Khan MA, Mathieu A, Sorrentino R, Akkoc N. The pathogenetic role of HLA-B27 and its subtypes. Autoimmun Rev. 2007; 6(3):183-9.

17. Kiltz U, Baraliakos X, Karakostas P, Igelmann M, Kalthoff L, Klink C, et al. Do patients with non-radiographic axial spondyloarthritis differ from patients with ankylosing spondylitis? Arthritis Care Res (Hoboken) 2012;64:1415–22.

18. Maksymowych W, Inman R, Salonen D, Lambert R. Spondyloarthritis research Consortium of Canada magnetic resonance imaging index for assessment of sacroiliac joint inflammation in ankylosing spondylitis. Arthritis Rheum 2005;53(5)703-9.

19. McGonagle D, Gibbon W, O'Connor P, Green M, Pease C, Emery P. Characteristic magnetic resonance imaging entheseal changes of knee synovitis in spondylarthropathy. Arthritis Rheum. 1998; 41(4):694-700.

20. Metzger AL, Morris RI, Bluestone R, Terasaki PI. HLA B27 in psoriatic arthropaty, Arthritis Rheum. 1975; 18: 111-115.

21. Poddubnyy D, Rudwaleit M, Haibel H, Listing J, Marker-Hermann E, Zeidler H, et al. Rates and predictors of radiographic sacroiliitis progression over 2 years in patients with axial spondyloarthritis. Ann Rheum Dis 2011;70:1369–74.

22. Poddubnyy D, Brandt H, Vahldiek J, Spiller I, Song IH, Rudwaleit M, et al. The frequency of non-radiographic axial spondyloarthritis in relation to symptom duration in patients referred because of chronic back pain: results from the Berlin early spondyloarthritis clinic. Ann Rheum Dis 2012;71:1998–2001.

23. Reveille J. A registry of ankylosing spondylitis registries and prospects for global interfacing. Curr Opin Rheumatol 2013; 25(4):468 - 76.

24. Rudwaleit M, van der Heijde D, Khan MA, Braun J, Sieper J. How to diagnose axial spondyloarthritis early. Ann Rheum Dis. 2004; 63(5):535-43.

25. Rudwaleit M, Khan MA, Sieper J. The challenge of diagnosis and classification in early ankylosing spondylitis: do we need new criteria? Arthritis Rheum. 2005; 52(4):1000-8.

26. Rudwaleit M, Haibel H, Baraliakos X, Listing J, Marker-Hermann E, Zeidler H, et al. The early disease stage in axial spondylarthritis: results from the German Spondyloarthritis Inception Cohort. Arthritis Rheum 2009a;60:717–27.

27. Rudwaleit M, van der Heijde D, Landewé R, Listing J, Akkoc N, Brandt J, Braun J, Chou CT, Collantes-Estevez E, Dougados M, Huang F, Gu J, Khan MA, Kirazli Y, Maksymowych WP, Mielants H, Sørensen IJ, Ozgocmen S, Roussou E, Valle-Oñate R, Weber U, Wei J, Sieper J. The development of Assessment of SpondyloArthritis international Society classification criteria for axial spondyloarthritis (part II): validation and final selection. Ann Rheum Dis. 2009b; 68(6):777-83.

28. Rudwaleit M, van der Heijde D, Landewé R, Akkoc N, Brandt J, Chou CT, Dougados M, Huang F, Gu J, Kirazli Y, Van den Bosch F, Olivieri I, Roussou E, Scarpato S, Sørensen IJ, Valle-Oñate R, Weber U, Wei J, Sieper J. The Assessment of SpondyloArthritis International Society classification criteria for peripheral spondyloarthritis and for spondyloarthritis in general. Ann Rheum Dis. 2011; 70(1):25-31.

29. Sampaio-Barros PD, Bertolo MB, Kraemer MH, Marques-Neto JF, Samara AM. Undifferentiated spondyloarthropathies: a 2-year follow-up study. Clin Rheu- matol 2001;20:201–6.

30. Schett G, Landewé R, van der Heijde D. Tumour necrosis factor blockers and structural remodelling in ankylosing spondylitis: what is reality and what is fiction? Ann Rheum Dis. 2007; 66(6):709-11.

31. Sieper J, Appel H, Braun J, Rudwaleit M. Critical appraisal of assessment of structural damage in ankylosing spondylitis: implications for treatment outcomes. Arthritis Rheum. 2008; 58(3):649-56.

32. Sieper J, Rudwaleit M, Baraliakos X et al. The Assessment of SpondyloArthritis international Society (ASAS) handbook: a guide to assess spondyloarthritis. Ann Rheum Dis. 2009a;68:1-44.

33. Sieper J, van der Heijde D, Landewe R, Brandt J, Burgos-Vagas R, Collantes-Estevez E, Dijkmans B, Dougados M, Khan M and M Leirisalo-Repo, et al. New criteria for inflammatory back pain in patients with chronic back pain: a real patient exercise by experts from the Assessment of Spondyloarthritis international Society (ASAS). Ann Rheum Dis. 2009b; 68(6). p.784-788.

34. Skare T.L. et. al, 2012. Ethnic Influence in Clinical and Functional Measures of Brazilian Patients with Spondyloarthritis. J Rheumatol 2012; 39(1):141-147.

35. Song IH, Hermann K, Haibel H, Althoff CE, Listing J, Burmester G, et al. Effects of etanercept versus sulfasalazine in early axial spondyloarthritis on active inflammatory lesions as detected by whole-body MRI (ESTHER): a 48-week randomised controlled trial. Ann Rheum Dis 2011;70:590–6.

36. Stolwijk C, Boonen A, van Tubergen A, Reveille JD. Epidemiology of spondyloarthritis. Rheum Dis Clin North Am 2012;38:441–76.

37. van der Liden S, Valkenburg HA, Cats A. Evaluation of diagnostic criteria for ankylosing spondylitis. A proposal for modification of the New York criteria. Arthritis Rheum 1984; 27: 361-8.

38. van der Heijde D, Calin A, Dougados M, Khan MA, van der Linden S. Bellamy N. Selection of Instruments in the Core Set for DC-ART, SMARD, Physical Therapy and Clinical Recording Keeping in Ankylosing Spondylitis. Progress Report of the ASAS Working Group Assessment in Ankylosing Spondylitis. J Rheumatol 1999; 26:951-4.

39. van der Heijde D. et al. Spinal Inflammation in the Absence of Sacroiliac Joint Inflammation on Magnetic Resonance Imaging in Patients With Active Nonradiographic Axial Spondyloarthritis. Arthritis Rheum Vol 2014; 66 (3): 667–673.

40. van Onna M, van Tubergen A, Jurik AG, van der Heijde D, Landewé R: Natural course of bone marrow oedema on magnetic resonance imaging of the sacroiliac joints in patients with early inflammatory back pain: a 2-year follow-up study. Scand J Rheumatol 44:129 -134, 2015.

41. Weber U, Zhao Z, Rufibach K, Zubler V, Lambert RGW, Chan SM, Østergaard M, Pedersen SJ, Maksymowych WP: Diagnostic Utility of Candidate Definitions for Demonstrating Axial Spondyloarthritis on Magnetic Resonance Imaging of the Spine. Arthritis Rheum 67(4), 924 - 933, 2015.

42. Zochling J, van der Heijde D, Burgos-Vargas R, Collantes E, Davis JC Jr, Dijkmans B, Dougados M, Géher P, Inman RD, Khan MA, Kvien TK, Leirisalo-Repo M, Olivieri I, Pavelka K, Sieper J, Stucki G, Sturrock RD, van der Linden S, Wendling D, Böh' H, van Royen BJ, Braun J; 'ASsessment in AS' international working group; European League Against Rheumatism. ASAS/EULAR recommendations for the management of ankylosing spondylitis. Ann Rheum Dis. 2006; 65(4):442-52.

APÊNDICE A - Termo de consentimento livre e esclarecido

Identificação através de ressonância magnética de espondilite em coluna vertebral de pacientes com lombalgia inflamatória sem sacro-ileíte radiológica

Você talvez possua uma doença conhecida como espondiloartrite e está sendo convidado participar de um projeto científico para avaliar um possível acomentimento de sua coluna vertebral.

Você será submetido a exame físico completo incluindo avaliação das articulações (juntas) e da coluna vertebral. Além disso, realizará exames de ressonância magnética da coluna e colherá amostras de sangue para exames laboratoriais. Responderá também a questionários sobre seus sintomas, sua qualidade de vida e capacidade funcional.

Você não é obrigado a participar deste estudo e poderá deixá-lo a qualquer momento mesmo depois de já ter concordado em participar, sem ter que fornecer qualquer razão para tal. Sua decisão não afetará seu direito à assistência médica nos mesmos moldes da que já vem recebendo. Não haverá custos ou benefícios financeiros ou ônus no tratamento ou para realização de consultas ou exames.

O médico pesquisador estará a sua disposição para esclarecer qualquer dúvida que possa surgir a respeito do estudo, podendo se comunicar com o Dr. Washington Bianchi pelos telefones (21) 2220-1798 ou (21) 2220-2692, com o Dr. Bruno Schau pelo telefone (21) 2263-4830 ou Dr. Evandro Klumb pelo telefone (21) 22688216. As informações prestadas pessoais obtidas a seu respeito durante o estudo permanecerão confidenciais. Comitê de ética e pesquisa do Hospital Universitário Pedro Ernesto: 28688253.

Se você decidir participar, será necessário um consentimento por escrito.

1. Li o documento de consentimento livre e esclarecido para este estudo. Recebi as informações necessárias sobre a natureza, proposta do procedimento e o que será esperado de mim. Minhas dúvidas foram devidamente esclarecidas e concordo em participar deste estudo
2. Concordo que os resultados do estudo possam ser comunicados à comunidade científica e publicados em revistas médicas, mantendo em sigilo o meu nome e endereço.

Nome do paciente: _____
Assinatura do paciente: _____

Nome do pesquisador: _____
Assinatura do pesquisador: _____

Testemunha:_____

Data: _____/_____/_____

APÊNDICE B - Ficha Clínica

Identificação através de ressonância magnética de espondilite em coluna vertebral de pacientes com lombalgia inflamatória sem sacro-ileíte radiológica

IDENTIFICAÇÃO:
Matrícula: _____ DATA: _____ Telefone: _____
Nome: _____
Idade: _____ Sexo: M F Raça: B N P A I O Estado Civil: S C D V O
Data de nascimento: _____ Escolaridade : A F M S Anos de escolaridade: __

DATA DO INICIO DA LOMBALGIA INFLAMATÓRIA: / /

CRITÉRIOS ASAS PARA EpA AXIAL *(dor lombar > 3 meses + idade < 45a)*

( ) Sacroiliíte radiográfica ( ) Sacroiliíte RNM ( ) HLA B27 positivo
( ) DLI ( ) Artrite ( ) Entesite ( ) Uveíte ( ) Dactilite
( ) Psoríase ( ) DII ( ) AINEs ( ) Hist. Fam ( ) PCR elevada

MEDICAMENTOS ATUAIS (último mês)

1. **AINES. Qual: Dose: Dias por semana:**
2. Analgésico **Qual: Dose: Dias por semana:**
3. Corticosteróide **Qual: Dose: Dias por semana:**
4. HQN **Dose: Dias por semana:**
5. SSZ **Dose: Dias por semana:**
6. MTX **Dose: Dias por semana:**
7. Leflunomida **Dose: Dias por semana:**
8. Ciclosporina **Dose: Dias por semana:**
9. Biológico ADA ( ) ETA ( ) INFLIX ( ) GOLI ( ) CERTOL ( )

EXAME FÍSICO:

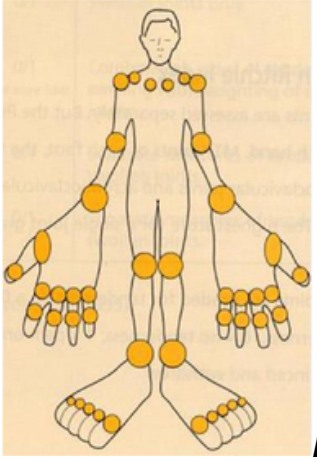

Número de articulações dolorosas:_____

Condrocostal 1 direita/esquerda
Condrocostal 7 direita/esquerda
Espinha ilíaca ântero-superior direita/esquerda
Crista ilíaca direita/esquerda
Espinha ilíaca póstero-superior direita/esquerda
Processo espinhoso L5
Inserção proximal do tendão de Achiles direita/esquerda

Entesites (MASES): _____

LABORATÓRIO

HLA B27: negativo / positivo (data de coleta:____/_____/_____)

PCR*:*_____ *mg/L* VHS*:*____ *mm/h* (data de coleta:____/____/_____)

MÉTRICA

Parâmetros usados para o cálculo do ASDAS

1. Dor na coluna global (questão 2 do BASDAI)
2. Paciente global
3. Dor periférica/inflamação (questão 3 do BASDAI)
4. Duração da rigidez matinal (questão 6 do BASDAI)
5. Proteína-C-reativa (PCR) em mg/l [ou velocidade de hemossedimentação (VHS)]

ASDAS: _____

BASDAI (soma de 1 + 2 + 3 + 4 + [média 5+6] dividindo o total por 5) =_____

1. *Como você descreveria o grau de fadiga que você tem tido?*

   nenhum 0 1 2 3 4 5 6 7 8 9 10 intenso

2. *Como você descreveria o grau total de dor no pescoço, nas costas e no quadril relacionada à sua doença?*

   nenhum 0 1 2 3 4 5 6 7 8 9 10 intenso

3. *Como você descreveria o grau total de dor e edema (inchaço) nas outras articulações sem contar com pescoço, costal ou quadril?*

   nenhum 0 1 2 3 4 5 6 7 8 9 10 intenso

4. *Como você descreveria o grau total de desconforto que você teve ao toque ou à compressão em regiões do corpo doloridas?*

   nenhum 0 1 2 3 4 5 6 7 8 9 10 intenso

5. *Como você descreveria a intensidade da rigidez matinal que você tem tido a partir da hora em que você acorda?*

   nenhum 0 1 2 3 4 5 6 7 8 9 10 intenso

6. *Quanto tempo dura sua rigidez matinal a partir do momento em que você acorda?*

   0 1 2 3 4 5 6 7 8 9 10

   0 hora 1 hora 2 ou mais horas

BASFI *(soma dos 10 valores dividido por 10)* **= _____**

1. Vestir meias ou meia-calça sem ajuda ou auxílio de aparelhos?

   Escala de Avaliação Numérica (EAN)

   0 1 2 3 4 5 6 7 8 9 10

   Fácil Impossível

2. Curvar o corpo da cintura para cima para pegar uma caneta no chão sem o uso de um instrumento de auxílio?

Escala de Avaliação Numérica (EAN)

0 1 2 3 4 5 6 7 8 9 10

Fácil Impossível

3. Alcançar uma prateleira alta sem ajuda ou auxílio de um instrumento?

Escala de Avaliação Numérica (EAN)

0 1 2 3 4 5 6 7 8 9 10

Fácil Impossível

4. Levantar-se de uma cadeira sem braços da sala de jantar sem usar as mãos ou qualquer outro tipo de ajuda?

Escala de Avaliação Numérica (EAN)

0 1 2 3 4 5 6 7 8 9 10

Fácil Impossível

5. Levantar-se quando deitado de costa no chão sem ajuda?

Escala de Avaliação Numérica (EAN)

0 1 2 3 4 5 6 7 8 9 10

Fácil Impossível

6. Ficar em pé sem ajuda por 10 minutos sem desconforto?

Escala de Avaliação Numérica (EAN)

0 1 2 3 4 5 6 7 8 9 10

Fácil Impossível

7. Subir 12 a 15 degraus sem usar corrimão ou outra forma de apoio (andador); um pé em cada degrau?

Escala de Avaliação Numérica (EAN)

0 1 2 3 4 5 6 7 8 9 10

Fácil Impossível

8. Olhar para trás, virando a cabeça sobre o ombro sem virar o corpo?

Escala de Avaliação Numérica (EAN)

0 1 2 3 4 5 6 7 8 9 10

Fácil Impossível

9. Fazer atividades que exijam esforço físico, isto é, fisioterapia, jardinagem ou esporte?

Escala de Avaliação Numérica (EAN)

0 1 2 3 4 5 6 7 8 9 10

Fácil Impossível

10. Ter um dia repleto de atividades, seja em casa ou no trabalho?

Escala de Avaliação Numérica (EAN)

0 1 2 3 4 5 6 7 8 9 10

Fácil Impossível

BASMI: _____

- Expansibilidade torácica: _____
- Distância occipício-parede: _____
- Distância trago-parede: _____( )
- Rotação cervical: _____ ( )
- Flexão lateral da coluna: _____ ( )

- Schober modificado: _____ ( )
- Distância intermaleolar: _____( )

APÊNDICE C - Critérios de classificação

Espondiloartrite Axial
Critérios Classificatórios do ASAS

Em pacientes com dor lombar ≥3 meses e idade de início <45 anos

Sacroiliíte na imagem*
mais
≥1 característica EpA#

OU

HLA-B27
mais
≥2 características EpA#

#Características EpA
- Dor lombar inflamatória
- Artrite
- Entesite (calcanhar)
- Uveíte
- Dactilite
- Psoríase
- Crohn / colite ulcerativa
- Boa resposta a AINHs
- História familiar de EpA
- HLA-B27
- PCR elevada

*Sacroiliíte na imagem
- Inflamação ativa (aguda) na RNM, altamente sugestiva de sacroiliíte associada a EpA
- Sacroiliíte radiológica definida, de acordo com os critérios modificados de New York

n=649 pacientes com dor lombar;
Sensibilidade: 82.9%, Especificidade 84.4%
Somente Imagem: Sensitibilidade: 66.2%, Especificidade: 97.3%

Rudwaleit M et al. Ann Rheum Dis 2009; 68: 777-783 (com prmissão)

Espondilite Anquilosante
Critérios Modificados de New York (1984)

1. Critérios Clínicos:

a. Lombalgia e rigidez articular por mais de 3 meses, que melhoram com exercício, mas não com repouso.

b. Limitação da mobilidade da coluna lombar nos planos sagital e frontal.

c. Limitação da expansibilidade torácica comparado ao normal, em relação à idade e ao sexo.

2. Critério Radiológico:

Sacroiliíte grau ≥ 2 bilateral ou grau 3-4 unilateral

Espondilite Anquilosante Definida se o critério radiológico estiver associado a no mínimo 1 critério clínico.

van der Linden S et al. Arthritis Rheum 1984; 27: 361

Lombalgia Inflamatória
Critérios do ASAS (Experts)

(Dor lombar crônica; n=648)

- idade de início < 40 anos
- início insidioso
- melhora com exercício
- sem melhora com repouso
- dor noturna (com melhora ao levantar)

Sensibilidade: 79.6%; Especificidade: 72.4%

Considera-se lombalgia inflamatória se ao menos 4 dos 5 parâmetros forem preenchidos.

Sieper J et al. Ann Rheum Dis. 2009; 68: 784-788

ASAS

APÊNDICE D - Formato final do 1º artigo científico submetido

High frequency of spondylitis found by magnetic resonance imaging in patients with inflammatory low back pain without sacroiliitis

Bruno Schau[1], Clarissa Canella[2], Marcelo Bordallo[3], Morgana Ohira[4], Fernanda Elias[4], Marlise Simões[4], Washington Bianchi[4], and Evandro Mendes Klumb[5]
[1]Department of Rheumatology, Hospital Federal dos Servidores do Estado, Rio de Janeiro, Brazil; [2]Department of Radiology, Universidade Federal Fluminense, Niterói, Brazil; [3]Department of Radiology, Universidade de São Paulo, São Paulo, Brazil; [4]Departament of Rheumatology, Santa Casa da Misericórdia , Rio de Janeiro, Brazil; [5]Department of Rheumatology, Universidade Estadual do Rio de Janeiro, Rio de Janeiro, Brazil

Bruno Schau MD

Clarissa Canella MD, PhD

Marcelo Bordallo MD, PhD

Morgana Ohira MD

Fernanda Elias MD

Marlise Simões MD

Washington Biachi MD, PhD

Evandro Mendes Klumb MD, PhD

Corresponding author:
Bruno Schau MD
Department of Rheumatology
Hospital Federal dos Servidores do Estado
Rua Sacadura Cabral 178, Saúde, Rio de Janeiro, RJ, Brazil. ZIP: 20221-903
Email: bruno.schau@icloud.com.br

Running title
High frequency of spondylitis in patients with inflammatory low back pain without sacroiliitis

Abstract

***Objective**:* to identify by magnetic resonance imaging (MRI) the presence of anterior or posterior spondylitis suggestive of non-radiographic axial spondyloarthritis in patients with inflammatory low back pain without radiographic sacroiliitis.

***Material and methods*:** this was a cross-sectional observational study involving patients aged 18 to 45 and with inflammatory low back pain according to the Assessment of SpondyloArthritis International Society classification criteria. The MRI images were evaluated by two radiologists using the Spondyloarthritis Research Consortium of Canada Magnetic Resonance Imaging Index (SPARCC) criteria for the spine and sacroiliac joints.

***Results*:** among the selected 32 patients with inflammatory low back pain, 18 (56.2%) had MRI evidence of sacroiliac joint inflammation (SPARCC score > 2). Among the latter, 11 (34.3%) patients had three or more corner inflammatory lesions (spondylitis) in the spine, and 3 (9.5%) patients had no positive markers in either the spine or the sacroiliac joints. The clinical and epidemiological characteristics found are similar to those described for non-radiographic axial spondyloarthritis patients.

***Conclusion*:** patients with low back pain and no MRI evidence of sacroiliitis can present inflammatory lesions suggestive of SpAnR in the spine, possibly indicating a profile of patients not yet classified by the current ASAS criteria.

Keywords:
Low back pain, magnetic resonance, spondilytis, sacroiliitis, axial spondyloarthritis

INTRODUCTION

Spondyloarthritis (SpAs) are a group of chronic inflammatory diseases with similar clinical, genetic, pathophysiological, and radiological characteristics. Inflammatory low back pain, peripheral oligoarthritis, and extra-articular manifestations are associated with these diseases (1). Ankylosing spondylitis (AS) is the main representative and is considered the prototype of SpAs. This group also includes psoriatic arthritis (PsA), reactive arthritis, arthritis associated with inflammatory bowel disease and what has recently become known as non-radiographic axial spondyloarthritis (SpAnR). The pathophysiology of these diseases is only partially known, and there is association with human leukocyte antigen HLA-B27 (2), especially in AS, which represents 90% of cases in some regions. Together, SpAs have an estimated prevalence in the United States of up to 1.3% (3). A Brazilian series of 1036 patients showed a predominance of AS among SpAs (72.3%), followed by PsA (13.7%) and undifferentiated SpA (6.3%) (4).

SpAnR and AS are called axial SpAs because the axial skeleton is always affected. The proportion of individuals newly diagnosed with axial SpAs who have SpAnR is between 23% and 80% (5). SpAnR is most prevalent among females, with a ratio of 2:1, where the presence of HLA B27 is less perceived (6). The frequency of extra-articular manifestations, disease activity levels, back pain, and changes in quality of life indices is the same in both forms of axial SpAs (6). SpAnR can be considered in many cases the initial form of AS, and a Brazilian study revealed that the rate of progression of the non-radiographic form to AS was an average of 10% of the cohort every two years (7). Notably, however, even after ten years of progression, almost 40% of individuals diagnosed with axial SpAs can continue to present the non-radiographic form, never evolving into AS (8).

Several classification criteria related to the topic of inflammatory back pain and axial SpAs have been proposed. Those criteria developed by expert members of The Assessment of Spondyloarthritis International Society (ASAS) show greater sensitivity and specificity in characterizing inflammatory back pain and in the classification of axial SpAs. Magnetic resonance imaging (MRI) is considered the most sensitive imaging method for detecting inflammatory changes, and MRI of the sacroiliac joints has therefore been added to the axial SpA classification criteria proposed in 2009 (9).

There are several inflammatory changes in the spine that are potentially visible on MRI in a patient with a SpA diagnosis. Unlike sacroiliitis, there is no consensus to define when spinal MRI should be considered positive. However, The Assessment of Spondyloarthritis International Society/Outcome Measures in Rheumatology (ASAS/OMERACT) study group has suggested that the finding of anterior or posterior corner inflammatory lesions (spondylitis), when present in at least three or more vertebral corners in the same patient, is most likely specific enough for an SpAnR diagnosis, if there would be no evidence of corresponding disc or vertebral plateaus degeneration, even in an individual with a normal sacroiliac MRI (10). This possibility was demonstrated in a study where spinal inflammation was observed in almost one-half of a cohort of Dutch patients who, in the opinion of a group of experts, had SpAnR, despite the absence of MRI findings in the sacroiliac joints (11).

There is currently much discussion as to whether to include spine findings in the classification criteria, as it is understood that some patients with SpAnR only show changes in spinal images and not in sacroiliac images (12), albeit to a lesser extent. There are no published studies reporting inflammatory findings in the spine for Brazilian patients, which might contribute to this discussion. Miscegenation in Brazil and genetic differences in regard to the European population (especially in relation to the lower frequency of the HLA B27 allele) are expressed clinically, with patients presenting mixed forms of involvement (axial spondylitis with enthesitis and/or peripheral arthritis) more often than in European studies, where pure axial forms are more usually found (4,13). Because the clinical expression of Brazilians appears to differ from that of Europeans or Americans, the spinal MRI imaging findings may also be different. Our goal therefore was to use MRI to identify the presence of anterior or

posterior spondylitis suggestive of SpAnR in patients with inflammatory low back pain without radiographic sacroiliitis.

PATIENTS AND METHODS

Patients were selected from those referred by rheumatologists for the investigation of SpAnR in the rheumatology clinic of the Santa Casa da Misericordia of Rio de Janeiro (SCMRJ) hospital. This investigation was a cross-sectional observational study using a convenience sample.

Patients aged 18 to 45 years who presented with low back pain for a minimum of three months according to ASAS classification criteria for inflammatory low back pain (14) were included in the study. This inclusion was sequential, according to the date of arrival at the clinic during the study period. After receiving guidance on the research objectives, patients signed the term of free and informed consent (TFIC).

Patients who had sacroiliac joint changes in the radiography compatible with AS (grades III/IV unilateral or II bilateral, according to the 1984 New York criteria) (15) were excluded, along with patients who could not undergo MRI scans due to the presence of contraindications to the method, patients using anti-tumor necrosis factor-alpha (anti-TNFα) drugs, patients with other rheumatic diseases, patients who had previously undergone surgical procedures on the spine or sacroiliac joints, and patients who did not agree to participate or who did not sign the TFIC.

To obtain a clinical, laboratory, functional capacity, and axial mobility characterization of the studied patient group, the subjects were interviewed using a semi-structured questionnaire called a "clinical file". They also underwent a physical examination that included questionnaires relating to the Bath Ankylosing Spondylitis Disease Activity Index (BASDAI), Bath Ankylosing Spondylitis Functional Index (BASFI), Bath Ankylosing Spondylitis Metrology Index (BASMI), and Ankylosing Spondylitis Disease Activity Score (ASDAS) indices, in the portuguese version (16), in all patients, by the same rheumatologist (BS), in the same week as the MRI exams.

A blood sample was taken to determine the erythrocyte sedimentation rate using the Westergreen method for measuring C-reactive protein (immunoturbidimetry), and a HLA-B27 haplotype test was performed using the polymerase chain reaction (PCR) technique (genotyping HLA-B27 by PCR in real time, using SYBR Green I fluorescence, Bio-Rad Laboratórios Brasil Ltda, São Paulo, Brazil).

Simple panoramic anteroposterior hip radiography was performed on all patients (80 kV, 100 mA, and 0.5 seconds of exposure, Triplunix 5, Hungary).

MRI was performed on the cervical, dorsal, and lumbar spine and sacroiliac joints using appropriate coils for each segment (MAGNETOM Avanto 1.5T, Siemens, USA). The three spine segment and sacroiliac joint exams were performed on the same day in all cases.

In the case of the spine, images were acquired in two steps, using fields of view (FOVs) of the same size: the first containing the cervical spine and the upper part of the dorsal spine and the second containing the lower portion of the dorsal spine and the lumbar spine. A total of 12-15 images were acquired on the sagittal plane with a thickness of 4 mm, on T1-weighted (TR 517-618 msec and TE 13 msec) and STIR-weighted (TR 2.7-3.1 msec and TE 38-61 msec and reversal time of 140 msec) sequences. Ninety images were also taken on the axial plane with a 4-mm thickness in T2-weighted sequences with fat suppression (TR 789-831 msec and TE 21-29 msec) extending from C2 to S1.

For the sacroiliac joints, 12-20 4-mm thick images were obtained, in T1- (TR 517-618 msec and TE 13 msec) and STIR- (TR 2.7-3.1 msec and TE 38-61 msec and inversion time of 140 msec) weighted sequences, on the coronal and axial oblique planes oriented in relation to the major sacral axis in the obtained sagittal images of the lumbar spine.

Image analysis

The MRI images were evaluated by two radiologists (MB and CC) who specialize in the musculoskeletal system, with 12 and seven years of experience, respectively, after preliminary lesion standardization sessions according to the Spondyloarthritis Research Consortium of Canada Magnetic Resonance Imaging Index (SPARCC) criteria (13). All of the patients' exams were evaluated on the same day, independently, by the two radiologists, who were unaware of patients' clinical and laboratory data. One of the radiologists (CC) performed a second reading of the images for intraobserver correlation evaluation, with an elapsed time between the two readings of greater than one month.

Following SPARCC criteria, in evaluating the images, each sacroiliac joint was divided into four quadrants: upper right, upper left, lower right and lower left. The two readers, in consensus, selected six consecutive coronal images that best represented each patient's lesions. Each coronal image was scored according to the presence of hyperintensity in the STIR-weighted sequences of the sacral and iliac subchondral bone marrow in each of the aforementioned quarters, according to the following criteria: an increased signal in the subchondral bone marrow received a score of 1, and a normal signal received a score of 0. Furthermore, joints showing a markedly hyperintense signal in the STIR-weighted sequences (similar to fluid signal intensity) or a hyperintense bone marrow signal length of more than 1 cm in relation to the sacral or iliac joint surface received one additional point for each quadrant presenting one of these characteristics. The maximum score for a single coronal image was therefore 12 points; 8 points for sacral and iliac subchondral bone marrow hypersignal in the four quadrants, and 4 points for signal intensity or subchondral hypersignal length in the quadrants. As six consecutive coronal images were scored, the maximum score per patient was 72 points.

MRI scans of the spine showing osteitis in three or more anterior or posterior vertebral corners (spondylitis) with a normal signal from the disk close to that corner

("positive" spine) were considered highly suggestive of SpAnR, regardless of the presence of sacroiliitis in MRI.

This project was approved by the Rio de Janeiro State University/Pedro Ernesto University Hospital Research Ethics Committee under CAAE number: 21749613.0.000.5259 on 11/06/2013.

STATISTICAL ANALYSIS

Descriptive analysis was used to describe the general characteristics of the study population. Distribution normality was established using the Kolmogorov-Smirnov test. Student's t test was used for variable means with a normal distribution. The Mann-Whitney test was used for numerical variables that did not have a normal distribution. Categorical variables were analyzed using the chi-square test with Yates correction when necessary. The level of statistical significance used was $p<0.05$. Analyses were conducted using Statistica 8.0 software (StatSoft, Inc., Tulsa, USA).

The statistical analysis of radiological results was conducted using Student's t test and Pearson's correlation method to standardize the sample and to perform intra- and inter-observer correlations. A value of $p<0.05$ was interpreted as statistically significant.

RESULTS

The present study included 32 patients among the 60 patients referred for investigation. The following patients were excluded from the study: ten individuals whose clinical low back pain characteristics did not meet ASAS criteria for inflammatory low back pain, 15 individuals whose age was above 45 years, one individual who was under 18 years of age, one individual who had undergone lumbar spine surgery with a metallic implant incompatible with MRI, and one individual who did not tolerate the exam due to claustrophobia.

The selected patients were divided into two groups based on the presence of sacroiliitis in MRI according to ASAS criteria (1). There were 18 patients in the sacroiliac positive group with a mean age (±SD) of 31.1 (±7) years, of whom 13 were men and 11 were white (self-declaration). In the sacroiliac negative group, there were 14 patients, of whom three had no vertebral lesions suggestive of spondylitis according to ASAS/OMERACT. This group therefore consisted of 11 patients, of whom none had sacroiliac positive MRI, but all of whom had MRI findings suggestive of spondylitis. This group had a mean age of 32.9 (±8.5) years. Five subjects were male, and six were white. There was no difference between patients in each group in regard to duration of back pain, education, NSAID use, and presence of HLA B27 (Table 1).

The patients allocated to each group did not differ in regard to clinical characteristics, including mobility, function, and disease activity when composite indices were applied (Table 2).

Among the 32 selected patients, 18 (56.2%) had MRI evidence of inflammation

in the sacroiliac joints (SPARCC score > 2), and 14 (43.7%) did not present inflammation (SPARCC score < 2). Among the latter, 11 (34.3%) had three or more positive vertebral corners (spondylitis) in the spine, and three (9.5%) had no positive criteria either in the spine or the sacroiliac joints.

All patients included in this analysis (with and without sacroiliitis in MRI) had spondylitis (Table 3), and there was no difference in the number of lesions (CIL) between patient groups (p>0.05).

The intra-observer analysis was consistent for the sacroiliac joint SPARCC score (p=0.88) and for the number of spinal corner inflammatory lesions (p=0.96 for the cervical spine, p=0.86 for the dorsal spine, and p=1 for the lumbar spine).

DISCUSSION

The present study showed that one-third of patients with inflammatory back pain without sacroiliitis in MRI showed signs of inflammation identified as osteitis in the vertebral corners of different segments of the spine. The inclusion of MRI as a usual tool in the investigation of patients with inflammatory low back pain (14) without radiographic images represents a major breakthrough and has allowed a significant number of patients to receive a diagnosis and be given an appropriate therapeutic approach sooner.

Recently, some authors have emphasized that it is possible that other segments of the axial skeleton, in addition to the sacroiliac joint, may also show early expression of the disease, but few investigations have evaluated this aspect, hence the reason for the development of the present study (11).

The cases included in the present study comprised patients with an average age of approximately 30 years, with inflammatory low back pain (ASAS criteria). These are common aspects in axial SpA and are similar to those reported in the literature (1,6). Likewise, the ethnic characteristics and HLA B27 positivity were also similar to those reported in the Brazilian register of SpA (4), which means we can assume that the patients included in the present study would be included in what is now classified as SpAnR.

The mean symptom duration of three years found in both study groups was three times less than the mean number of years that occurs between symptom onset and ankylosing spondylitis diagnosis (9), but it was similar to that described by other authors for SpAnR forms (18). Intriguingly, the group of patients with axial SpA with sacroiliitis in MRI made more frequent use of NSAIDs than those without SI, although the difference was not statistically significant, possibly due to the small number of cases included. It is possible, however, that these patients experienced pain more often than those without sacroiliitis in MRI.

In the patients analyzed in the present study, the disease activity indices and metrics applied were those typically used to evaluate patients with AS and those used in clinical practice to evaluate SpAnR (16), although they are not actually validated for this condition. The results were comparable to those reported by other

authors (5-7), reinforcing the clinical similarity and possibly the severity of the inflammatory involvement of the cases included in this study. This finding leads us to conclude that, in a young individual with inflammatory low back pain lasting an average of three years, clinical symptoms and metrics may be insufficient for determining whether it is necessary to include a spinal MRI to confirm the diagnosis of SpAnR, if the sacroiliac imaging is normal.

These findings add Brazilian data to the current discussion regarding the relevance of the inflammatory images revealed by MRIs of the spine of patients with clinical signs of SpA (i.e., young adults with inflammatory low back pain) but without sacroiliitis compatible with the ASAS classification criteria. We have demonstrated that there are three or more vertebral inflammatory corners (anterior or posterior spondylitis) in more than one-third of individuals in the studied group, regardless of the presence of sacroiliitis in MRI.

As expected, for those patients where the ASAS SpA criterion was observed, there was a higher incidence of vertebral spondylitis. Notably, however, in the group of patients who were sacroiliac joint inflammation negative but had symptoms of inflammatory back pain, an average of 3.6 vertebral corners per individual were found, which the ASAS/OMERACT study group suggests is specific to SpAnR within the appropriate clinical context (10). We must remember that these are young patients with healthy vertebral discs and without other conditions explaining their symptoms from a clinical and radiological viewpoint. In total, 34.3% of the 32 patients referred for investigation of SpAnR because of clinical suspicion had negative findings on sacroiliac MRI that excluded them from the ASAS criteria and therefore from the possibility of treatment, despite suggestive spinal images. According to our results, when SpAnR is clinically suspected in a patient with this profile and the sacroiliac is normal, it may be worthwhile to include an MRI of the spine in the analysis, as the discovery of three or more spondyloses tends to suggest (although does not yet allow us to classify) the presence of axial SpA.

The present study has limitations. First, the small number of patients did not allow us to capture small statistical distinctions between the two groups. In addition, the absence of a control group prevents us from confirming our results. However, it is noteworthy that the criterion of three or more images compatible with anterior or superior spondylitis as being suggestive of SpA in young patients was proposed by a group of experts in SpA and rheumatology metrics (ASAS and OMERACT, respectively) and published in a scientific journal with a high impact factor (10). Typically, the sacroiliac joint must be studied first in a patient with suspected SpAnR. When investigating the spine, the important question would be whether the clinical suspicion is significant if the sacroiliac is negative. The present study was limited to only describing the spinal MRI findings in this group of potential SpAnR individuals and cannot therefore answer this important question. Further studies are necessary to confirm whether it is important to include an MRI of the whole spine in formal evaluations of persons suspected of having SpAnR.

In short, in a group of young Brazilian patients with inflammatory low back pain and without other comorbidities, 34.3% of patients had findings in the spine suggestive of axial SpA despite having a normal SI.

Acknowledgements

This project received support from the rheumatology department of SCMRJ to performance the aforementioned laboratory tests and from Abbott Pharmaceutical Industry of Brazil to perform the MRI. There was no interference in the study design or analysis of the results obtained.

REFERENCES

1 KHAN MA: Clinical features of ankylosing spondylitis. In HOCHBERG M (Ed): Rheumatology. Section: Spondyloartropathies. Spain, Elsevier 2003: 1161-81.

2 BROWN MA, WADSWORTH BP, REVEILLE JD: Genetic of ankylosing spondylitis. Clin Exp Rheumatol 2002; 20 (6 Suppl. 28): S43-9.

3 HELMICK CG, FELSON DT, LAWRENCE RC, et al.: Estimates of the prevalence of arthritis and other rheumatic conditions in the United States: part I. Arthritis Rheum 2008; 58(1): 15-25.

4 SKARE TL, BORTOLUZZO AB, GONCALVES CR, et al.: Ethnic influence in clinical and functional measures of Brazilian patients with Spondyloarthritis. J Rheumatol 2012; 39(1): 141-7.

5 BOONEN, VAN DER HEIJDE, D., DOUGADOS, M et al.: The burden of non-radiographic axial spondiloarthritis. Seminars in Arthritis and Rheumatism 2015; 44: 556–62.

6 KILTZ U, BARALIAKOS X, KARAKOSTAS P, et al.: Do patients with non-radiographic axial spondyloarthritis differ from patients with ankylosing spondylitis? Arthritis Care Res (Hoboken) 2012; 64: 1415–22.

7 SAMPAIO-BARROS PD, BERTOLO MB, KRAEMER MH, MARQUES-NETO JF, SAMARA AM: Undifferentiated spondyloarthropathies: a 2-year follow-up study. Clin Rheumatol 2001; 20: 201–6.

8 PODDUBNYY D, BRANDT H, VAHLDIEK J, et al.: The frequency of non-radiographic axial spondyloarthritis in relation to symptom duration in patients referred because of chronic back pain: results from the Berlin early spondyloarthritis clinic. Ann Rheum Dis 2012; 71(12): 1998–2001.

9 RUDWALEIT M, VAN DER HEIJDE D, LANDEWÉ R, et al.: The development of assessment of SpondyloArthritis international society classification criteria for axial spondyloarthritis (part II): Validation and final selection. Ann Rheum Dis 2009; 68(6): 777-83.

10 HERMANN KG, BARALIAKOS X, VAN DER HEIJDE DM, et al.: Assessment in SpondyloArthritis International Society (ASAS). Descriptions of spinal MRI lesions and definition of a positive MRI of the spine in axial spondyloarthritis: a

consensual approach by the ASAS/OMERACT MRI study group. Ann Rheum Dis. 2012; 71(8): 1278-88.

11 VAN DER HEIJDE D, SIEPER J, MAKSYMOWYCH WP, et al.: Spinal inflammation in the absence of sacroiliac joint inflammation on magnetic resonance imaging in patients with active nonradiographic axial Spondyloarthritis. Arthritis Rheum. 2014; 66 (3): 667–73.

12 REVEILLE JD: A registry of ankylosing spondylitis registries and prospects for global interfacing. Curr Opin Rheumatol 2013; 25(4): 468-76.

13 MAKSYMOWYCH WP, INMAN RD, SALONEN D, et al.: Spondyloarthritis research Consortium of Canada magnetic resonance imaging index for assessment of sacroiliac joint inflammation in ankylosing spondylitis. Arthritis Rheum 2005; 53(5): 703-9.

14 SIEPER J, VAN DER HEIJDE D, LANDEWE R, et al.: New criteria for inflammatory back pain in patients with chronic back pain: a real patient exercise by experts from the assessment of SpondyloArthritis international society (ASAS). Ann Rheum Dis 2009; 68(6): 784-8.

15 VAN DER LINDEN S, VALKENBURG HA, CATS A: Evaluation of diagnostic criteria for ankylosing spondylitis: a proposal for modification of the New York criteria. Arthritis Rheum 1984; 27: 361-8.

16 CUSMANICH KG: Validação para a língua portuguesa dos instrumentos de avaliação de índice funcional e índice de atividade de doença em pacientes com espondilite anquilosante. Dissertação de Mestrado em Ciências. Banco: Faculdade de Medicina da Universidade de São Paulo.

Tables

Table 1. Patients Demographics

	SI POSITIVE (n = 18)	SI NEG/SPI POS (n = 11)	p-VALUE
AGE Mean (± SD)	30.1 (± 7)	32.9 (± 8.5)	0.35*
ETHNICITY			
White	66.6% (11)	54.5% (6)	
Black	0	9.0% (1)	
Mixed Race	33.4% (7)	36.3% (4)	0.40**
DURATION OF SYMPTOMS YEARS (± SD)	2.98 (± 0.5)	3.4 (± 1)	0.61*
MALE	72.2% (13)	45.4% (5)	0.14**
EDUCATION			
Primary	16.6% (3)	36.3% (4)	
Middle	50.0% (9)	36.3% (4)	
Higher	33.3% (6)	27.2% (3)	0.29**
CURRENT NSAIDs	77.7% (14)	36.3% (4)	0.06**
HLA B27 POSITIVE	61.1% (11)	45.4% (5)	0.31**

SI - sacro-iliac joint. NEG - negative. POS - positive. SPI - spine. NSAIDs – non-steroidal anti-inflammatory drugs. HLA B27 - Human Leukocyte Antigen B27. * Student t test; ** chi-square

Table 2. Disease caracteristics

	SI positive	SI negative	p value*
ASDAS ESR (± SD)	2.85 (± 1.25)	3.38 (± 0.85)	0.28*
MASES (± SD)	3.5 (± 3.4)	5.9 (± 4.2)	0.13***

	SI positive	SI negative	p value*
BASDAI (± SD)	5.25 (± 3.7)	6.3 (± 2.1)	0.27*
BASFI (± SD)	4.31 (± 2.5)	6.4 (± 2.8)	0.13*
BASMI (± SD)	1.58 (± 1.0)	2.6 (± 1.8)	0.08*
EXTRA-ARTICULAR ±	27.7% (5)	27.2% (3)	0.97**
ENTHESITIS ±	44.4% (8)	18.1% (2)	0.29**
PERIPHERAL JOINT ±	38.8% (7)	63.6% (7)	0.36**

SI - sacroiliac joint. ESR - erythrocyte sedimentation rate. ASDAS - Ankylosing Spondylitis Disease Activity Score. MASES - Maastricht Ankylosing Spondylitis Enthesitis Score. BASDAI - Bath Ankylosing Spondylitis Disease Activity Index. BASFI - Bath Ankylosing Spondylitis Functional Index. BASMI - Bath Ankylosing Spondylitis Metrology Index. * student t test; **** chi-square; *** Mann-Whitney**

Table 3. Comparative MRI Findings

	SI positive	SI negative	p-value*
CERVICAL	4 (±4)	2.81 (± 2.6)	0.28
DORSAL	7 (± 5)	5.36 (± 6.7)	0.47
LUMBAR	3 (± 3)	2.54 (± 3.5)	0.53
SPARCC SI	9	0	

SI - sacroiliac joint. SPARCC - Spondyloarthritis Research Consortium of Canada (Score). * student t test

APÊNDICE E – Comprovante de submissão para publicação do artigo científico

Clinical and Experimental
RHEUMATOLOGY
On line

22 November 2015, h.23:44

Dear Dr. Bruno Schau,

High frequency of spondylitis found by magnetic resonance imaging in patients with inflamm sacroiliitis Code Number: **9141** Revision number: **20151122232806-10177.zip**

Please use the assigned number in all future correspondence. The manuscript will be forwarded to the r you of its acceptability as soon as possible. To

check the manuscript status at any time simply login at our Log On Page. **Your Username is: bruno_s**

To Log On immediately without enter username and password CLICK HERE.

Sincerely yours, Stefano Bombardieri, MD Editor-in-chief

Thank you for submitting the manuscript:

Password: kL3Qa1cY

Clin Exp Rheumatol

Via Santa Maria, 31 » 56126 Pisa (PI) - Italy Phone +39 050 40124 - Fax +39 050 502299 *Internet* http://www.clinexprheumatol.org Email: manuscripts@clinexprheumatol.org Twitter

Opera Digitale

Before printing this message, make sure that it is necessary, the environment is in our hands

This e-mail, and any attachment, is for the intended recipient only and is confidential. If this e-mail has been misdirected, plea any attachment, thanks. Any disclosure, copying, distribution is prohibited.